PAROTİS CERRAHİSİNDE FREY SENDROMU'NUN ÖNLENMESİ VE KOZMETİK YÖNDEN STERNOCLEİDOMASTOİD KAS FLEBİ

STERNOCLEIDOMASTOID MUSCLE FLAP FOR THE PREVENTION OF FREY'S SYNDROME AND BETTER COSMETIC RESULT AFTER PAROTID SURGERY

Dr. Erdoğan İNAL (*). Dr. Yusuf Kemal KEMALOĞLU (*), Dr. Ömer Cem HİÇYILMAZ (*)

K.B.B. ve Baş Boyun Cerrahisi Dergisi 2 : 122-126

ÖZET *: Otik gangliondan köken alan postganglionik sekretuar parasempatik liflerin rezeksiyon ya da travmayı takiben açıkta kalan parotis dokusunda reinerve olması ve bu reinervasyonun yüz cildindeki ter bezlerini anormal olarak uyarmasıyla ortaya çıkan yemek sırasında yüz cildinin terlemesi ve kızarması hadisesi ("Frey Sendromu") pek çok yazar tarafından parotidektomi ameliyatlarının en sık görülen geç dönem komplikasyonu olarak bildirilmektedir. Bu sebeple bir grup yazar paratiroidektomi ameliyatları sonrasınada Frey sendromu'nun gelişmesini önleyecek cerrahi metodlar üzerinde durmuşlardır. Biz bu çalışmada 1991 yılından beri bu görüş doğrultusunda defekt sahasına üst pediküllü stemocteiidomastoid (SCM) kas flebi onarımı yaptığımız 17 paratodiktomi olgumuzu değerlendirdik. Takip süresi boyunca olgularımızın hiç birisinde Frey sendromu bulgularına rastlamadık. Ayrıca bu olgularda daha iyi bir kozmetik sonuç elde ettiğimizi tespit ettik. Bu sonuçlardan hareketle oldukça basit ve düşük morbiditeli bir teknik olan üst pediküllü SCM kas flebi tekniğinin bening nedenle yapılan parotidektomi ameliyatlarında basan ile kullanılabileceği sonucuna vardık.*

Anahtar Sözcükler *: Parotis cerrahisi, Frey sendromu, scm kas flebi*

SUMMARY *: The most common long-term complication of parotid surgery is that of "Frey's syndrome" or gustatory sweating and flushing which results from inappropriate autonomic reinervation of the skin due to th aberrant regrowth of postganglionic parasympathetic secretomotor fibers from the otic ganglion in remaining parotid gland, Therefore, some authors described various surgical techniques that reduce the incidence of parotidectomy-inducet Frey's syndrome. From this point of the view, in this study, we evaluated 17 subjects reconstructed by superiorly based stemocleidomastoid (SCM) muscle flap after removal of the parotid gland. in the following period we have observed no case suffering from Frey's syndrome. Additionally, we notified better cosmetic results. Thus. we suggest that superiorly based SCM muscle flap rotation is indicated for both cosmetic rehabilitation and for prevention of Frey's syndrome after pa rotis surgery, and we feel that this technique could be done sufficiently without any serious morbidity in subjects with benign lesions of the parotid gland.*

Key Words *: Parotid Surgery, Frey's syndrome, Stemocleidomastoid muscle flap*

GİRİŞ

Parotis cerrahisi ya da travması sonrasında ortaya çıkan yemek sırasında yüz cildinin terlemesi ve kızarması (flushing) hadisesi "Aurikulo-Temporal Sendrom" ya da "Frey Sendromu" olarak adlandırılmaktadır (13). Frey sendromu ile ilgili ilk bilgiler (2) parotis cerrahisinden (Berard, 1823 (3)) daha eskidir. Duphenix (1757) ilk kez parotis laserasyonunu takiben yüzde terleme olduğunu gözlemiş (6), daha sonra 1853'de Baillarger bu fenomenden bahsetmiştir. (1), Frey 81923) ilk kez bu semptomları bir bütün olarak

(*) Gazi Üniversitesi Tıp Fakültesi KBB Anabilim Dalı, ANKARA

ele alarak aurikulo - temporal sinir sendromu adı altında toplamıştır (7).

Parotis cerrahisi sonrasında Frey sendromu ilk kez 1932 yılında Bassoe tarafından rapor edilmiş (2), daha sonrada pek çok yazar tarafından parotidektomi ameliyatlarının en sık görülen geç dönem komplikasyonu olarak bildirilmiştir. (9, 10, 13, 15, 21, 22, 23, 25) Görülme sıklığı değişik serilerde %5 - %60 arasında değişmektedir. Araştırıcılar parotidektomi yapılan hastaların sadece %10'unun kendiliğinden Frey sendromu'nun varlığını tespit ederek şikayetçi olduklarını, olguların yaklaşık %30'unun eğer kendilerine Frey sendromu hakkında bilgi veriler ve sorulursa bu fenomenin varlığından bahsettiklerini ve eğer parotidektomi geçirmiş hastalara "stacrh-iodine" testi yapılacak olursa olguların %90'ının Frey sendromu bulgularını göstereceğini bildirmektedirler (4, 5. 17). Ayrıca Singleton ve Cassisi (1980) Frey sendromu insidansı ile cild flebinin kalınlığı arasında ters bir ilişki olduğunu söylemektedirler (21).

Aurikulo-Temporal Sendrom ya da Frey Sendromu'nun nedeni otik gangliondan köken alan postganglionik sekretuar parasempatik liflerin rezeksiyon ya da travmayı takiben açıkta kalan parotis dokusunda reinerve olması ve bu reinervasyonun yüz cildindeki ter bezlerini anormal olarak uyarmaya başlamasıdır (Şekil 1).

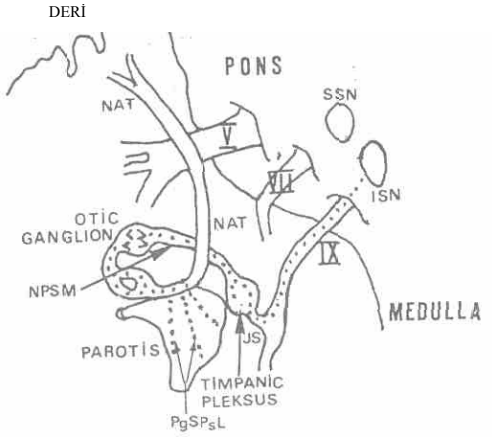

Şekil 1 : Medullada inferior salivatuar nukleus (ISN) 'tan köken alan ve IX. kranial sinir içinde nevraksdan çıkan preganglionik sekretuar parasempatik lifler timpanik pleksusu oluşturmak üzere Jacobsen siniri (JS) ile IX. kraniayal sinirden ayrılır ve orta kulakta promontoryum üzerinde timpanik pleksusus yaparlar; Bu lifler daha sonra n. petrozus superfisiyalis major (NPSM) içinde orta kulağı terkederek otic gangliona ulaşırlar. Preganglionik parasempatki sekretuar lifler burada 1. snapslarına yaptıktan sonra postganglionik sekretuar parasempatik lifler (pgSPsl) olarak ganglionu terkeder ve n. auriculotemporalis (NAT) içinde parotis bezine ulaşırlar (SSN:superior salivatuar nukleus).

Literatür incelendiğinde bu fenomenin tedavisi için tıbbi ya da cerrahi değişik tedavi metodlarının önerildiği görülmektedir. Antikolinerjik ("scopolamine") ve antiperspirant ("glycopyrrolate") kremlerin topikal kullanılması, radyoterapi, cildin eksizyonu ve yerine serbest greft konulması, otic gangliona alkol enjeksiyonu (13), transmeatal tympanic yolla Jacobsson sinirinin kesilmesi (8, 11) glossofaringeal sinirin intrakrar niyal norolizisi (18), parotidektomi cilt flebinin re-elevasyonu ve araya fasiya lata yerleştirilmesi (22) gibi pek çok yöntem Frey sendromu gelişen olguların tedavisinde kullanılmıştır. Bu metodların basan oranlan %30 ile %90 arasında bildirilmektedir. Ancak bütün olgularda uzun süreli bir morbidite ve bazı olgularda da ikinci bir operasyonun gerekliliği ortadadır.

Bu sebeple bir grup cerrah parotiroidektomi ameliyatları sırasında ileride Frey sendromu'nun gelişmesini önleyecek cerrahi metodlar üzerinde durmuşlardır. Bunlar prensip olarak açıkta kalan parotis dokusunun cilt ile direkt temasını önlemeye çalışmışlardır. Bu maksatla serbest yağ dokusu trasplantasyonu (24), superfisiyal musculoaponeurotic sistemin rotasyonu (5, 19) ve sternocleidomastoid (SCM) kas flebinin rotasyonu (l, 16} teknikleri kullanılmıştır, İnferior ve superior pediküllü SCM kas rotasyon fleplerini ve superfisiyal musculoaponeurotic sistemin rotasyonu tekniklerini birarada kullanan Casler ve Conley (1991) her 3 teknikle de parotidektomi sonrası Frey sendromu insidansında istatistiki olarak anlamlı bir azalma tespit etmişlerdir (5).

Diğer taraftan parotis bezinin superfisiyal ya da total olarak çıkartılmasını müteakiben geride kalan boşluk özellikle genç hastalarda kozmetik bir problem olarak karşımıza çıkmaktadır. SCM kas rotasyon flebinin bu defektin kapatılmasındaki kozmetik faydaları ilk kez 1968'de Jost tarafından bildirilmiştir (14). 1985'de Rappoport ve Allison superfisiyal muscupoaponeurotic sistemin rotasyonu ile oldukça iyi bir kozmetik sonuç elde edildiğini göstermişlerdir (19). Casler ve Conley (1991) her iki tekniğinde oldukça iyi bir kozmetik sonuçlar verdiğini bildirmişlerdir (5).

Bizim de bu yazımızdaki amacımız, bu gö-

rüş dahilinde üst pediküllü SCM kas flebi rotasyonu tekniğinin parotidektomu defektinin doldurulmasındaki kozmetik faydalarını ve Frey sendromu insidansına olan etkilerini araştırmaktır.

YÖNTEM VE GEREÇLER

Kliniğimizde 1984-1991 yılları arasında yapılan parotidektomi operasyonlarında herhangi bir defekt onarım tekniği kullanılmamış (12), ancak 1991-1993 yılları arasında yüzeyel ya da total parodektomi yapılan 17 (9 erkek ve 8 kadın) olgumuza üst pediküllü SCM kas flebi ile defekt onarımı yapılmıştır. Bu çalışmada bu 17 olgu postoperatif kozmetik sonuçlar ve Frey sendromu'nun bulgu ve belirtileri yönünden değerlendirilmişlerdir. Bu olgulara auriküla, dış kulak yolu ya da parotis yassı hücreli karsinomları sebebi ile boyun diseksiyonları ile kombine olarak parotidektomi ameliyatları yapılan olgular dahil edilmemiştir. Çalışmaya dahil edilen olguların dökümü Tablo la ve 1b'de görülmektedir.

Tablo Ia : Ameliyat tipleri	
Yüzeyel parotidektomi	15
Total parotidektomi	2

Tablo Ib : Histopatolojik tanı (J.G. Batsakis ve W.P Work sınıflandırması)	
Pleomorfik adenoma	11
Wartin Tümörü	2
Monomorfik adenoma	1
Lenfoepiteliyal lezyon	1
Lenfoma	1
Sjögren Sendromu	1

Ameliyat Tekniği : SCM kası üst kısımda oksipital arterden, ortada superior tiroideal arterden ve aşağı uçta da tarnsversc servikal arterden beslenmektedir (Şekil 2). BU sebeple SCM kasından alt ya da üst pediküllü flep hazırlamak mümkündür. Biz kliniğinizde standart parotidektomi insizyonlarına ilave olarak başka bir cilt insizyonunun yapılmasına gerek olmadan kolaylıkla hazırlanabilen üst pediküllü SCM kas rotasyon flebini tercih ettik.

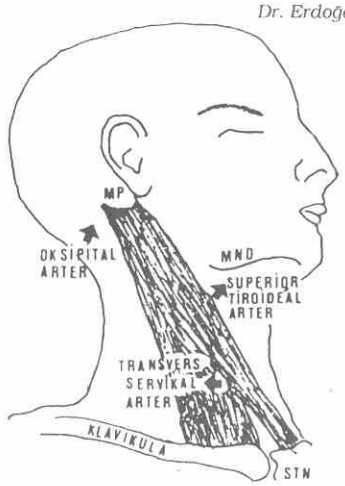

Şekil 2 : Sternocleidomastoid kasının üst kısmı Oksipital arter'den, orta kısmı Superior tiroideal arter'den ve alt parçası Transvers servikal arter'den beslenir. (Arterlerin bulundukları seviye ve yönleri oklarla gösterilmiştir. MND : Mandibula; MP : Mastoid poses; STN : sternum).

Bunun için parotidektomi (yüzeyel ya da total) ameliyatının bitimini takiben SCM kası yarısı görülecek şekilde cilt flebi ilave edildikten sonra SCM kasının ön yarısı yukarıya doğru künt diseksiyonla mastoid apekse kadar hazırlandıktan sonra defekt sahasına döndürülür. Bu arada N. accessorius görülür ve korunur. Bir "yelpaze" şeklinde açılan SCM kası geri kalan önde doğrudan doğruya superfisiyal musculoaponeurotic sistem ile parotido-masscterik fasya'ya ve ayrıca eleve edilen cilt flebinin altına sutüre edilir {Şekil 3 ve 4). Bu şekilde geri kalan parotis dokusu ve açıkta kalan fasiyal sinir lifleri ile cilt flebi arasına kas dokusu yerleştirilmiş olur. Bu arada fasiyal sinirin dallarının sutür içine dahil olmamasına dikkat edilmelidir. Ayrıca Casler ve Conley (1991) kas flebi yerleştirilirken açıkta parotis dokusu ve fasiyal sinir dallan bırakmamanın gerektiğini vurgulamış ve SCM kas liflerinin önde doğrudan doğruya superfisiyal musculoaponeurotic sistemin geri kalan kısmına dikmenin önemine işaret etmişlerdir (5)

Geniş defekti olan olgularda Casler ve Conley (1991) (5) in tarif ettiği şekilde daha uzun hazırlanan SCM kas flebi kendi üzerinde katlanarak defekt sahasına yerleştirilebilir ve bu şekilde cilt flebinin çökmesini önleyecek yeterli dolgunluk da temin edilmiş olur.

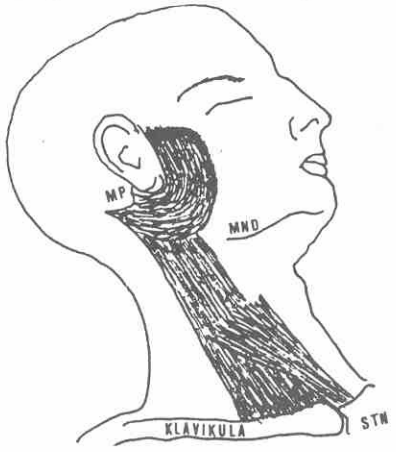

Şekil 3 : Üst pediküllü olarak hazırlanan sternokleidomastoid kas flebinin parotidektomi defekti sahasına çevrilmesi (MND : Mandibula; MP Mastoid proses; STN : sternum).

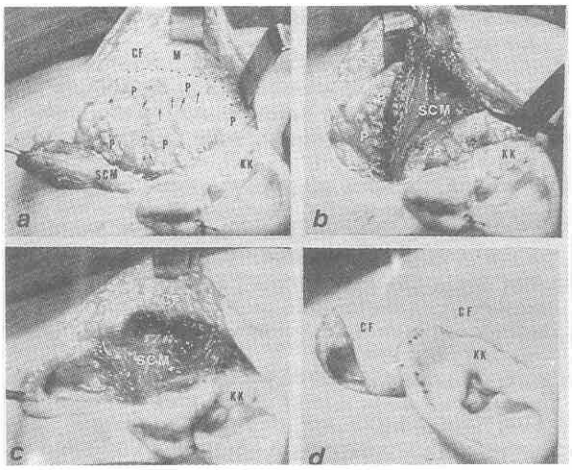

Şekil 4 : Üst pediküllü olarak hazırlanan sternokleiidomastoid (SCM) kas flebinin parotidektomi defekti sahasına çevrilmesi : a) Superfisiyal parotidektomi ameliyatı tamamlanmış ve SCM flebi hazırlanarak defekt sahasına getirilmiştir; Parotis bezi derin lobu (P) ve fasiyal sinir dalları (oklarla işaretli) izlenmektedir; b) SCM flebi açılarak cilt flebi (CF) ile parotis bezi derin lobu (P) arasına kısmen yerleştirilmiştir; (c) SCM flebinin yerleştirilmesi tamamlanmıştır; d) Cilt flebi (CF) yerine iade edilmiştir (KK : Kulak kepçesi; M : Masseter kası).

Parotidektomi sahasına üst pediküllü SCM kas fiebi interpozisyonu yapmış olduğumuz 17 olgudan en uzun süreli takip ettiğimiz olgu 2 yılını tamamlamış olup çalışmaya dahil edilen en yeni olgu 3 aydır takip edilmektedir. Olgularımızın hiçbirisinde yakın postoperatif dönemde SCM kas flebinin çevrilmesinin neden olduğu herhangi bir komplikasyonla karşılaşılmamış ve uzun dönemde de boyunda fonksiyonel ya da kozmetik bir sorun ortaya çıkmamıştır.

Olgularımızın hiçbirisinde takip süresi boyunca klinik sorgulama ve gözlem ile operasyon sahasında çökmeye bağlı kozmetik bir sorun ile karşılaşılmamış ve Frey sendromu belirtileri olan "yemek yeme sırasında o bölge cildinde hiperemi ve terleme şikayeti hiçbir hastada gözlenmemiştir.

TARTIŞMA VE SONUÇ

Bu çalışmada SCM kasının defekt sahasına getirilmesinin klinik olarak Frey sendromunun gelişmesini bariz olarak önlediği gözlenmiştir. CasJer ve Conley (1991) de "SCM kas liflerinin defekt sahasına getirilmesinin geri kalan parotis dokusundan ve açıkta kalan fasilay sinirden parasempatik liflerin reinerve olarak cildi uyarmasını" önlediği görüşündedirler (4, 5). Casler ve Conley (1991) 'in bulguları bizim klinik gözlemlerimizle uyumludur. Ancak aynı tekniği kullanan Kornbulut ve ark (1974) Frey sendromu insidansında bariz bir azalma tespit etmemişlerdir (16), Casler ve Conley (1991) Kornbulut ve ark (1974) (16)'nın bu sonucunun çevrilen kas flebinin fasiyal sinirin masseter kası üzerindeki distal dallarını açıkta bırakması nedeni ile olduğunu iddia etmişlerdir (5). Bu nedenle Casler ve Conley (1991), bizim uyguladığımız şekilde, SCM kas flebinin önde superfisiyal musculoaponeurotic sistem'e suture edilmesi gerektiğini söylemektedirler (5). Ayrıca Casler ve Conley (1991) (5) olgularını retrospektif olarak sadece anket formu ile değerlendirirken Kornbulut ve ark (1974) (16) ı "starch-iodine" testini kullanmışlardır. Casler (1991)'a göre bu test Frey sendromu'nun patofizyolojisini açıklamakla birlikte bu testin hastanın klinik durumu ile herhangi bir korelasyonu yoktur (4); Çünkü "bu test sadece klinik olarak semptomatik olgularda değil sub-klinik olgularda da pozitif olmaktadır (4, 5); Bu sebeple "SCM kas flebinin etkisini bu testin sonuçlarını kullanarak değerlendirmek doğru değildir" görüşündedirler (4, 5). Kornbulut (1974) ise bu test ile klinik pozitiflik arasında paralellik olduğunu bildirmektedir (71). Biz bu çalışmada sadece klinik sorgulama ve gözleme dayanarak olgularımızı değerlendirmiş bulunmaktayız ve üst pediküllü SCM kasının parotidektomi sahasına uygun şekilde yerleştirildiği olgularımızın hiç birisi yemek yeme sırasında yüzde terleme ve kızarıklıktan şikayetçi olma-

dıklarını bildirmişlerdir. Ancak "strach-iodine" testi yapmadığımız için sub-klinik olgular hakkında bilgi sahibi değiliz.

Parotidektomi ameliyatlarını takiben ortaya çıkan asimetrik yüz görünümünü ve cilt flebinin çökmesini önlemek için SCM flebi kullanılması Jost ve ark (1968) (14) 'dan bu yana bilinmektedir. SCM kas flebinin kozmetik faydalan üzerinde hem Kornbulut ve ark (1974) (16) hem de Casler ve Conley (1991) (5) hemfikirdirler. Bizim bulgularımız da parotidektomi ameliyatlarından sonra SCM kas filebi interpozisyonu ile daha iyi bir kozmetik sonuç elde edildiğini göstermektedir.

Bu sonuçlar ve yukarıda tartışılan literatür bilgileri ışığında üst pediküllü SCM kas flebi ile parotidektomi defektinin onarılmasının hem kozmetik rehabilitasyon hem de Frey sendromu'nun önlenmesi için tavsiye edilebilir bir teknik olarak görülmektedir. Operasyon tekniğinin, alt pediküllü SCM kas flebi ve diğer tekniklere göre (5, 16, 19, 24) daha basit ve kısa sürede uygulanabilir olması ve postoperatif dönemde bariz bir morbiditesinin olmaması bu tekniğin en önemli avantajlarıdır. Literatür bilgilerine göre defekt sahasına SCM kas flebi ya da herhangi bir başka dokunun yerleştirilmesinin en önemli dezavantajı postoperatif dönemdeki olası nükslerin değerlendirilmesinin zorlaşmaşıdır (5). Bu sebeple Casler ve Conley (1991) nüks beklenen olgularda herhangi bir interpozisyon tekniğinin kontrendike olduğunu söylemektedirler (5). Ancak benign tükrük bezi tümörlerinde nüks şansının oldukça düşük olduğu göz önünde bulundurulacak olursa, olguları dikkatli bir şekilde takip etmek şartı ile, bu tekniğin benign karakterli parotis tümörü olgularında rahatlıkla kullanılabileceği fikrindeyiz.

Yazışma Adresi : Dr. Yusuf K. KEMALOĞLU
Yalım Sokak 2/13 Kavaklıdere 06660
Ankara

KAYNAKLAR

1. BAILARGER M : Memorte sur I'obliteration de canal de stenon. Gaz Med Paris 23:194. 1853.
2. BASSOE P : The auriculo - Temporal syndrome and other vasomotor disturbances about the head. Med clin N Am 16: 405. 1932.
3. BERARD M ; Extirpation de la Parotide. Memories Observations Extraits 2:60-66, 1823.
4. CASLER JD : Sternocleidomuscle transfer in the prevention of Frey's syndrome. Laryngosçope 101:571-572, 1991,
5. CASLER JD, CONLEY J ; Sternocleıdomastoid muscle transfer and superficial musculoapneurotic system plication in the prevention of Ery's Syndrome. Laryngoscope 101:95-100. 1991.
6. DUPHENIX M : Observations sur les Fistules du Canal Salivaire de Stenon. Memories Academie Royale Chirurgie 3 :43l. 1757.
7. FREY L ; Le sydrome du Nerf Auriculo-Temporal. Rev Neurol (Paris) 2:97-104. 1923.
8. GOLDING-WOOD PH : Tympanic neurectomy. J Laryng 76:683-693. 1962.
9. GORDON AB. FIDDIAN RV : Frey's syndrome after parotid surgery. Am J Surg 132:54-58, 1976.
10. HAYES LL. NOVACK AJ, WORSHAM JC : The Frey's syndrome : a simple, effective treatment. Otolaryngol Head Neck Surg 90:419-425, 1982.
11. HEMENWAY WG : Gustatory sweating and flushing : The auriculo - Temporal syndrome - Frey's syndrome. laryngoscope 70:84-90, 1960.
12. İNAL E. BAYRAMOĞLU İ. KEMALOĞLU YK ve ark : Parotis tümörü olgularımızın retrospektif analizi. Parotis Tü mörleri ve Fonksiyonel Larenjektomller Enternasyonel Sempozyum.u Ankara Üniversitesi Tıp Fakültesi. Ankara. 12-14 Haziran 1991.
13. JOHNS ME. NACHALS NE : Salivary gland tumurs. Paparella MM. Shumarick DA. Gluckman JL. Meyerhoff WL (Eds) : Otalaryngology. WB Saunders Company. Philadelphia. 1991. Vol 3. pp 2099-2128.
14. JOST G. LEGENT F. BLAUPELOT S : Le comblement des depressions residuelle apres parotidectomie par un larabeau de sterno-cleido-mastoidcan. Arın Oto-laryngol (Paris) 85:357-360. 1968.
15. KING GD : Complications in the management of surgical disease of the major salivary glands. Surg Clin North am 3 : 477-482. 1968.
16. KORNBLUT AD, WESTPHAL P. MlEHLKE A : The effectiveness of a stemomastoid muscle flep in pereventing postparotidectomy occurence of the Frey syndrome. Acta Otolaryngol 77:368-373. 1974.
17. KORNBLUT AD : Sternocleidomuscle transfer in the pervention of Frey's syndrome. Laryngoscope 101:571. 1991.
18. LAAGE-HELLMAN JE : Treatment of gustatory sweating and flushing, Acta Otolaryngol (stockh) 49:132-143, 1958.
19. RAPPOPORT I. ALLISON GR : Superficial musculoaponeurotic system amiloration of parotidectomy defects. Ann Plast Surg 14:315-323. 1985.
20. SESSIONS RB, ROARK DI, ALFORD BR : Frey's Syndrome : A tehnical remedy. Ann Otol 85 : 734-739, 1976.
21. SINGLETON GT, CASSISI NJ : Frey's Syndrome : incedence related to skin flep thickness in parotidectomy. Laryngoscope 90 : 1636-1639. 1980.
22. SUMMERS GW : Physiologic problems following ablaüve surgery of the head and neck. Otol Clin North Am 7:217-250. 1974.
23. VAN NIERKERK JL. WOBBES T. MONSTREY S. et al : The management of parotid tumors. Acta Chirurgica Bilgica 87:1-5. 1987.
24. WALTER C : The free dermis fat transplantation as adjunct in the surgery of the parotid gland. Laryngologie. Rhinologie. Otologie 54:435-40. 1975;
25. WOODS JE. CHONG GC. BEAHRS OH ; Experience with 1360 parotid tumors. Am J Surg 130:460-462. 1975.