OLGU SUNUMU

# SFENOİD SİNÜSTE İZOLE ASPERGİLLOSİS

## ISOLATED ASPERGILLOSIS OF THE SPHENOID SINUS

**Dr. Suat TURGUT (*), Dr. Cafer ÖZDEM (*), Dr. K. Murat ÖZCAN (*), Dr. Fatih R. BALYAN (*), Dr. Can KOÇ (*)**

K.B.B. ve Baş Boyun Cerrahisi Dergisi 2 : 162-165

***ÖZET*** *: Aspergillosis, paranasal sinüs fungal enfeksiyonlarından sorumlu en sık görülen etyolojik faktördür. Aspergillosis son zamanlarda gittikçe artan sayıda yayınlanmaktadır. Aspergillosis en sık maksiller sinüste görülür. Sfenoid sinüsü nadiren tutar. Sfenoid sinüste izole aspergillosis, literatürde toplam 21 olguda bildirilmiştir. Bizim makalamezide fonksiyonel endoskopik sinüs cerrahisi ile tedavi edilmiş, sfenoid sinüste izole aspergillosis olgusu sunuldu. Literatür gözden geçirildi ve tartışıldı.*

***Anahtar Sözcükler*** *: Aspergillosis, Sfenoid Sinüs.*

***SUMMARY :*** *Aspergillosis is the most common aetiologic factor in paranasal sinus fungal infections. Aspergillosis was increasingly reported in recent years. Aspergillosis most frequently seen in maxillary sinuses. It rarely involved sphenoid sinuses. Till now, totally 21 cases of isolated aspergillosis in sphenoid sinus had been reported in. literature, in our article, we repon a case of an isolated aspergillosis in sphenoid sinus which is treated with functional endoscopic sinus surgery. Literature is reviewed and discussed*

***Key Words*** *: Aspergillosis, Sphenoid sinus*

### GİRİŞ

Paranazal sinüslerde fungal enfeksiyonlar son zamanlarda gittikçe artan sayılarda yayınlanmaktadır (15) Fungal enfeksiyonlar arasında en sık görülen aspergillosistir. Aspergillosis, paranazal sinüslerde en sık maksiller sinüslerde görülür. Ethmoid ve frontal sinüslerde daha az sıklıkta görülür. Sfeneoid sinüsde ise nadiren görülür. Literatürde sfenoid sinüste izole aspergillosis toplam 21 olguda bildirilmiştir (12). Bu yazıda, intranazal endoskopik girişimle tedavi edilen, sfenoid sinüste izole aspergillosis olgusu sunuldu ve ilgili literatür gözden geçirildi.

### OLGU SUNUMU :

65 yaşında kadın hasta, 6 aydır göz arkasına lokalize baş ağrısı ve tek taraflı burun tıkanıklığı şikayeti ile Ankara Numune Hastanesi 2. KBB Kliniği'ne baş vurdu. Yapılan fizik muayenede rinoskopi anterior normaldi. Endoskopik muyanede sfenoethmoid reses mukozası ödemli, ostium sfenoidale görülemiyordu. Bunun üzerine yapılan coronal ve aksiyel paranazal sinüs CT'sinde sol sfenoid sinüste diğer sinüslerden izole patoloji tespit edildi (Şekil 1). Yapılan diğer tetkiklerde PA akciğer grafisi normaldi, karaciğer, böbrek fonksiyon testleri, tam kan sayımı, ESR normaldi. Diabetes Mellitus, immün sistem bozukluğu yoktu. Bu bulgularla hastaya sol izole sfenoid sinüs patalojisi tanısı ile intranazal endoskopik girişimle sol sfenoidotomi yapıldı ve mevcut patoloji eksize edildi.

Hastaya Pantokain + Adrenalin (4/1) topikal anestezisini takiben lignokain infiltrasyon anestezisi yapıldı. 0° optik teleskop görüşü altında sol orta konkanın inferior 1/3 kısmı rezeke edildi. Sfenoid sinüs ön duvarı, koanal kıvrım ortaya kondu. Sfenoethmoid reses bölgesi 0° ve 30° teleskoplarla eksplore edildi. Bölgeyi dolduran ve sfenoid sinüs ostiumunu oblitere eden polipoid doku görüldü. Patolojik dokular eksize edilince ostium ağzından pürülan materyal aspi-

*(*) Ankara Numune Hastanesi II. KBB Kliniği, ANKARA*

re edildi. Sfenoid osliumu Weil-Blekesley forseps ve sfenoid rongeur yardımı ile genişletildi. Sfenoid sinüs ön duvarı kaldırıldı (Şekil 2). Sinüsü tamamen dolduran kirli sarı renkli materyal, küret ve aspiratör yardımıyla temizlendi. Histopatolojik inceleme ve kültür için materyal gönderildi. Histopatolojik inceleme sonucu aspergillosis fumigatus tespit edildi. Hastaya cerrahi dışı bir tedavi uygulanamadı. Postoperatif l. ayda yapılan kontrol ve hastanın şikayetlerinde büyük ölçüde rahatlama olduğu ve kontrol CT'sinde sfenoid sinüsün tamamen normal olduğu görüldü (Şekil 3).

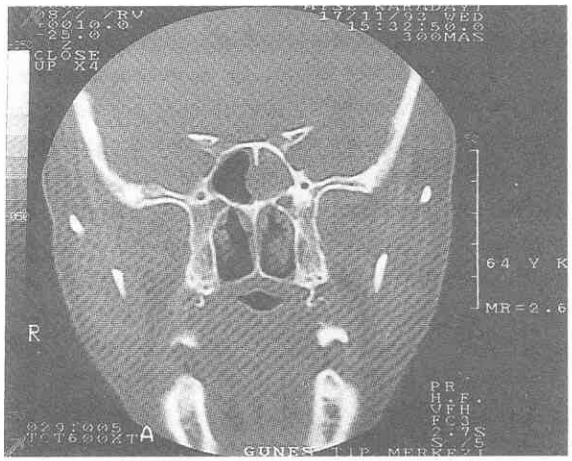


Şekil 1 : Hastanın preoperatif coronal CT görünümü. Sol sfenoid sinüste yumuşak doku artımı dikkat çekiyor.

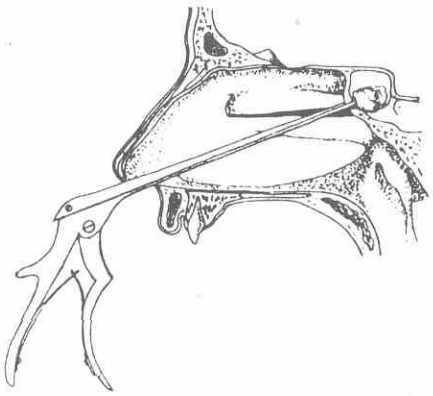

Şekil 2 : Sol orta konka inferioru rezeke edildikten sonra sfenoid ön duvarı kaldırılması, sfenoid sinüs içindeki patolojik doku temizlenmesinin şematik görünümü.

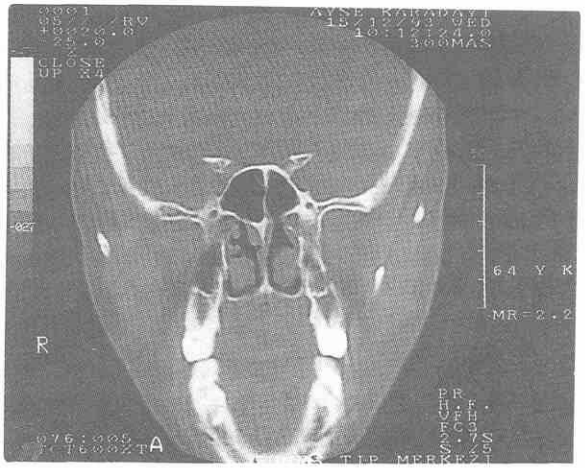


Şekil 3 : Postoperatif 1. ayda sinüslerin tamamen normal olduğu görülüyor

## TARTIŞMA

Aspergillosis ilk olarak 1885 te Schuberl tarafından para ıasal sinüslerde tespit edilmiştir. 1972'de toplam 98 olgu paranasal sinüslerde tespit edilmiştir. Son yılarda bu sayı hızla artmıştır. Bu olguların son yıllarda belirgin şekilde artmasının sebebi tam mototlarının gelişmesi ve yaygın olarak kullanılmaya başlanmasıdır. Histopatolojik incelemenin yalnız mukozadan değil, sekresyon, krut, kitlelerden yapılmasıda mantar enfeksiyonu tanısını arttırmıştır. Mantarlar, deri ve mukozaları aktif olarak penetre etmezler. Litik enzimleri yoktur. Aspergillosis en sık maksiller sinüste görülür. Frontal ve efhmoid sinüslerde görülürse de sfenoid sinüste izole olgular nadirdir. Toplam 21 olgu bildirilmiştir (12).

Aspergillosis fumigatus en sık görülen şeklidir. Aspergillosis genellikle sporadik olarak görülür. Sudan'da endemik olarak görülür. Sudan'da en sık görülen Aspergillus flavustur. Sudan'a komşu ülkelerde de Aspergillus flavus daha sık bildirilmiştir (5). Hastalık genelde immünosüpresif alan hastalarda görülmektedir. Predispozan faktörler, diabetes mellitus, tümörler, fiziksel direncin düşük olması, radyoterapi sonrasıdır. Bunun yanısıra tamamen normal kişilerde de kronik fungal sinüsit görülebilmektedir. Aspergillosis iki ana gruba ayrılır :

1. İnvaziv
2. Noninzaviv

Aspergilloma ve Allerjik aspergillosis noninvaziv sinüzit şekilleridir. Kronik sessiz ve Fulmi-

nan sinüzit invaziv formda olanlarıdır (4). Aspergilloma genelde sağlıklı kişilerde görülen, başka ek bir hastalığı olmayan, sadece sinüste görülen nonspesifik enfeksiyondur. Allerjik aspergillosis sinüziti genellikle atopik bünyeli kişilerde görülür. Nazal polip ve bronşial asthma beraberinde görülebilir. Fungus kitlesi etrafında bol musin mevcuttur. Patolojik incelemede musin içinde bol eozinofil ve charcoit leyden kristalleri görülür.

Kronik indolent sinüsit genellikle sağlıklı kişilerde, maksiller ve ethmoid sinüslerde görülür. Aktif kronik inflamasyon mevcuttur. Her zaman invaviz potansiyeli vardır. Fulminan şekil alıp destrüktif ve fatal seyredebilir. Fulminan form immünsüprese kişilerde ve genellikle akciğer hastalığı ile birlikte görülür. Destrüktiftir. Gangranöz nekroz vardır. Damar invazyonu görülür. Klinik belirti ve bulgular nonspesifiktir. Sık görülen semptomlar nazal konjesyon, rinore, frontal baş ağrısıdır. Cavernöz sinüs sendromu, panhipoptüitürizm, optik nöropati yapan olgularda yayınlanmıştır (12).

Tanıda, konvansiyonel radyografi ve CT de nodüler mukoperiostal incelme vardır. Hava sıvı seviyesi yoktur. Fokal yumuşak doku dansitesinde artış olur. Kemik duvar destrüksiyonu mevcut olabilir. Bu karakteristiklerle kronik sinüzit ve neoplazmlardan ayırmak güçtür. Stammberger, düz grafı ve CT'de yumuşak doku kitlesi içinde hiperattenue bölgesinin görülmesinin, bu bulgunun %75 oranında olduğunu ortaya koymuşlardır. MRI bulguları CT'den daha spesifiktir. Neopalzm, bakteriyal enfeksiyon, mantar enfeksiyonu ayrımını daha iyi yapabilmektedir (16). Tanı esas olarak mikroskopik inceleme ile konur. Kültürlerde yapılmalıdır. Ancak birçok olguda kültürler negatif olarak çıkar. Bizim olgumuzda da histopatolojik olarak aspergillosis Lanısı konmasına karşın, kültürde üreme tespit edilemedi, histopatolojik olarak mantar - kitlesi muköz membrana komşudur ve etrafındaki epitel hücreleri, hücre debrisleri, lökositler mevcuttur. Kitlede hifalar görülür. Hifaların tipik septasyonu Y şeklindedir. Conidialar tespit edilebilir (14).

Tedavide cerrahi olarak kitlenin çıkarılması ve tıkanan ostiumun açılması sinüsün havalanmasının sağlanması yeterlidir. Sistemik antifungal tedavi veya ek bir tedaviye ihtiyaç yoktur. Yalnız invaziv formlarda sistemik tedavide verilmelidir. Sistemik tedavide en sık kullanılanlar, amfoterisin - B, S-flusitonun, Flukonasoldur. (5). Noninvaziv formda normal kişilerde görülen mantar enfeksiyonu cerrahi sonrası prognozu oldukça iyidir. Rekürrens nadir olarak bildirilmiştir.

Bizim olgumuzda aspergillosis, noninvaziv formlarından asperlilloma idi. Hastanın başka bir hastalığı yoktu literatürde de aspergillosis vakalarının sağlıklı kişilerde görünen şeklinin aspergilloma olduğu bildirilmektedir. Aspergillosis, vakamızda izole olarak sfenoid sinüsü tutmuştu. Bu şekilde sfenoidde izole aspergillosis çok nadirdir. Semptom olarak göz arkasına lokalize baş ağnsı mevcuttu ve çekilen aksial ve coronal CTlerde izole sfenoid sinüs patolojisi tanısı kondu. Hastaya intranazal endoskopik cerrahi yapıldı. Bu teknik eksternal insizyon olmaması postoperatif ödem olmaması, fonksiyonel bir cerrahi olması nedeniyle eksternal cerrahi tekniklere tercih edilmelidir. Histopatolojik olarak hifalann tipik Y septasyonları görülerek aspergillus fumigatus tanısı kondu. Literatürde de kabul edildiği gibi cerrahi dışı antifungal tedavi uygulanmadı. Kontrol CTsinin tamamen normal olması tedavinin yeterliliğini desteklemektedir.

## SONUÇ:

Sphenoid sinüste izole mantar enfeksiyonları nadir olmakla birlikte, sistemik hastalığı olanlar, immünosüpresif olan hastalarda bu tür enfeksiyonlar görülebilmektedir. Bunun dışında sistemik patolojik olmayan, özellikle göz bölgesine lokalize şüpheli ağrısı olan olguların sphenoid sinüs patolojisi yönünden incelenmesi, özellikle coronal ve aksiyel planda çekilen paranasal sinüs tomografisinin bu konuda önemli bir tam aracı olduğu unutulmamalıdır.

**Yazışma Adresi** : Dr. Suat TURGUT
Ankara Numune Hastanesi. II. KBB Kliniği
ANKARA

## KAYNAKLAR

1. CUDENNEC YF et al : Isolated sphenoidal aspergillosis presenting as an optic atrophy. Revue de Laryngologie 111(3] 0279 -280. 1990

2. EVANS SHARON et al : Case of month there is more to it than meets the eye. The British Journal of Radiology. 64 (759) : 279 -280. 1991
3. GOODNIGHT JAMES, et al : Calcified Mukor Fungus Ball of the Maxillary Sinus. American Journal of Otology. 14 (3) : 209 - 210, 1993
4. HARTW1CK WARREN R. et al : Pathology Corısultation Sinus Aspergillosis and Allergic Fungal Sinusitis Ann, Otol. Rhinol. Laryngol. 100 : 427 - 430, 1991
5. KAMESWARAN MOHAN. et al : Rhinocerebral aspergillosis. The Journal of Laryngology and Otology, 106 : 981 - 985. Nov, 1992
6. ZVI LANDOY, et al ; Aspergillosis of the nose and paranasal sinuses in neutropenic patients at an oncology center. Head and Neck Surgery. 8 : 83 - 90, Nov. 1985.
7. LARRANAGA J. et al : Aspergillosis of the sphenoid sinus simulating a pituitary tumor. Nauroradiology. 31 : 362 - 363. 1989
8. LAVELLE. G. W1LLIAM, Aspergillosis of the sphenoid sinus. Ear. Nose and Throat Journal. 67 : 266 - 269 April 1988
9. MAESAVA MAR1KO, et al : Steroid responsive painful ophtalmoplegia in childhood ; Sphenoid sinusitis presenting as Tolosa - Hunt syndrome, Brain development. 13 (4) : 279 - 282. 1991
10. MALOTTE J. MICHAEL, et al : Transantral sphenoethmoidectomy Aprocedure for the 1990 s?. Otolaryngol. Head and Neck Surgery. 104 (3) ; 358 - 361. 1991
11. RIFAI MOHAMED, et al : Vısual dysfunctıonal : Abnormal sign of berügn sphenoethnıoidal lesions. The Journal Of Laryngology and Otolgy 104 : 217 - 221, March 1990.
12. SCAMONI C, et al : Isolated aspcrgillosis of the sphenoid sinus. Journal of Neurosurgical Sciences. 36 (32) : 107-110, 1992
13. SOM M. PETER, et al : Uypomtense Paranasal sinüs Koci: Dıfferantial Dagnosis With MR Imaging And Relation Lo CT Findings. Head and neck Radiology 176 (3) : 777 - 781. 1990
14. TAKSE R, et al : Aspergillosis of the paranasanal sinuses X-ray diagnosis, histopathology, and clinical aspects, Ann Otol Rhinol Laryngol. 93 : 251-256, 1984.
15. WASHBURN RONALD G. et al ; Chronic Fungal Sinusitis in Apparently Normal hosts. Medicine. 67 (4) ; 231-247, 1988
16. ZINREICH JAMES S. et al ; Fungal sinusitis : Diagnosis with CT and MR imaging. Head and Neck Radiology. 169 (2) : 439 - 444, 1988