LARİNKS KANSERLERİNDE SERVİKAL LENF NOD METASTAZLARININ BELİRLENMESİNDE ULTRASONOGRAFİNİN YERİ

ULTRASONOGRAPY IN DIAGNOSIS OF CERVICAL LYMPH NODE METASTASIC OF LARINGEAL CARCINOMA

Dr. Serdar ENSARİ*, Dr. Suat TURGUT*, Dr. Cafer ÖZDEM*, Dr. Okan AKHAN**

K.B.B. ve Baş Boyun Cerrahisi Dergisi l : 129 - 133

***ÖZET**: Larinks karsinomlu hastalarda, uygulanacak cerrahiyi planlamada ve prognozu tayinde önemli olan boyundaki metastatik lenf nodlarını preoperatif tespit etmek amacıyla, 16 hastaya boyun ultfasonografisi (US) yapıldı. Boyunda metastaz varlığı araştırıldı. Gizli (occult) metastaz yüzdeleri postoperatif histopatolojik sonuçlarla karşılaştırılarak tespit edildi. US'nin güvenirliği araştırıldı. US duyarlılığı %100, özgüllüğü %80 olarak bulundu. Pozitif tahmini değer %67, negatif tahmini değer ise %100 olarak bulunmuştur.*

***Anahtar Sözcükler:** US, Lenf Nodu, Boyun Diseksiyonu.*

***SUMMARY**: Ultrasonography was performed in 21 cases to detect cervical lymph node metastases prior to neck dissection. Results were compared with the histopathological findings of neck dissection specimen.*

The lymph nodes detected with ultrasonography having transverse diameter larger than 8 mm, irregular contour, non-homogenous echo pattern and relative hyperechogenity were suspected to be malignant.

Ultrasonography probes having advanced technological properties and high frequency (7.5 mHZ) used in this study for diagnosis of cervical lymph node metastases, showed sensitivity of 100%, specificity of 80%, positive predictive value of 67% and negative predictive value of 100%.

***Key Words** : US, Neck Dissection, Lymph Node.*

GİRİŞ

Baş boyun tümörleri, genellikle servikal metastaz yapma eğilimindedirler. Yapılan çalışmalarda, servikal lenfnodu tutulumu olan vakalarda surveyin lenf tutulumu olmayan vakalara oranla % 50-55 civarında düştüğü ve klinik olarak lenf nodu tutulumu olmayan birçok vakada histopatolojik olarak lenf nodu tutulumu olduğu gösterilmiştir (1).

Son yıllarda DSA ve BT yanısıra ultrasonografi de baş boyun tümörlerinin tanısı, metastazların tespitinde ve takip değerlendirmelerinde kullanılmaktadır (1,3,4,5). Bu çalışma, larinks kanserli hastalarda, servikal lenf nodu metastazı araştırılması ve bu konuda ultrasonografinin yerini belirlemek amacıyla planlanmıştır.

YÖNTEM VE GEREÇLER

1987-88 yıllarında Ankara Numune Hastanesi II. KBB Kliniği ve Hacettepe Üniversitesi KBB Kliniğine başvurarak larinks kanseri tanısıyla cerrahi girişim uygulanan hastalar arasından rastgele olarak seçilmiş 16 hastaya (5'i bilateral) operasyon öncesi servikal ultrasonografi uygulanmıştır. Hastaların 15'i erkek, l'i

* Ankara Numune Hastanesi 2. K.B.B. Kliniği.
** Hacettepe TF. Radyoloji Anabilim Dalı. ANKARA

kadın en büyük yaş 62, en küçük yaş 35, yaş ortalaması 47.23 olarak belirlenmiştir. Her hasta TNM sistemine göre değerlendirilmiştir (Tablo 1). 16 hastanın tümünün (5'i bilateral) preoperatif olarak boyun bölgeleri Toshib SSA90A cihazında 7.5 mHz prob kullanılarak ultrasonografik olarak incelenmiştir. Operasyon sırasında larinks, boyun spesmeni ile anblok olarak çıkartılmış ve bulunabilen tüm lenf nodları patolojik incelemeye alınmıştır. Ultrasonik bulgularla histopatolojik sonuçlar karşılaştırılmıştır.

Tablo 1 : Tümörün Anatomik Yeri ve Klinik Evrelere Göre Hastaların Dağılımı

Evre	TNM	Supraglottik	Glottik	Subglottik	Toplam
I	T1N0M0	1	2	—	3
II	T2N0M0	3	1	—	4
TOPLAM		4	3	—	7
	T2N1M0	1	—	—	1
III	T3N0M0	1	1	—	2
	T3N1M0	1	1	—	2
TOPLAM		3	2	—	5
	T2N2M0	1	—	—	1
IV	T3N2M0	3	—	—	3
TOPLAM		4	—	—	4
TOPLAM		11	5	—	16
		%68.75	%31.25	—	%100

Servikal ultrasonografi ile görülen lenf nodlarının metastatik olabilme kriterleri, transvers çapın 8 mm.'den büyük olması, konturlarının irregüler yapıda olması, eko paterninin nonhemojen olması, ekojenitelerin relatif olarak hiperekojen yapıda olması olarak alınmıştır (1,2,5).

Metastatik lenf nodu bulunmasına göre ultrasonografi sonucu (—), patoloji sonucu (—) olan olgular gerçek (—), hem ultrasonografisi hem de patolojisi metastatik belirlenen olgular gerçek (+), ultrasonografisi (+), patolojisi (—) olanlar yalancı (+), ultrasonografisi (—) olup patoloji sonucu (+) olanlar yalancı (—) olarak değerlendirilmiştir (1). Aynı değerlendirme klinik muayene ve patoloji sonuçları arasında da yapılmıştır.

BULGULAR

Ultrasonografik olarak 9 olguda (%43) me- (%38) klinik olarak lenfnodu palpe edilmiş, patolojik olarak ise 6 olguda (%29) lenfnodu metastazi belirlenmiştir. Olguların ultrasonografik ve klinik incelemeleri, patolojik incelemeleri ile karşılaştırmalı olarak Tablo 2 ve 3'de gösterilmiştir.

Tablo 2 : Ultrasonografi ve Patolojik İnceleme Sonuçlarının Karşılaştırılması

	Malign	Benign	Toplam
Malign	6	3	9
Benign	—	12	12
Toplam	6	15	21

Tablo 3 : Klinik Muayene ile Patolojik İnceleme Sonuçlarının Karşılaştırılması

	Malign	Benign	Toplam
Malign	5	3	8
Benign	1	12	13
Toplam	6	15	21

Metastatik lenf nodu yönünden; 6 olgu (%29) gerçek (+), 12 olgu (%57) gerçek (—), 3 olgu (% 14) yalancı (+) bulunmuştur. Olgularımızın hiçbiri yalancı (—) değildi. Klinik muayene ve patoloji sonuçlarının karşılaştırılması sonucu 5 olguda (%24) gerçek (+), 12 olguda (%57) gerçek (—), 3 olguda (%14) yalancı (+), 1 olguda (%5) yalancı (—) değerler elde edilmiştir (Tablo 2,3).

Vakalara ait ultrasonografi örnekleri Şekil 1 ile 11 arasında sunulmuştur.

TARTIŞMA

Bu araştırma, preliminer bir çalışma olarak, ultrasonografinin larinks kanserlerinin servikal metastazlarında lenfadenopatinin niteliğini belirlemesi (metastatik veya reaktif) ve daha da önemlisi okkult metastatik lenf nodlarının tespit edilmesindeki yararlarının ortaya konulmasını amaçlamaktadır. Gailen ve Gambino (3) yöntemi kullanılarak ultrasonografinin duyarlılığı, gerçek (+) ve yalancı (—) sonuçlarının toplamına bölünmesiyle bulunmuştur. (6/6 = % 100). Özgüllük (specificity), benign lezyon sayısının toplamına bölünmesiyle elde edilmiştir (12/15 = %80). Pozitif tahmini değer, ultrasonografide gerçek (+) sonuçların, gerçek (+) ve yalancı (+) sonuçların bölünmesiyle el-

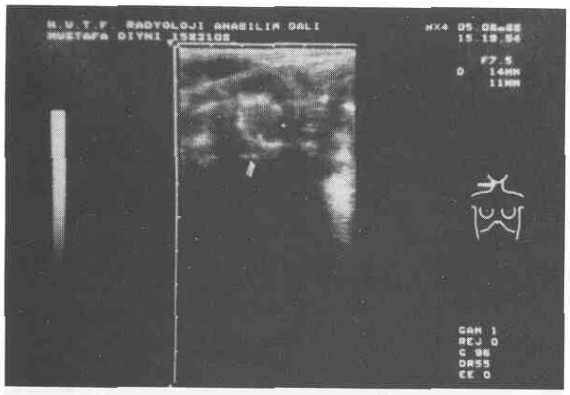

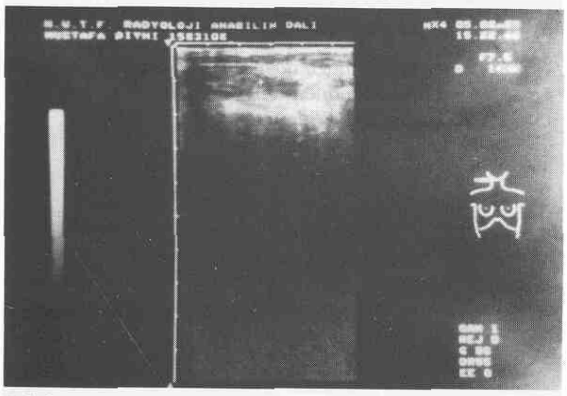

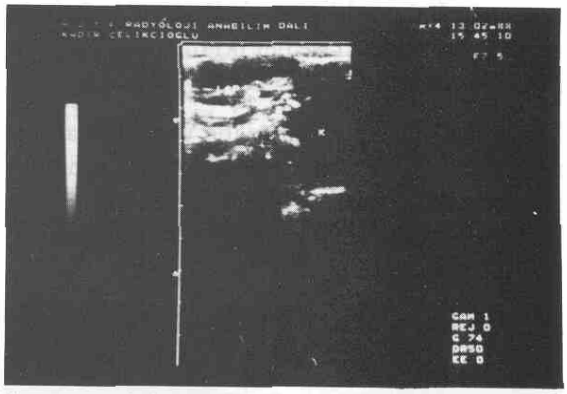

Şekil 1-4 : Metastatik olduğu düşünülen ve histopatolojik olarak metastaz kabul edilen lenf nodlarının ultrasonografik görünümü (Gerçek pozitif).

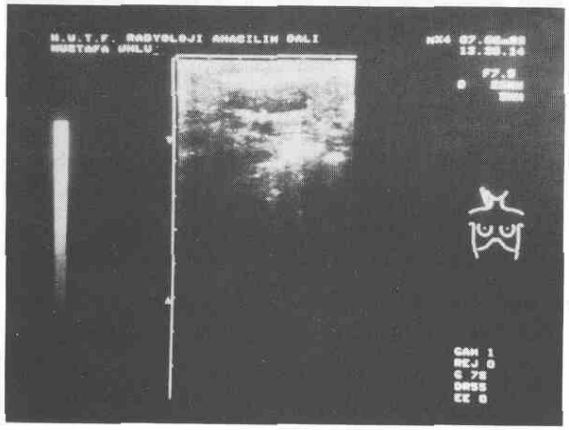

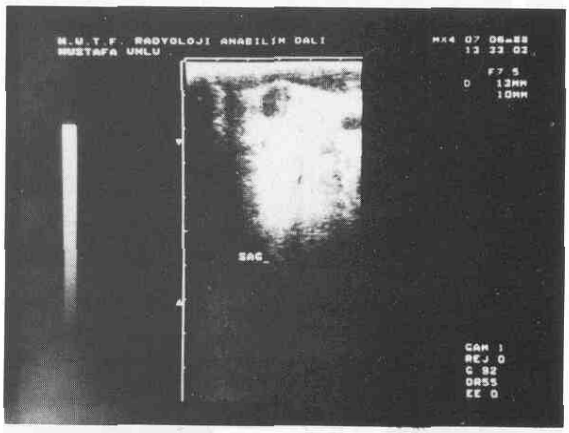

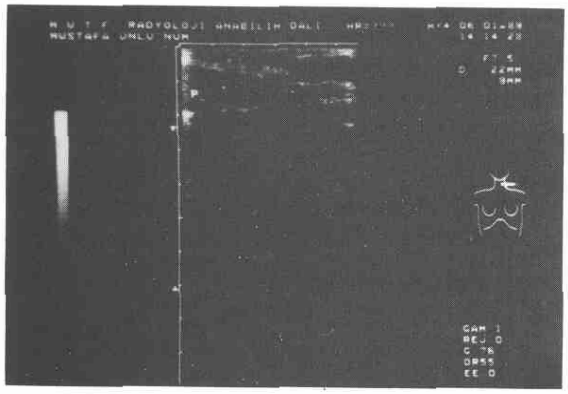

Şekil 5-7 : Metastatik olduğu düşünülen ve hiptopatolojik olarak metastaz kabul edilen lenf nodlarının ultrasonografik görünümü (Gerçek pozitif).

gerçek (—) ve yalancı (—) sonuçlarının toplamına bölünmesiyle bulunmuştur (12/12) = %100).

Bruneton ve arkadaşlarının (1) 100 vakalık serilerinde servikal boyun metastazlarının saptanmasında ultrasonografinin duyarlılığı %92.6, özgüllüğü %91, negatif tahmini değer %85, pozitif tahmini değer %95 olarak bulunmuştur. Erkan ve arkadaşları (2) bu değerleri

%66.6 ve %87.5 olarak bulmuşlardır. Çalışmamızda ultrasonografinin duyarlılığı ve negatif tahmini değerin yüksek olmasına karşın, pozitif tahmini değerin düşük oluşu yalancı pozitif sonuçlarımızın fazla oluşuna bağlandı.

Olgularımızda klinik muayenenin duyarlılığı %83, özgüllüğü %81 olarak bulundu. Bruneton ve arkadaşları (1) ise bu oranları %78 ve %97 olarak bildirmektedirler.

Ultrasonografi ve klinik muayenenin özgüllüğü ve dayarlılığı karşılaştırıldığında, ultrasonografi duyarlılığının belirgin olarak fazla olduğu, özgüllüğün ise her iki metodda eşit olarak saptanmıştır.

Sonuç olarak birkez daha vurgulamak gerekirse US, halen laringeal kanserlerin boyun metastazlarını properatif olarak göstermede ve buna bağlı olarak uygulanacak cerrahiyi yönlendirmede faydalı bir tanı metodudur.

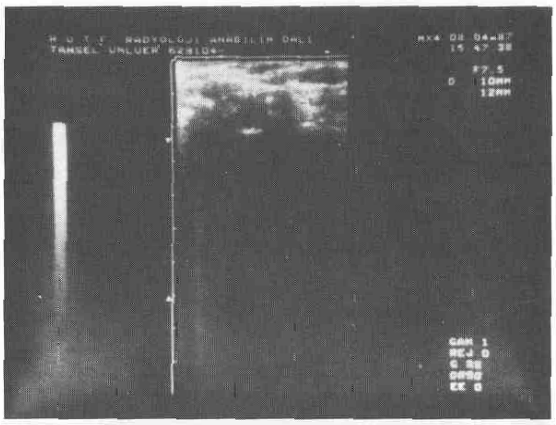

Şekil 8 : Metastatik olduğu düşünülen ancak histopatolojik olarak kabul edilen lenf nodlarının ultrasonografik görünümü (Yalancı pozitif)

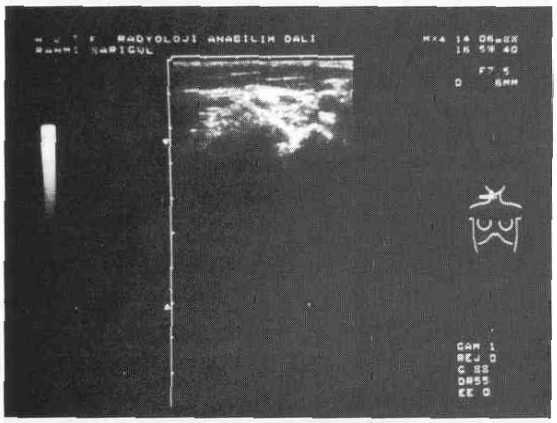

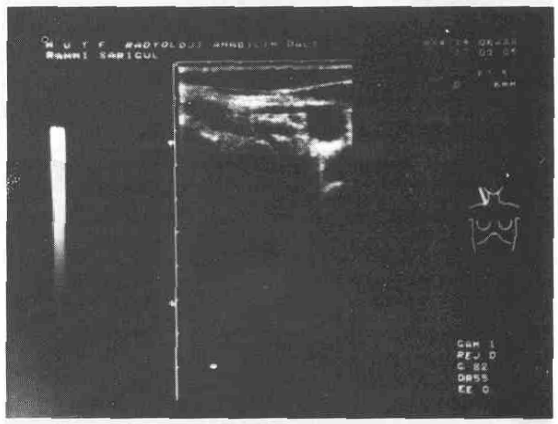

Resim 9-10 : Reaksiyoner olduğu düşünülen ve histopatolojik olarak reaksiyoner kabul edilen lenf ultrasonografik görünümü (Gerçek negatif).

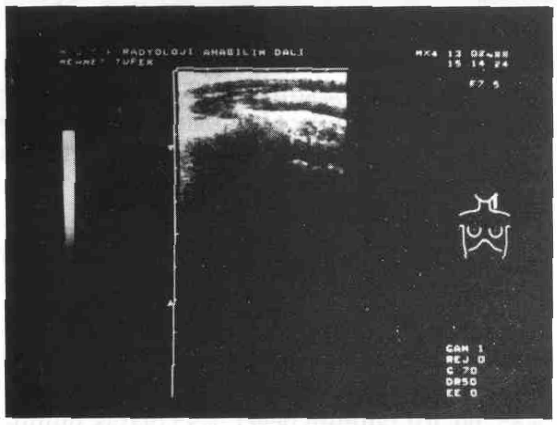

Şekil 11 : Normal boyun ultrasonografisi (Gerçek negatif).

Yazışma Adresi : Dr. Serdar Ensari
Ankara Numune Hastanesi
2. K.B.B. Kliniği
ANKARA

KAYNAKLAR

1. BRUNETON JN, ROUX P, CAREMELLA E, DEMARD F, VALLICİONI J, CHAUEL P.: Ear, nose and throat cancer: ultrasound diagnosis of metastatis to cervical lymph nodes. Radiology 41:775-81, 1984.
2. ERKAN M. TOLU I, ASLAN IT, GUNEY E.: Radiology in focus ultrasonography in laryngeal cancers. The Journal of Otology 107(l):65-8, 1993.
3. GALLEN RS, GAMBINO SR.: Beyond normality: The predictive value of medical diagnosis. New York: John Wiley and sons, 1975.
4. ISHKAVA H, ISHII Y, ONO T, MAKIMOTO K, YAMAMOTO K, TORIZUKA K.: Evaluation of grayscale ultrasonography in the investigation of oral and neck mass lesions. J Oral Maxillofac Surgery 41:775-81, 1983.
5. YONETSU K, KEMURA K.: Ultrasonographic study of the relation of metastatic nodes to the carotid artery. Head and Neck Surgery 9:279-83, 1987.