OLGU SUNUMU

ETHMOİD SİNÜSDEN GELİŞEN OLİGODENDROGLİOMA

OLIGODENDROGLIOMA ARISING IN ETHMOID SINUS

Dr. Alper TUTKUN*, Dr. Çağlar BATMAN*, Dr. Aydın SAV, Dr. Bülent MAMIKOĞLU*, Dr. Cüyned ÜNERİ*, Dr. Mehmet Ali ŞEHİTOĞLU***

K.B.B. ve Baş Boyun Cerrahisi Dergisi l : 142 - 144

***ÖZET**: Bu yazıda etmoid sinüsten gelişen bir oligodendroglioma olgusu sunulmuş, histopatolojik incelemede yuvarlak ve küçük perinokleer halolar içeren hücreler görülmüştür. Çeşitli odaklarda kalsifikasyonlar ve spontan hemorajiler de izlenmekteydi. Yaptığımız literatür taramasında etmoid yerleşimli başka bir oligodendroglioma olgusuna rastlayamadık.*

***Anahtar Sözcükler**: Etmoid sinüs, Burun, Oligodendroglioma.*

***SUMMARY**: A woman with an oligodendroglioma arising in ethmoid sinus is presented. Histological examination revealed round and small cells with perinuclear halos. Calcifications and spontaneous hemorrhages were also observed. In literature search we were unable to find any case reported as oligodendroglioma in the ethmoid labyrinth.*

***Key Words**: Ethmoid, Nasal, Oligodendroglioma.*

GİRİŞ

Nasofarenks, yumuşak damak ve paranasal sinüslerde nadir olarak glial heterotopilere rastlanılabilmektedir. Nasofarenks yerleşimli glial heterotopilerden kaynaklanan iki oligodendroglioma olgusu daha önce bildirilmişti (2,3). Biz bu yayında kliniğimizde rastladığımız ethmoid yerleşimli bir oligodendroglioma olgusunu sunuyoruz. Yapılan detaylı literatür çalışmasında benzer bir olguya rastlayamadık.

OLGU

40 yaşında bayan hasta yaklaşık 3 aydır devam eden burun tıkanıklığı nedeniyle polikliniğimize başvurdu. Diğer bir merkezde burun içindeki kitleden yapılan biopsi spesifik tanı konulamadan küçük hücreli tümör olarak bildirilmiştir. Yapılan bilgisayarlı tomografisinde kitlenin sağ burun pasajını ve ethmoidleri tümüyle doldurduğu izlendi. Fokal kalsifikasyon odaklan da görülmekteydi (Fig la). Hastaya lateral rhinotomy yaklaşımıyla tümör eksizyonu uygulandı. Operasyon esnasında mavi-mor renkteki vasküler kitlenin ethmoid labirentten geliştiği, sırasıyla sfenoid ve maksiller sinüslerin ön ve medial duvarlarını destrükte ettiği izlendi. Tümör en-blok olarak çıkartıldı (Fig 1b)

Histolojik incelemede polipoid kitlenin çok katlı yassı epitelle çevrelendiği görüldü. Parenkim ince kapillerlerle küçük lobullere bölünmüştü (Fig 2). Seyrek olarak nörona benzer hücreler ve fokal kalsifikasyonlarda görülmekteydi (Fig3).Diğer hücreler oligodendroglioma ile uyumlu olarak çekirdek çevresinde haloları olan düzenli, yuvarlak nucleusluydular (Fig 4). Fosfotungistik asit Hematoksilen boyamasında gliofibrillogeneze rastlanılmadı (Fig.5) GFA protein negatifti ve Luxol fast blue / kresyl fast violet boyanmasında miyelinogenez veya nörona rastlanılmadı. Gomri' nin retikulin boyamasında hücre etrafında retikulogenez olmadığını gösterdi.

TARTIŞMA

Etmoid labirentte oligodendroglioma'ya rastlamak sık karşılaşılmayan bir durumdur.

Marmara Ü.T.F, KBB* Patoloji** Anabilim Dalı İstanbul

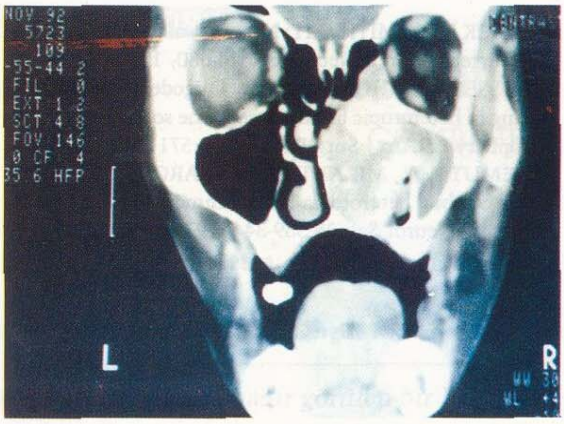

Resim 1a : Fokal kalsifikasyonların da izlenildiği kitle tüm ethmoid ve sağ nasal kaviteyi doldurmakta

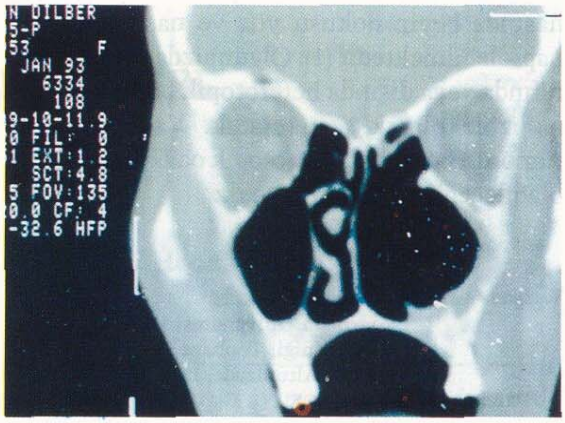

Resim 1b : Tümörün en-blok rezeksiyonundan sonra kontrol BT.

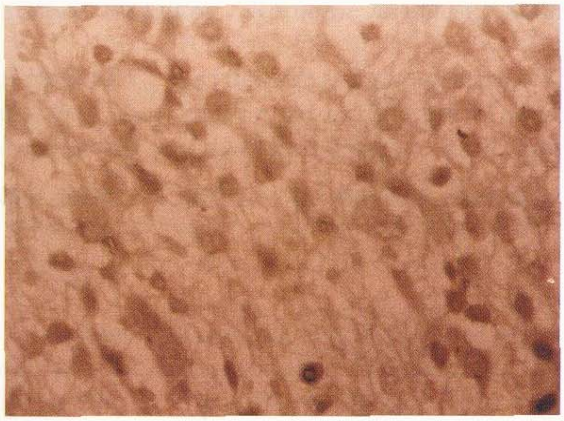

Resim 2 : Konturları düzenli büyük kitlede bol miktarda tümör hücreleri izlenmekte (Hematoksilen eozin ×40 büyütme)

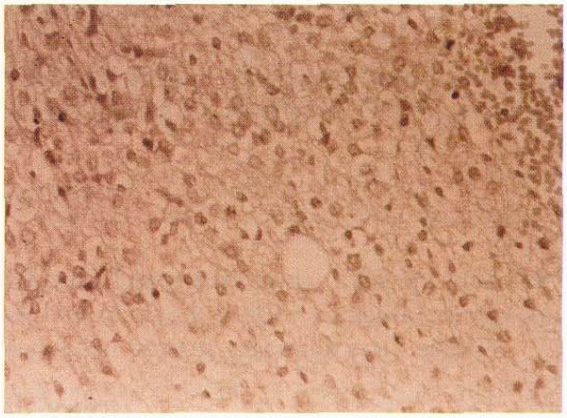

Resim 3 : Intrakranial oligodendrogliomaya benzer şekilde küçük kalsiyum birikmeleri tümör hücrelerinin etrafında izlenmekte (Hematoksilen eozin ×40 büyütme)

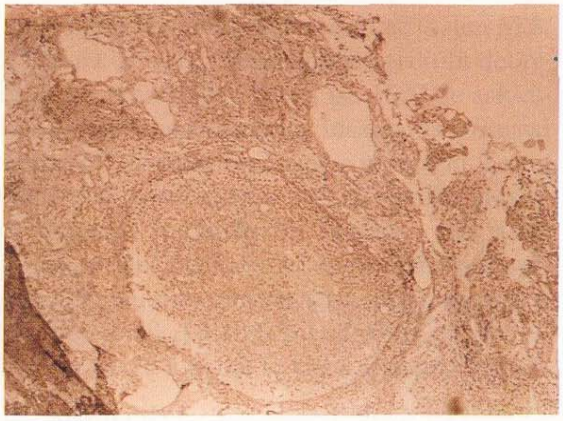

Resim 4 : Stromayı infiltre eden perinükleer halolu oligodendroglioma hücreleri izlenmekte (Hematoksilen eosin ×100 büyütme)

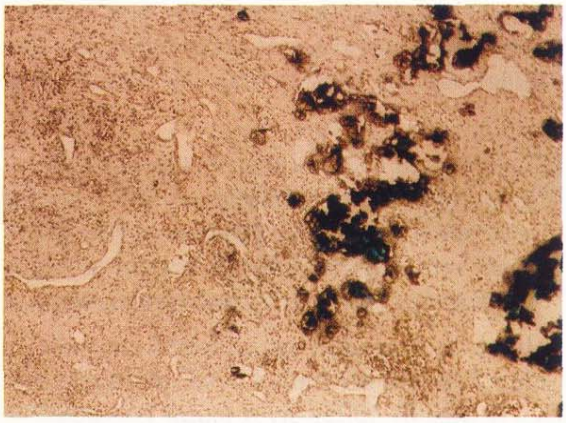

Resim 5 : Perinükleer halolu oligodendroglial elementlerden oluşan tümör hücrelerini nötrofil benzeri yapılar ayırmakta (Hematoksilen eozin ×200 büyütme)

Bir teoriye göre beynin embriyolojik gelişimi esnasında beyin dokusu yüz ve nasal kavitede hapsolabilmektedir (1). Olgumuzda tümörün etrafında veya dışında heterotopik beyin dokusuna izole olarak rastlamadık. Vakamızda da tümörün böyle bir heterotopik odaktan gelişmiş olabileceğini düşünmekteyiz.

Yarışma Adresi: Dr. Alper Tutkun
Marmara Üniversitesi Hastanesi
KBB Kliniği, Tophanelioğlu Cad.
81190, Altunizade, İSTANBUL

KAYNAKLAR

1. BLACK B.K., SMTTH D.H.: Nasal glioma. Two cases with recurrence. Arch Neurol 64:614-630; 1950.
2. BOSSEN E.H., HUDSON W.R.: Oligodendroglioma arising in heterotopic brain tissue of the soft palate and nasopharynx. Am J Surg Pahol ll(7):571-574. 1987.
3. GEMUT A.A., MİRANDA F.G., GARCIA J.H.: Organized cerebral heterotopia in the ethrnoid sinus: a case report. J. Neurol Sci. 28:339-344; 1976.