KBB ve BBC Dergisi, 11 (1): 29–32, 2003

Primer Laringeal Amiloidoz: Olgu Sunumu

Primary Laryngeal Amyloidosis: A Case Report

Dr. Vural FİDAN*, Dr. İlknur HABERAL*, Dr. Hüseyin ÜSTÜN, Dr Erdal SAMİM***
* SB Ankara Eğitim ve Araştırma Hastanesi KBB Kliniği
**SB Ankara Eğitim ve Araştırma Hastanesi Patoloji Kliniği

ÖZET

Laringeal amiloidoz, retilüloendotelyal sistem tarafından salgılanan amiloidin ekstraselüler matrikste birikimi ile olan bir durumdur. İmmünoglobülinlerin hafif zincirini üreten genin bozulmasıyla kalıtımsal olarak gelişen sistemik formları olduğu gibi, sadece larinkste yerleşmiş lokal formları da bulunmaktadır. Bu makalede kliniğimize ses kısıklığı şikayeti ile baş vuran primer laringeal amiloidozlu hasta literatür bilgileri ışığında tartışılmıştır.

Anahtar Kelimeler
Larinks, primer amiloidoz

ABSTRACT

Laryngeal amyloidosis is a condition which characteristic is the extracellular deposition of amyloid proteins secreted by reticuloendothelial system. The systemic form develops due to a genetic defect in the gene which produce the light chain of immunoglobuline, and in the localized form like laryngeal amyloidosis it can be seen in any organ. In this article, a case with laryngeal amiloidozis who applied to our clinic with hoarseness was discussed, reviewing the literature.

Keywords
Larynx, primary amyloidosis

Çalışmanın yapıldığı klinik(ler): ***SB Ankara Eğitim ve Araştırma Hastanesi KBB Kliniği***
SB Ankara Eğitim ve Araştırma Hastanesi Patoloji Kliniği
Çalışmanın Dergiye Ulaştığı Tarih: ***01.03.2004*** • *Çalışmanın Basıma Kabul Edildiği Tarih:* ***14.06.2004***

Yazışma Adresi
Dr. Vural FIDAN
Ergazi Mah. 1. Cadde Harran Sitesi No: 20 Batıkent Ankara
Tel: 0505 560 68 42 Email: vuralf@mynet.com

GİRİŞ

Amiloidoz ekstraselüler fibriler depozitlerin birikimiyle karakterize, nadir idiyopatik bir hastalıktır (4, 7). Amiloid interselüler alanda depolanan, makroskopik olarak iyot, mikroskopik olarak kristal viyole ve kongo kırmızısı ile spesifik boyanma paternleri gösteren polipeptid yapısında hyalen bir maddedir (17, 12). Kongo kırmızısı ile boyandığında normal ışık mikroskobu ile portakal kırmızısı rengi ile tanınır; polarize mikroskopta ise karakteristik yeşil çift kırma gösterir (3). Kristal viyole ile metakromatik boyanır (10). Klinik olarak etyopatogenez, organ tutulumunun yaygınlığı, sistemik veya lokalize olmasına göre primer ve sekonder olarak sınıflandırılır. Beş veya altıncı dekattaki erkeklerde daha sık görülür (8, 9, 14, 15, 19).

İzole amiloid birikimi üst solunum yolunda en sık larinkste bulunur (11, 13, 20, 21). Larinkstede genellikle primer formda tutulma olur. Sıklıkla vokal kordlar tutulduğu için hasta horlama ve ses kısıklığı şikayeti ile başvurur (4, 20).

Bu yazıda kliniğimize ses kısıklığı şikayeti ile başvuran primer larinks amiloidozlu bir hasta sunulmuş ve amiloidoz klinik, tanı ve tedavi açısından tartışılmıştır.

OLGU SUNUMU

52 yaşındaki bayan hasta yaklaşık 10 yıldır olan ve son 6 ayda daha da belirginleşen ses kısıklığı şikayeti ile kliniğimize başvurdu. Sigara kullanımı ve kilo kaybı hikayesi yoktu. Özgeçmişi ve soygeçmişinde bir özellik yoktu. Hastanın video laringoskopik muayenesinde sol ventrikül ve kord vokali boylu boyunca tutan, aritenoide kadar uzanan, subglottik ilerleme gösteren sert, vejetan kitle izlendi (Resim 1). Hastaya lokal anestezi altında direk laringoskopi yapılarak tesbit edilen lezyondan biyopsi alındı. Biyopsinin histopatolojik incelemesinde hiperplastik skuamöz epitel altında, geniş alanda pembe renkli homojen madde birikimi izlendi. (Resim 2). Bu madde için uygulanan krezil viyole özel boyasında pozitif boyanma tespit edildi (Resim 3). Hastanın fizik muayenesinde organomegali veya sistemik hastalık bulgusu yoktu. Tam kan, sedimentasyon, kan elektrolitleri normaldi. 24 saatlik idrarda protein, sodyum ve kreatinin değerleri normaldi. Plazma protein elektroforezi normaldi. Serolojik testleri otoimmün has-

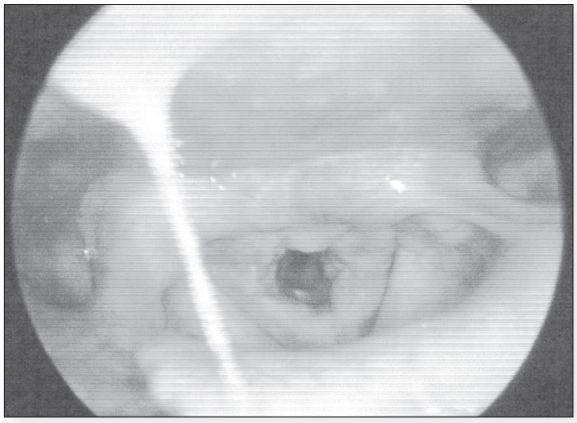

Resim 1. Sol ventrikül ve kord vokali boylu boyunca tutan, aritenoide kadar uzanan, subglottik ilerleme gösteren sert, vejetan kitlenin video laringonkopik görünümü.

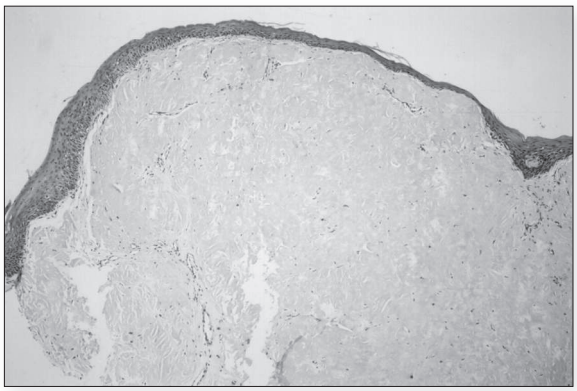

Resim 2. (10 büyütmede) Skuamöz epitel altında homojen, pembe renkli hyalen birikimi.

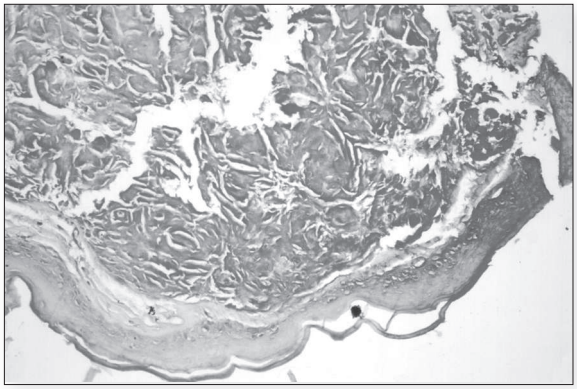

Resim 3. (40 büyütmede) Krezil viyole ile amyloid boyanması.

talık açısından negatif geldi. Sistemik tarama ve değerlendirme için yapılan akciğer grafisi, bronkoskopi ve lavaj, rektal biyopsi, batın USG (ultrasonografi), böbrek ve karaciğer fonksiyon testleri normaldi. Muayene ve laboratuvar bulguları ile primer larengeal amiloidozis tanısı konularak eksizyon planlandı. Laringofissür yöntemi ile eksizyon yapılan hastaya geçici trakeotomi açıldı. 2 ay sonra trakeotomisi kapatılan hastanın postop 6 aylık kontrolünde halen nükse rastlanmadı.

TARTIŞMA

Ekstraselüler fibril depozitlerinin oluşturduğu amilodoz hastaların da bugüne kadar 20'den fazla protein tesbit edilmiştir (12). Fakat bügün halen önemini koruyan 2 tip amiloid yapısı mevcuttur ; AL (amyloid light chain), AA (amyloid associated) (6, 7, 12, 23).

Amiloidoz lokal ve sistemik olarak iki ana sınıfa ayrılır. Sistemik tutulum daha sıktır. Sistemik amiloidoz 3 ana gruba ayrılır; Reaktif sistemik amiloidoz, immünosit diskrazileriyle beraber görülen ve ailesel amiloidoz (Familial Mediterian Fever, nöropatik tipler) (2). Yapılan araştırmalarda sistemik tipte olan ailesel amiloidozun otozomal resesif geçişli olduğu anlaşılmıştır (23).

Lokalize amiloidoz, baş boyun bölgesinde en sık larinkste yerleşir (14, 19). Larinks amiloidozu etyolojisi bilinmeyen, yavaş ilerleyen bir durumdur. Larinksin benign lezyonlarının %1 ini oluşturur. En sık vokal kordlar ve supraglottik bölge (ventriküler bandlar, ariepiglottik foldlar) tutulur (19). Ayrıca nazal kavite, paranazal sinüsler ve dil amiloidozun görülebildiği diğer solunum sistemi yapılarıdır (14). Ancak bu bölgeler genellikle sistemik tutulumla beraberdir.

Larinks amiloidozunda semptomlar lokalizasyona göre değişmekle beraber, bu vakada olduğu gibi en sık ses kısıklığı ileri dönemde de dispne görülür. Hemoptizi ve disfaji nadir görülen diğer semptomlardır (19). Laringoskopide düzgün yüzeyli, submukozal yerleşimli pembe gri nodüller görülür ve makroskopik olarak malignansi ile karışır. Ancak hikayenin uzun süreden beri varlığı önemlidir. Tanı biyopsi ile konulur. Ayırıcı tanıda vokal kord nodüllerinde görülen hyalen birikimlerinden ayırt edilmelidir (11). Ancak burada kongo kırmızısı ile boyanma olmaz. Ayrıca tüberküloz, lepra, sarkoidoz, wegener granülomatozu gibi kronik granülamatöz hastalıklarından biyopsi ile ayırt edilir. Aktinomikozdaki sülfür granülleri, sifiliz, trichinosis, leishmaniasis serolojisi ayırıcı tanıda faydalıdır.

Hastalığın sistemik olabilmesi nedeniyle hematolojik, renal, respiratuar değerlendirme şarttır. Amiloidoz, bulunduğu tüm organlarda hayatı tehdit edici olabilir (19). Lokalize formunun prognozu, sistemik formuna göre daha iyi olmasına karşın rekürrens daha fazla görülür (18, 22).

Tedavide lokalize form endoskopik olarak eksize edilebilir (14). Daha yaygın olanlarda laringofissür gerekmektedir (18). Karbondioksit lazer kullanımının başarısı ile ilgili yayınlar da mevcuttur (5, 16, 17). Kitle tümüyle eksize edilemezse rekürrens mutlaka olmaktadır ve tüm hastaların nüks açısından uzun dönem takiplarinin yapılması önerilmektedir (9, 18, 22). Rekürrens olan hastalarda tekrarlayan cerrahi girişimlere ihtiyaç duyulabilir (20). Masif laringeal amiloidozlu vakalarda total larenjektomiye kadar gidebilen cerrahi girişimler olduğuna dair yayınlar mevcuttur (17). Steroid ve radyoterapi denenmiş ancak başarılı sonuç alınamamıştır (10).

Sonuç olarak laringeal ülsere olmamış lezyonlarda amiloidoz akılda tutulmalıdır. Laringeal amiloidozun immünohistokimyasının ve kliniğinin daha iyi anlaşılabilmesi için daha geniş serilere ve araştırmalara ihtiyaç vardır.

REFERENCES

1. Bennett JDC, Chowdhury CR. Primary amyloidosis of the larynx. J Laryngol Otol 108:339-340, 1994.
2. Buxbaum JN. The systemic amyloidoses. Curr Opin Rheumatol. 16;67-75, 2004.
3. Chen KTK. Amyloidosis presenting in the respiratory tract. Pathol Ann 24:253-273, 1989.
4. Daudıa A, Motamed M, Lo S. Primary amyloidosis of the larynx. Postgrad Med J. 76;364-365, 2000.
5. De Vergas Gutierrez J, Mingorance Lopez A, Castellano LR, et al. Amiloidosis laringea localizada. Tratamiento con laser CO2. Acta Otorrinolaringol Esp 46:381-383, 1995.
6. Glenner GG. Amyloid deposits and amyloidosis: The β-fibrilloses (first of two parts). N Engl J Med 302:1283-1292, 1980.
7. Glenner GG. Amyloid deposits and amyloidosis: The β-fibrilloses (second of two parts). N Engl J Med 302:1333-1343, 1980.
8. Heinritz H, Kraus T, Iro H. Lokalisierte Amyloidose in Kopf-Hals-Bereich. HNO 42:744-749, 1994.
9. Knöbber D, Niehaus H, Jautzke G. Die lokalisierte Amyloidose im HNO-Bereich. HNO 42:750-753, 1994.
10. Korkmaz H, Dursun E, Erekul S, Göçmen H, Akmansu H, Samim E, Özeri C. Primer larinks amiloidozu. KBB İhtisas Dergisi 6(1):100-102, 1999.
11. Mc Alpıne JC, Fuller AP. Localised laryngeal amyloidosis: a report of a case with a review of the literature. J Laryngol Otol 78:296-314, 1964.
12. Magy N. AA Amyloidosis: recent knowledges on pathophysiology. La Revue de Medecine 25; 129-134, 2004.
13. Mıchaels L, Hyams VJ. Amyloid in localized deposits and plasmacytomas of the respiratory tract. J Pathol 128:29-38, 1979.
14. Mıtranı M, Bıller HF. Laryngeal amyloidosis. Laryngoscope 95:1346-1347, 1985.
15. O'Halloran LR, Lusk RP. Amyloidosis of the larynx in a child. Ann Otol Rhinol Laryngol 103:590-594, 1994.
16. Papı M, Fernandez A, Espuch D, Nıveıro M. Localized laryngeal amyloidosis. Endoscopic surgery with CO2 laser. Acta Otorhinolaringol Esp 51;751-753, 2000.
17. Pıazza C, Cavalıere S, Foccolı P, Tonınellı C. Endoscopic management of laryngo-tracheobronchial amyloidosis: a series of 32 patients. Eur Arch Otorhinolaryngol 260;349-354, 2003.
18. Pıno RV, Gonzalez PA, Trınıdad RG, Marcos GM. Amiloidosis of the larynx. A clinical case and literature review. An Otorrinolaringol Ibero Am 31;1-7, 2004.
19. Pons F, Guallartf, Mompo L, et al.: Manifestaciones otorrinolaringologicas de la amiloidosis. An Otorrinolaringol Ibero Am 23:511-524, 1996.
20. Pribitkin E, Friedman O, O'Hara B, Cunnane MF. Amyloidosis of the upper aerodigestive tract. Laryngoscope 113;2095-2101, 2003.
21. Simpson GT, Skinner M, Strong MS, Cohen AS. Localized amyloidosis of the head and neck and upper aerodigestive and lower respiratory tracts. Ann Otol Rhinol Laryngol 93;374-379, 1984.
22. Yang H, Zhang BQ. Analysis of clinical manifestations of pharyngeal and laryngeal amyloidosis Zhongguo Yi Xue Ke Xue Yuan Xue Bao 24;102-104, 2002.
23. Yılmaz E, Balcı B, Kutlay S, Ozen S, Erturk S. Analysis of the modifying effects of SAA1, SAA2 and TNF-alpha gene polymorphisms on development of amyloidosis in FMF patients. Turk J Pediatr 45:198-202, 2003.