OLGU SUNUMU

KOMBİNE LARİNGOSEL

COMBINED LARYNGOCELE

Dr. Metin ARSLAN*, Dr. Ünsal ERKAM*, Dr. M. Hanifi DAĞOĞLU*

K.B.B. ve Baş Boyun Cerrahisi Dergisi l : 145 - 148

ÖZET: *Laringosel nadir görülen bir hastalıktır. Lateral boyun şişliğinin ayırıcı tanısında düşünülmelidir. Bu makalede nadir görülmesi nedeniyle bir kombine laringosel olgusu sunulmuş ve tartışılmıştır.*

Anahtar Sözcükler: *Kombine laringosel, Lateral boyun kitleleri.*

SUMMARY: *Laryngocele is a rare disease of the laryngeal ventricle. When a lateral neck swelling is seen it must be thought in differential diagnosis. In this article a case of combined laryngocele is presented and discussed because of its rareness.*

Key Words : *Combined laryngocele, Lateral neck swellings.*

GİRİŞ

Laringosel; Laringeal ventrikül ve sakkulusun anormal dilatasyonudur. İlk laringosel vakasını Napolyon'un Mısır birliği cerrahi Larrey ezan okuyan bir müezinde gözledi ve hava guatırı olarak yayınladı. Larrey in tanımlamasından habersiz olarak Virchow ilk laringosel tabirini 1867 de kullandı.

Laringeal ventrikülden ilk kez Galen M.S. 2. Y. Y. da bahsetti. Morgagni ventrikülü detaylı olarak tanımladı. Hilton ise 1837 de sakkulusun anatomisini açıkladı. İnsanlarda laringeal ventrikül (Ventrikulus laringis morgagni, Laringeal sinüs) vokal kord ve pseudokordlar arasında bulunan fuziform bir fossadır. Ön üstte sakkulus denen çekal posa açılır. Laringeal sakkulus (Appendiks ventriküli laringis, sakkulus laringis) vertikal planda pseudokord, epiglot tabanı ve tiroid kartilaj iç yüzü arasında uzanır.

İnsanlarda larinks ventrikül ve sakkulusu, intrauterin yaşamın 2. ayı sonunda, laringeal lümenden gelişir. Sakkulus yeni doğanda nisbeten büyüktür ve altı yaş civarında geriler. Sakkulus bazen gerilemeden kalır. Bu durum erkeklerde daha sık görülür. Genellikle semptom vermeden bireyin yaşamına eşlik eder (3).

OLGU

56 yaşında erkek hasta 10 yıldan beri var olan boyunda şişlik şikayetiyle kliniğimize baş vurdu. Şişlik özellikle bağırma, öksürme gibi eksersizlerle büyüyor, dışardan baskı uygulanınca küçülüyormuş. Hasta zaman zaman nüks eden, ancak spontan iyileşen disfoni tanımlıyordu.

Yapılan muayenede valsalva manevrası ile büyüyen, 4x5 cm. boyutlarında kitle palpe edildi. İndrekt laringoskopide sağ kordvokal ve sağ pseudokordların 2/3 arka bölümlerinde mediale doğru itilme dışında patoloji saptanmadı.

Yapılan komputerize tomografi çalışmalarında larinksin hava kolonuyla ilişkili kombine laringosel tanısı teyit edildi. (Resim 1)

Operasyona karar verildi; Hastanın tiroid kartilajı üst kenarına uyan bölgeye horizontal cilt insizyonu yapılarak, platizmayı içeren cilt flepleri eleve edildi. Strep adaleler retrakte edilerek tyrohyoid membran görünür hale getirildi.

* S.S.K. Ankara Hastanesi 2. K.B.B. Kliniği - ANKARA

Tyrohyoid membran tiroid kartilaj üst kenarı boyunca ensize edildi. Laringosel kitlesi kartilajın üst kenarı takip edilerek köken aldığı yerden bağlanarak çıkarıldı. Bu işlemler sırasında A.V.N. Laringea süperiör korundu. Lezyon dudakları stüre edilerek kapatıldı. Strep adaleler yerine getirildi. Cilt defekti primer onarımla kapatıldı.

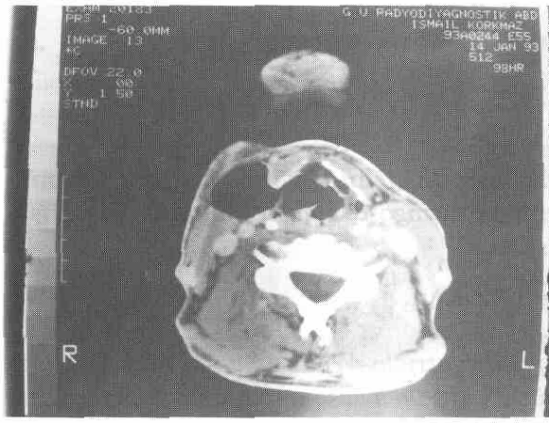

Resim l: Preoperatif dönemde, hastanın tiroid kartilajı düzeyinden geçen, aksisi düzlemde elde edilen kesitte; Sağda kombine laringosel kisti gözlenmektedir.

Hasta yedi günlük hospitalizasyon döneminden sonra taburcu edildi. Postoperatif altıncı ayında kontrol tomografisi çekildi. Tomografide lezyonun tamamen iyileştiği laringeal defektin kapandığı gözlendi (Resim 2).

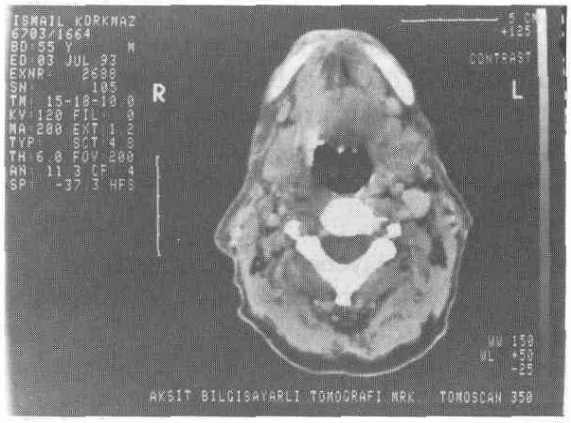

Resim 2 : Postoperatif dönemde, tiroid kartilaj düzeyinden geçen aksia} düzlem kesitinde,- hava kistinin tedavi olduğu, operasyona ait sekonder değişiklikler geliştiği gözlenmektedir.

TARTIŞMA

Laringosel oldukça nadir görülen bir patolojidir. 1965-1973 yılları arasında 9 laringosel vakası bildirildi. Yine bu tarihler arasında larinks kanserine eşlik eden 500 laringosel vakasa gözlendi. Meda (5) ve Pietrantoni ve arkadaşları (6) larinks karsinomalı hastaların %5 inde asemptomatik laringosel oluştuğunu bildirdiler. Bu problem Fransa'da Cacin ve arkadaşları tarafından araştırıldı. Onlar larenjektomi uygulanmış karsinomalı hastaların spesmeninde %16 oranında eksternal laringosel buldular. Bu oran piriform sinüs karsinomunda %2 ye kadar düşüyordu. Trompet çalanlarda laringosel oluşmasını Mac Fie (4), kronik öksürüklü hastalarda Felisati ve arkadaşları (1) bildirdiler.

Laringosel 50-60 yaşları arasında daha sıktır. Erkeklerde kadınlardan 5 kat daha sık görülür. Laringosel vakalarının 2/3'ü unilateraldir. %8'inde enfeksiyon gelişerek pyosele dönüşür.

Laringoselin gelişmesine yol açan faktörler tartışmalıdır. Etyolojik faktörlerin, sakkulus boyunca transglotik basınçta artışa yol açarak laringosel oluşmasına yol açtıklarına inanılmaktadır. Larinks karsinomunda laringosel oluşması da bu yolla açıklanmaktadır.

Yeni doğanda görülen laringoselin etyolojisinden konjenital defektler sorumlu tutulmuştur. Konjenital defektler veya anatomik varyasyonlar bazı erişkin laringosel vakalarına da neden olabilir. Ancak bunlar tek başlarına tüm laringosel vakalarını açıklayamazlar. Dolayısıyla akkiz faktörlerdende bahsedilmelidir.

Anormal derecede geniş sakkulusu olan hastalarda, sakkulus yapısı laringosel gelişmesini predispoze edebilir. Ancak larinks karsinomalı hastalarda ve cam üfleyiciler ve nefesli müzik aleti çalanlarda olduğu gibi, meslek ve hobileri laringeal lümende uzun basınç artış peryodu gerektiren bazı topluluklarda laringosel insidansının artışı (2,4) laringosel oluşmasında akkiz faktörlerin en azından katkıda bulunduğunu düşündürmektedir. Stel ve Maran (7) trompet çaldıklarında laringoseli belirginleşen iki hasta bildirdiler. Bu gibi hastalarda, önceden geniş olan sakkulus veya var olan laringosel uygun koşullar altında belirginleşiyor olabilir. İkinci bir olasılık ise, önceden normal olan sakkulusun yıllar süren intra laringeal basınç artışı sonucu laringosele dönüşmesidir.

Laringosel patolojik olarak; Sakkulusun anormal dilatasyon veya herniasyonu olarak tanımlanabilir. Larinks lümeni ile ilişkilidir. Çoğunlukla havayla doludur. Üç tip laringoselden bahsedilir:

1 — İnternal Laringosel: Larinks içine sınırlanmış bir patolojidir. Posterosüperiör doğrultuda büyüyerek pseudokord ve ariepiglottik plika arasını doldurur.

2 — Eksternal Laringosel: Tiroid membranı zayıf noktasından delerek boynun yumuşak dokuları arasına herniye olur. Penetrasyon için genellikle süperiör laringeal sinirin giriş deliğini kullanır.

3 — Kombine Laringosel: İnternal ve eksternal laringoselin birlikte olduğu tiptir.

Eğer laringosel ile larinks lümeni arasında devamlılık bozulursa sakkulusta sıvı retansiyonu olur. Eğer retansiyona uğrayan mukus ise laringomukosel olarak adlandırılır. Eğer püvretansiyona uğruyorsa laringopyosel olarak adlandırılır.

Laringosel asemptomatikse, laringosel ile ilişkisi olmayan semptomlar nedeniyle boynun araştırılması sırasında veya endolaringeal muayene sırasında saptanır.

Semptomatik laringoselde; Fonasyon bozukluğu, öksürük, boğazda yabancı cisim hissi sık rastlanan semptomlardır.

Eksternal leringosel veya kombine laringoselde tiroid kıkırdağına bitişik palpahıl kitle vardır. Kombine veya internal laringosel yeterli büyüklüğe ulaştığında havayolu tıkanıklığına neden olabilir. Yine bu olgularda valsalva manevrası ile kitle hacminde artış, dıştan kompresyonla kitle hacminde küçülme, bazen havanın hızlı boşalmasına bağlı ıslık sesi algılanabilir. Bazen pür eksternal laringoselde endolaringeal muayene normal olabilir.

X-Ray çalışmalarda, eksternal laringosel, boynun yan tarafında yumuşak dokular içine radyolüsent alan protrüzyonu olarak belirir. İnternal laringosel X-Ray çalışmalarda iyi ayırt edilmez. Laringosel araştırılmasında en faydalı araç komputerize tomografidir. Transvers ve coronal planda CT çalışması lezyonun sınırları hakkında kesin fikir verir. İndrekt ve drekt laringoskopide pseudokord ve airepiglottik pliks arasında dolgunluk görülür. İğne aspirasyonu yapıldığında içinden hava gelir.

Laringosel ençok sakküler kist ve duktal kistlerle karışır.

Sakküler kist; Laringeal lümen ile birleşmeyen sakkulusun mukus ile dolarak genişlemesidir. Submokozal yerleşir ve iki tipi ayırt edilir.

A — Lateral Sakküler Kistler : Açık olmayan sakkulus orifisinden kaynaklanır. Fosterosüperiör doğrultuda genişleyerek pseudokord ve ariepiglottik fold arasını doldurur.

B — Anteriör Sakküler Kistler : Sakkulus orifisinden kaynaklanır. Medial ve posteriör doğrultuda genişleyerek gerçek ve yalancı kordlar arasından laringeal lümene sarkar.

Yeni doğanda larengeal kistin semptomları spesifik değildir. Respiratuvar zorluk, zayıf ağlama, değişen derecelerde siyanoz, beslenme güçlüğü, baş pozisyonunda değişiklikle, değişen derecelerde oluşan obstrüksiyona yol açabilir.

Sakküler kist ve duktal kistler infantlarda iğne aspirasyonu ile tedavi edilirler. Ancak bu durumda nüks olabilir. Nüks halinde direk laringoskopi aracılığıyla, fazla mukozalar forsepsle temizlenir. Bu durumda geçici trakeostomi gerekebilir. İnfantlarda eksternal yaklaşımdan kaçınılmalıdır.

Adultlarda direk laringoskopi aracılığıyla fazla mukozaların temizlenmesi gerekebilir. Eğer lezyon trans oral yolla temizlenemeyecek kadar büyükse laringofissür tercih edilir.

Laringosel tedavisinde çoğunlukla eksternal yaklaşım tercih edilir. Laringofissürün uygulandığı az sayıda yayın varsada anterior komissür körleşmesi ve subglottik stenoz riski içerdiği için tercih edilmez.

Fransada popüler olan sak içine triklorasetikasit injeksiyonu (3) anglosakson ekolünde taraftar bulamadı. Ayrıca bu yüzyılın başında uygulanan karboksilik asit enjeksiyonu yayını da vardır (3). Hollinger (2) 1961 yılında birkaç

laringosel vakasını endoskopi yoluyla tedavi etti.

Günümüzde Yarrington ve Frazer'in (8), Ogura'nın supraglottik larenjektomi tekniği üzerine oturttukları submukozal rezeksiyon tekniği kullanılmaktadır. Biz de hastamızda bu tekniği kullandık. Bu girişimin komplikasyonları minimaldir ve nüksü bildirilmemiştir.

SONUÇ : Laringosel oldukça nadir görülen bir patolojidir. Konjenital defekt zemininde oluşabileceği gibi, tamamen normal bir larinkate, kronik intralaringeal basınç artışı sonucunda oluşabilir. Lateral boyun kitlesi ile gelen hastada laringoselin ayırıcı tanıda düşünülmesi gerekir. Laringosel tanısı almış bir hastada akla sakküler kist ve duktal kistde getirilmelidir. Tedavisi kitlenin cerrahi yolla tamamen çıkarılmasıdır. Cerrahi tedaviden sonra nüks bildirilmemiştir.

Yazışma Adresi : Dr. Metin Arslan
S.S.K. Ankara Hastanesi 2.K.B.B.
Kliniği ANKARA

KAYNAKLAR

1. FELLISATI D., FINZI A, and GATTONI A. Archives Italiano di otologia rhinologia e laringologia, 69, 732,1958.
2. HOLLINGER P., BROWN W.: Congenital Webs, cyst, laryngoseles and other anormalies of the larinx: Ann. Otol. Rhinol. Laryngol. 76:744-752, 1967.
3. LAUREN D., HOLLINGER P.: English Otolaryngology. Vol 3, Chapter 26, J.B. Lippincot Comp. Phyladelphia. 1988.
4. MAC FIE D.: Archieves of Otology: 83:270, 1966.
5. MEDA P.: Archieves of Otology: 56, 512, 1952.
6. PIETTRANTONI L., FELLISATI L. and FINZI D.: Annals of Otology: 68, 100, 1959.
7. STELL P., MARAN A.: Laryngocele: J. Laryngol. Otol., 89, 915, 1975.
8. YARRINGTON C. JR, FRAZER J.: An approach to the . internal laryngpcele and other submucosal lesions of the larynx. Ann. Otol. rhinol. laryngol. 75:956; 1966.