PAROTİS BEZİ KİTLELERİNDE TANI YÖNTEMLERİ

DIAGNOSTIC PROCEDURES OF PAROTID MASSES

Dr. Çetin CUHRUK*, Dr. Orhan YILMAZ*

K.B.B. ve Baş Boyun Cerrahisi Dergisi l : 155 - 198

***ÖZET**: Parotis bezi hastalıkları organın embriyolojik, fizyolojik özellikleri, anatomik komşulukları nedeniyle özel öneme sahiptirler. Bu önemden dolayı tedavi planlanması da özenle yapılmalı ve anamnezle fizik muayenenin yeterli olmaması durumunda yardımcı tam yöntemlerine başvurulmalıdır. Bunlar laboratuar, görüntüleme, sito-patolojik ve kombine yöntemlerdir.*

Bu çalışmada Parotis bezi kitlelerinde uygulanabilecek tanı yöntemleri tek tek değerlendirilmiş ve uygulayabildiğimiz her bir yöntemde Ocak 1980 - Aralık 1992 yuları arasındaki klinik deneyimlerimiz ve sonuçlarımız verilmiştir.

Çalışmamızda total olarak ultrasonografiyi %90, konvansiyonel siyalogrofiyi %86, bilgisayarlı tomografiyi %94, siyalo-bilgisayarlı tomografiyi %91 ve dijital subtraksiyon siyalografiyi %89, ince iğne aspirasyon sitolojisini ise %93 oranında tanı koydurucu olarak bulduk. Yöntemler içinde en yüksek yanlış negatiflik ince iğne aspirasyon sitilojisinde, en yüksek yanlış pozitiflik ise konvansiyonel siyalografide bulundu.

Sonuç olarak Parotis bezi hastalıklarında dikkatli bir anemnez ve ayrıntılı bir fizik muayeneden sonra ilk uygulanacak yöntem ultrâsonografi ve ardından iğne aspirasyon sitolojisi olmalıdır. Ultrasonografi ile kuşkuda kalınan, yerleşimi, yapısı ve yayılımı konusunda net bulguların gerektiği olgularda bilgisayarlı tomografi veya manyetik rezonans uygulanmalıdır. Ultrasonografi ve bilgisayarlı tomografi ile yeterli sonuç alınamayan ve kitle, enflamasyon kuşkusu devam eden seçilmiş olgularda ise siyalo-bilgisayarlı tomografi ve dijital subtraksiyon siyalografi düşünülmelidir.

***Anahtar Sözcükler:** Parotis bezi kitleleri, Tanı yöntemleri*

***SUMMARY**: The varieties at the histopathologies and biological behaviours of parotid masses make their treatment quite difficult. For the optimum treatment planning of surgery and performing it in one stage is especially important because of the high probability of recurrences and metastases. Therefore, pre-operative evaluation of the patient gains particular importance.*

In this study, pre-operative diagnostic evaluation methods of 254 patients who were operated for parotid masses between January 1980 to December 1992, are analyzed with regard to malignant/benign sensitivity and compared with post-operative histopathological findings.

The sensitivity rate of malignant/benign differentiation in ultrasonography is found90%, while conventional sialography showed a rate of 86%, computerized tomography 94%, sialo-computerized tomography 91 % and digital subtraction sialography 89%. Among these methods, the highest false (—) rate is found in fine needle aspiration cytology, while the highest false (+) results are found conventional sialography. Also fine needle aspiration cytology, malignant/benign differentiation ra te was found as 93%.

In conclusion; ultrasonography and fine needle aspiration cytology are recommanded as reliable, safe and cheap methods which would have priority in the pre-operative evaluation of parotid masses. In case of deep lobe involvement, large tumors and suspicion of malignancy, computerized tomography or magnetic resonance is suggested as the additional method of choice.

***Key Words** : Parotid mass, Diagnostic procedures.*

** Ankara Üniversitesi Tıp Fakültesi Kulak Burun Boğaz Anabilim Dalı. ANKARA*

Resim 1: Sağ parotiste kitle olgusu. Parotis kuyruğu olarak nitelenen lokalizasyonda 5x6 cm.'lik kitle görülüyor. (Pleomorfik Adenom)

Resim 2: Bir sol parotiste kitle olgusu. Prearikülер 2x2 cm. boyutlu kitle görülüyor. (Aktinomikozis)

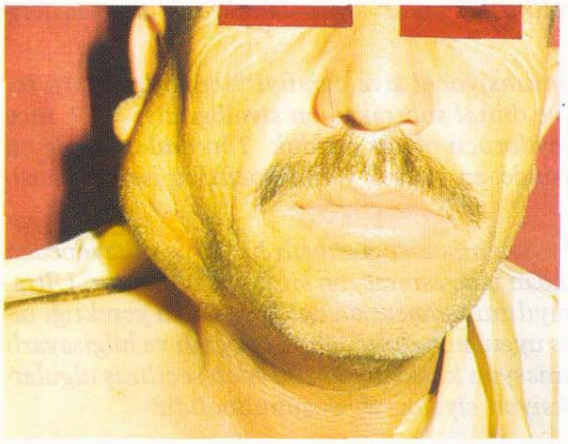

Resim 3: Sağ parotiste yüzeyel lob alt bölümde çok büyük bir kitle olgusu. (Warthin tümörü)

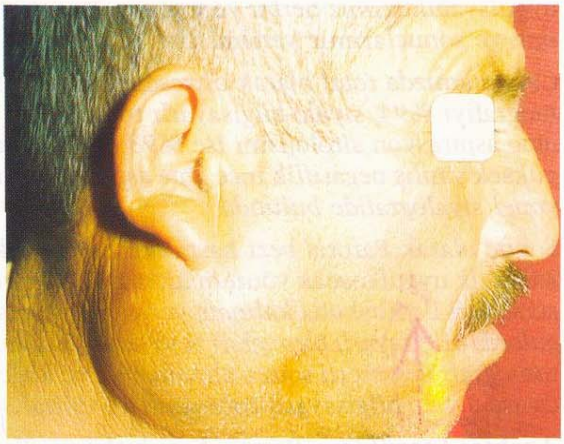

Resim 4: Aynı olgunun sağ yandan görünümü

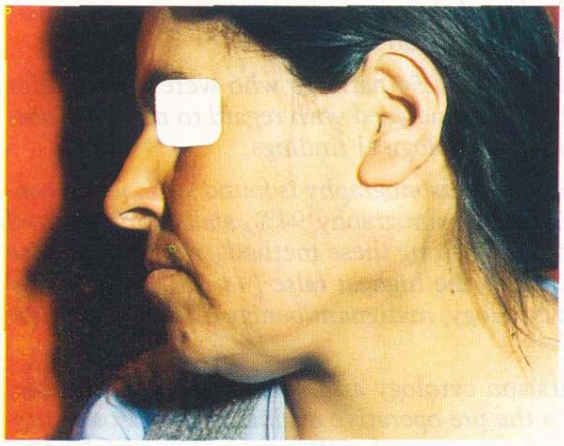

Resim 5: Parotisteki bu kitle ise T3NoMo Anaplastik Ca. (Prof. Dr. M. Akıner'in arşivinden).

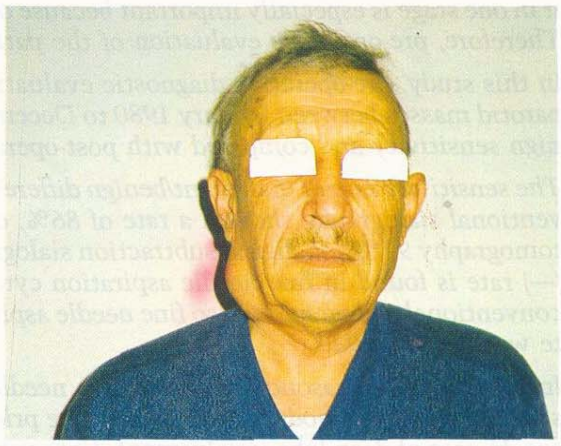

Resim 6: Sağ parotiste kitle. (Warthin tümörü)

GİRİŞ:

Parotis bezi hastalıklarının tanısı bu organın yüzeyel yerleşimi nedeniyle bazen anamnez ve basit fizik muayene ile konulabilirse de, bezin lokalizasyonu, embriyolojik ve anatomik özellikleri, neoplazi olasılığı, neoplazilerin farklı biyolojik davranışları, geniş bir histolojik spektrumda yer almaları ve malignitelerin agresivitesi nedeniyle tanı özellik kazanmaktadır. Gerçekleştirilecek optimal bir tanı yetersiz cerrahi tedavi yada gereksiz radikal cerrahi girişimleri engelleyecektir.

Son yıllarda parotis bezi neoplazilerinin **tedavi** protokolleri **histopatolojileri doğrultusunda** hazırlanmaktadır. Bu nedenle parotis, bezi hastalıklarının doğru tanısı, tedavi protokolünün belirlenmesinde, hastanın yaşam süresini ve kalitesini değiştirmesi acısından gittikçe artan öneme sahiptir.

Tedavi öncesi tanı ve ayırıcı tanının yapılabilmesi için **anamnez ve fizik muayeneden** başka, **laboratuar** tetkikleri (Mikrobiyolojik, biokimyasal, serolojik, immünolojik ve sialometrik), **Tıbbi görüntüleme yöntemleri** (Direkt grafiler, Siyalografi, Sintigrafi, Ultrasonografi, Bilgisayarlı Tomografi, Anjiografi, Manyetik rezonans görüntüleme ve bu ana incelemelerin birkaçının birarada uygulandığı kombine görüntüleme yöntemleri), **sitolojik ve histopatolojik** incelemeler ve de farklı yöntemlerin bir arada kullanıldığı **kombine** tanı yöntemleri gerekmektedir.

Parotis bezi hastalıklarında tedavi öncesi tanı koymamızda yardımcı olan yöntemler şunlardır:

A: ANAMNEZ
B : FİZİK MUAYENE
C : LABORATUAR YÖNTEMLERİ
D : TIBBİ GÖRÜNTÜLEME YÖNTEMLERİ
- **1 — Direkt grafi (düz, panoramik)**
- **2 — Sintigrafi**
- **3 — Siyalografi (konvansiyonel)**
- **4 — Ultrasonografi (b mode, doppler)**
- **5 — Bilgisayarlı tomografi (ivkm'li ivkm'siz)**
- **6 — Anjiografi (konvansiyonel, digital subtraction)**
- **7 — Manyetik rezonans görüntüleme**
- **8 — Kombine görüntüleme yöntemleri (DSS, SBT)**

E : SİTO-PATOLOJİK YÖNTEMLER
- **1 — Stenon Orifis Smeari**
- **2 — İğne aspirasyon Biopsisi (sitolojisi)**
- **3 — Biopsi**
- **4 — Frozen section**

F : KOMBİNE TANI YÖNTEMLERİ

A — ANAMNEZ :

Her hastalıkta olduğu gibi parotis bezi hastalıklarında da ilk adım hastanın iyi bir anamnezi ile başlar. Yapılacak ayrıntılı bir sorgulamada hasta, yakınmaların özelliğini belirterek hekime yardımcı olur. Burada hastanın ağrı duyup duymadığı, ağrının yeri, karakteri, artma ve azalma koşulları, hekime başvuru süresi, başka hastalıklarla birlikteliği, ailesinde benzer yakınmaların varlığı, kitle veya şişliğin var olup olmaması, kitlenin yeri, sayısı, ağrılı olup olmaması, niteliği, sistemik belirtilerin varlığı, ağrı ve kitlenin yemeklerle ilişkisi, periyodisitesi, ilaç kullanımı, sigara ve benzerlerinin kullanımı, alışkanlıkları, hastanın yaşı, cinsiyeti, cinsel devresi, enfeksiyon varlığı, yüzde fasial parezi veya paralizi varlığı, sistemik başka hastalıklarının varlığı, geçirilmiş travma ve operasyonlar radyoterapi veya kemoterapi uygulanımı soruşturulmalıdır.

Örneğin **hastanın yaşı** yakınmaları için aydınlatıcı olabilir. Çok küçük yaşlarda anjiomatö kitleler söz konusu iken malignite insidansı çok düşüktür. Neoplazilerin özellikle malign tümörlerin yüksek yaş ortalamasına sahip oldukları bilinir.

Nitekim bizde kendi olgularımızda **yaş ortalamasını** Malign olgularda 50.91, Benign olgularda 40.51 olarak bulduk.

Yaş dağılımı dekatlara göre değerlendirildiğinde malign tümörlerde 6.cı dekatta (51-60 grubunda) benign tümörlerde ise 3.cü, 4.cü ve 6.cı (21-30, 31-40 ve 51-60 yaş gruplarında) dekatlarda artış gözlenmektedir. Birinci dekatta yine anjiomatö benign kitleler nedeniyle pik görülür.

Bizim olgularımızda malign neoplazilerin yaş aralığı 21-85, benign neoplazilerin 6-68'dir.

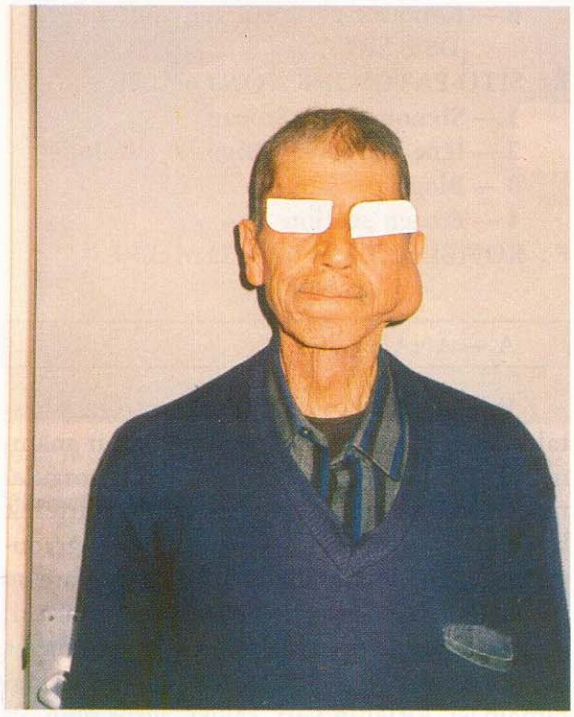

Resim 7: Sol Parotiste kitle olgusu olarak değerlendirilip tetkikleri sonucu Odontojenik kist olduğu saptanan ve histopatolojik olarak doğrulanan olgumuz. (Prof. Dr. M. Akıner'in arşivinden)

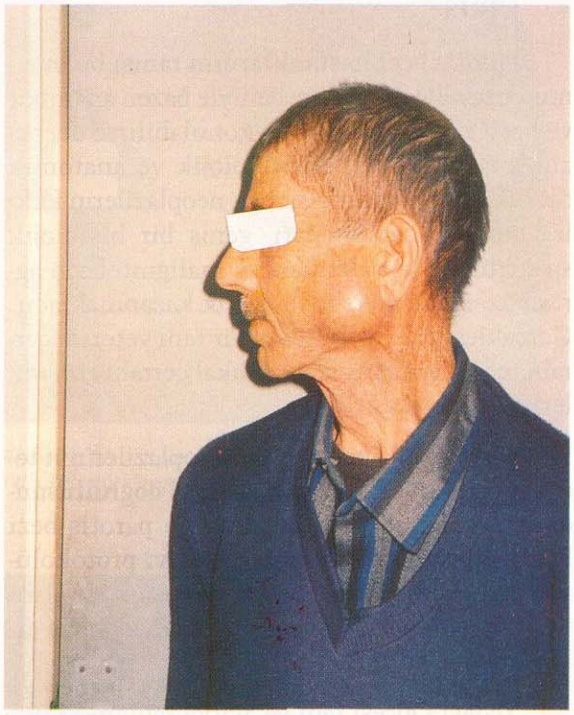

Resim 8: Aynı olgunun yandan görünümü.

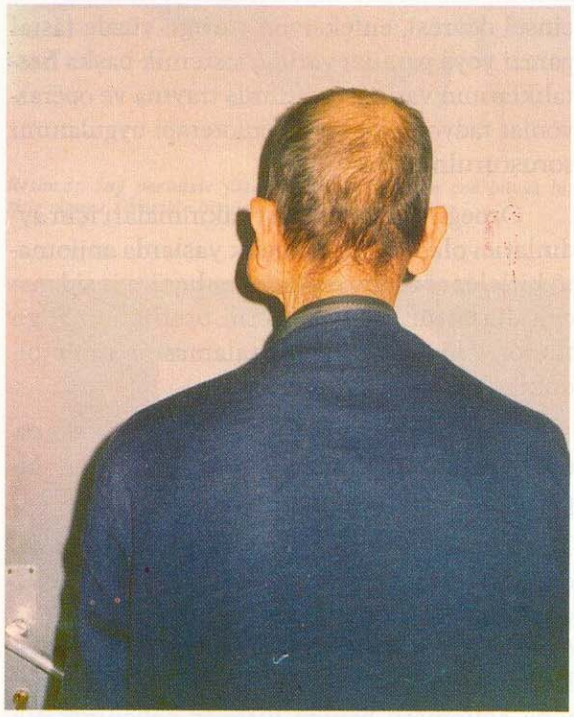

Resim 9: Aynı olgunun arkadan görünümü.

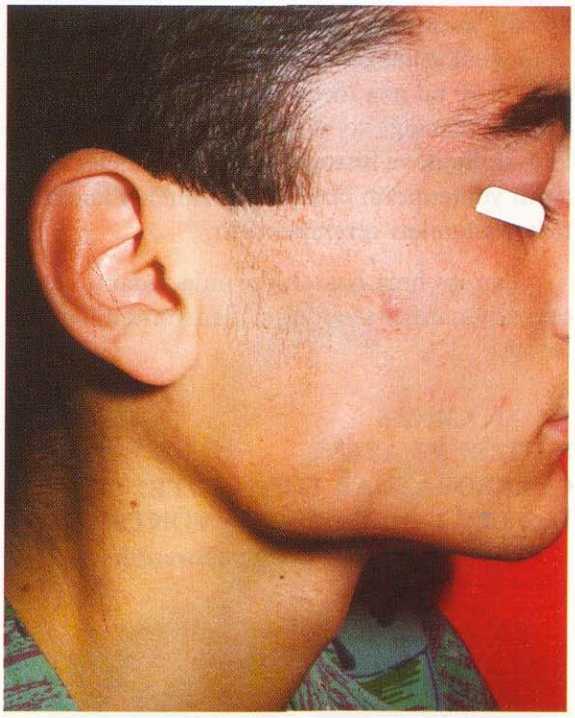

Resim 10: Parotis kitlesini taklit edebilecek bir masseter hipertrofisi olgusu.

Malign olgularımız 6.cı, benign olgularımız ise 3,4,6'cı dekatlarda pik yapmıştır.

Hastanın cinsiyeti önemsiz gibi görünsede malign tümörlerde erkek üstünlüğü göze çarparken, bu üstünlük warthin tm'lerinde net bir fark şeklindedir. Öyle ki başka etkenlerin yanında sigara içimininde suçlandığı bu tümörlerde kadın/erkek oranı 1/10 ile 1/5 arasında iken son yıllarda bu oran 1/3'lere kadar kadınlar aleyhine artma göstermiştir. Pleomorfik adenomlarda ise kadınlar lehine bir dominans görülmektedir.

Bizim Warthin tümörü olgularımız biri dışında tümüyle erkek olgulardır. Tüm olgularımızda ise Kadın/Erkek oranı 125/129 iken malign olgularda bu oran 17/32 şeklindedir.

Sigara içimi de etyolojide suçlanmaktadır. Kronik içicilik kadar akut fazla kullanımın tükrük bileşimi üzerine etkisi ile parenkimatöz değişimlere yol açtığı gösterilmiştir. Akut etkiler sialometrik ölçümlerle yapılmış ve dansite değişimi gösterilmiştir. Kronik içicilerde ise sialadenoz gelişimi gösterilmiştir. Warthin tümörlerindeki net erkek dominansının kadınlar aleyhine değişiminin gerekçesi de kadınların sigara içme insidanslarındaki artış ile açıklanmaya çalışılmıştır.

Tüm olgularımızda sigara için ayrıntılı sorgulama yapılamamışsa da. Warthin tümörü olgularımız da sigara içim oranı %80 olarak bulunmuştur.

Alkol alımı ile ilgili olarak ta genellikle kronik kullanım ve buna bağlı olarak sistemik etkiler, elektrolit dengesizliği, alkolün oral kavitede direkt etkisi ile tükrük oluşum ve salımmına etkisi suçlanmıştır. Tükrüğün bileşiminin ve tükrük akım hızının değiştiği alkoliklerde gösterilmiştir. Yine alkol alımı ile çinko eser elementinin ilişkisi de saptanmıştır. Koku alma bozukluklarında da tükrük salgısında azalma ve bezlerde fonksiyon bozukluğu gösterilmiştir.

Bizim kayıtlarımız alkol konusunda genelleme yapmaktan uzaktır.

Hastaların yakınmalarının ilk ortaya çıkışı ile hekime **başvuru süreleri** kitlenin malign yada benign oluşuna göre değişmektedir. Genellikle akut enflamasyonlar ve agressiv, malign tümörler erken semptom verdikleri için asemptomatik kitlelere göre daha kısa sürede hastayı hekime getirirler. Perinöral yayılım gösteren maligniteler ve kapsül gerilimi de erken başvuruya neden olurlar.

Hastanın kitlesi belli bir boyuta ulaşmadan hasta tarafından fark edilmeyebilir buda gecikme nedenidir. Gecikme de toplumlar arası kültür farkı ve sağlık sistemi gerekçe gösterilirse de bu her zaman geçerli olmamaktadır.

Çok defa hastalar **Boyunda kitle** yakınması ile hekime başvurmaktadırlar. Bunu ağrı, fasial parezi veya paralizi izler. Bazen de lezyon herhangi bir yakınması nedeniyle gittiği hekim tarafından saptanır.

Bu kitlelerin **lokalizasyonlarında** ise (klinik anlamı konusunda yorum yapılamasa da) sol parotis lokalizasyonu daha ağırlıklıdır. Yapılmış birçok çalışmada olduğu gibi kliniğimiz serisinde de sol lokalizasyon çoğunluktadır. Ancak bunun klinik açıklaması için ortaya atılanlar henüz hipotez niteliğindedir.

Klinik serimizde sol/sağ lokalizasyon oranı 1.4/1 şeklindedir. 1993 yılında yine kliniğimizde yapılan bir çalışmada da bu yönde bir anlamlılık gösterilmiştir.

Bilateral lokalizasyon için, Warthin tümörü ve daha seyrek olarak Asinik hücreli tümör ve Pleomorfik adenomlar bildirilmiştir. Bilateralite aynı anda (senkron) olabildiği gibi sonraki yıllarda da gelişebilir. Warthin'de bilateralite için %3-15 arasında yüzdeler verilmiştir.

Bizimde üç Warthin tümörü olgumuz metakron, bir olgumuz ise senkron bilateral tutulumluydu.

Hastaların sorgulamasında sıklıkla benign ve non neoplazik patolojiler de **aile anamnezi**ne rastlanabilir. Beslenme alışkanlığı ile ilintili sialolithiaziste, kalıtsal olabilen Diabetikliklerde parenkim bozukluklarına rastlanmıştır.

Resim 11: Bir parotiste kitle olgusuna süperfisyel parotidektomi uygulandıktan sonraki süperfisyel parotidektomi materyeli.

Resim 12: Aynı materyeldeki kitlenin kesilmiş görünümü. (Pleomorfik adenom)

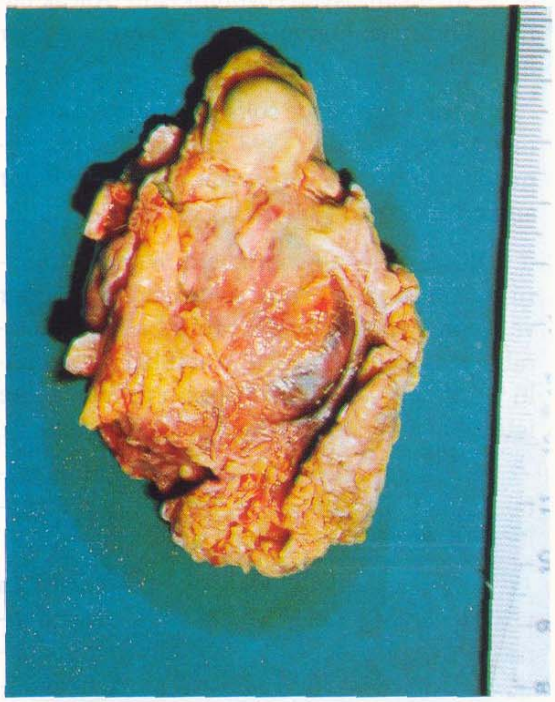

Resim 13: Resim-3'teki Warthin tümörünün süperfisyel parotidektomi uygulandıktan sonraki görünümü.

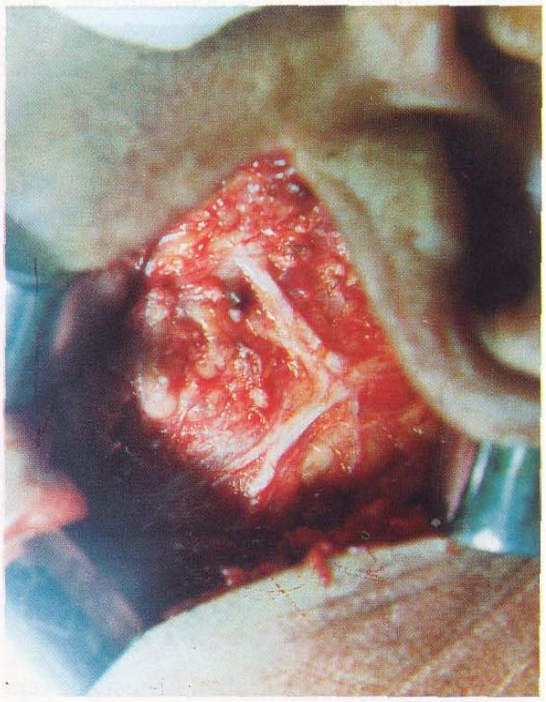

Resim 14: Parotis yüzeyel lobunun alınmasından sonra fasial sinir ana trunkus ve pes anserinusun görünümü.

Ancak aile anemnezinin en tipik örneği Warthin tümörüdür. Multifokaliteden başka multisentrisiteninde bu tümörde sıkça bulunduğu gösterilmiştir.

Warthin tümörü olgularımızın arasında bir baba oğul, birde iki kardeş ilişkisi vardır.

B — FİZİK MUAYENE

Parotis kitlelerinin büyük çoğunluğu özellikle benign tümörlerin tamama yakını yüzeyel lobda ve özellikle parotis kuyruğu diye adlandırılan bölümde yer almaktadır. Bu **lokalizasyon** cerrahi tedavi için bir avantaj gibi görünürse de yetersiz çıkarıma ve dolayısı ile nükse ve hatta maligniteye yol açabilmektedir. Yine bu lokalizasyon boyun kitleleri ile karışacak ve intraglandüler-ekstraglanduler ayırımı gerekecektir. Malign kitlelerde lokalizasyon derin lobada uzanır. Ancak derin palpasyon ve bimanuel muayene derin lobi tutulumu için her zaman güvenli sonuç vermemektedir.

Olgularımızda fizik muayene de 30 malign olgu derin ve her iki lobi tutulumlu olarak palpe edilirken radyolojik incelemeler ve peroperatuar olarak bu sayı 21'e düşmüştür. Bunlardan altısı sadece derin lobda yer almıştır.

Tümörün büyüklüğü ile malignite arasında ilişkiye yönelik farklı yaklaşımlar bulunmasına karşın genel kanı büyüklük arttıkça malignite şansının azaldığı şeklindedir. Ancak hızlı büyüme malign tümör lehine bir kriter olarak kabul edilir. Metastaz riski de büyüklük artışına paralel olarak değişmektedir.

Bizim neoplazilerimizin %27'si 2 cm'den küçük, %49'u 2-4 cm, %17'si 4-6 cm ve %7'si 6 cm'den büyük olgulardı. Malign olgularımızda da büyüklük artışı ile regional lenf bezi metastazı arasında paralellik gözlenmiştir.

Tümör mobilitesi gelişen sekonder enfeksiyon ve paraglandüler fibrozis nedeniyle kısıtlanır ve bezin palpasyon ile fikse olduğu belirlenir. Fiksasyon malignite lehinde bir bulgudur, ancak yanıltıcı da olabilmektedir.

Olgularımızdan 49 malign tümörün 33'ü (%67) palpasyonla fikse olarak değerlendirilmiştir.

Palpasyonda kitlenin **kıvamıda** önemli bir ipucudur. Sert oluşu malignite yönünde bir bulgu olarak değer kazanır. Benign kitleler sıklıkla lastik kıvamlı olurlar. Bazen Warthin'de de fluktuasyon alınabilir.

Malign olgularımızın %69'u sert olarak değerlendirilmiştir.

Ağrı, parotiste genellikle tümör kapsülünün gerilmesine bağlı olarak gelişen bir semptomdur. Sekonder enfeksiyon, kistik dejenerasyon ve hızlı büyüme ağrıya yol açar. Akut enfeksiyonlar dışında genellikle malignite bulgusudur. Ağrının spontan oluşu ise daha kuvvetli bir malignite delili sayılır.

Bu gözlem olgularımızda da aynı paralelde olmuştur.

Fasial parezi yada paralizi; kitle ile beraber aynı lateralizasyonda bir **fasial patalizi** hemen daima malignite işaretidir. Çok ender olarak benign kitlelerde fasial paralizi görülebilir.

Serimizdeki bir Nörofibromatozis olgusunda parezi gözlenmiştir. Malign olgularımızın ise 16'sında (%33) Fasial paralizi saptanmıştır.

Preoperatif fasial paralizi varlığı yaşam süresini oldukça kısaltan bir bulgudur. Hangi histopatolojik maligniteıin en sık periferik fasial paralizi yaptığı konusunda ise farklı görüşler bulunmasına karşın Mukoepidermoid Ca, Yassı hücreli Ca ve Anaplastik Ca sıkça suçlanmaktadır. Perinöral yayılım yapan Adenoid kistik karsinomda paralizi ve daha önce parezi gözlenir.

Servikal lenf nodu varlığı da fizik muayene bulgusu olarak maligniteyi düşündüren bir bulgudur. Parotis malignitesinin metastazı öncelikle digastrik nodlara olmaktadır. Bu durumun malign olguların tedavisinde göz önüne alınması gerekmektedir. Ancak okkült metastaz oranı yapılan birçok çalışmada gösterildiği gibi "High grade Mukoepidermoid Ca ve az diferansiye yassı hücreli Ca "dışında düşük orandadır.

Bizim serimizde malign olgularımızın 13'ünde (%27) klinik pozitif şüpheli lenf nodu palpe edilmiştir.

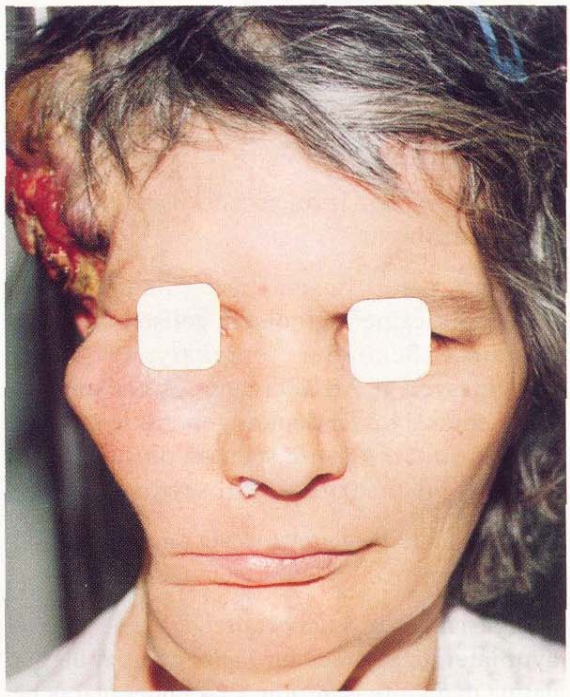

Resim 15: Parotiste kitle olgusuna gerekli inceleme yapmadan yetersiz cerrahi uygulamanın dramatik sonu. Olgunun 7 kez opere edildikten sonraki kliğiniğimize başvurusundaki görünümü. Olgunun son patolojik değerlendirmesi Maliğn Mikst tümör olarak sonuçlanmıştı. (Prof. Dr. T. Aktürk'ün arşivinden)

Resim 16: Aynı olgunun bir başka yan görünümü.

Resim 17: Palyatif cerrahisi yapılan ve histopatolojisi Maliğn mikst tümör olarak verilen hastanın tümörünün aktive olmuş hali. 8. ci nüks sonrası uygulanan kemoterapinin etkinliği.

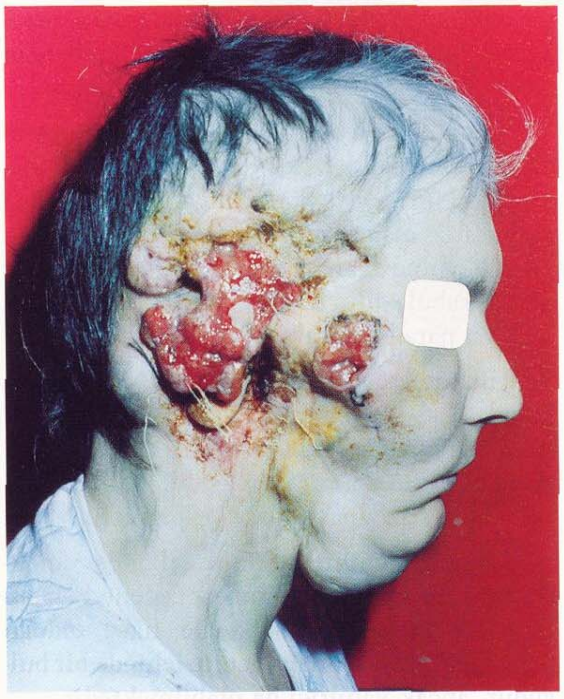

Resim 18: Destrüksiyonun yandan görünümü.

Parotis için **Fizik muayene** sistemik bir şe kilde yapılmalıdır.

Enspeksiyon ile başlanmalıdır. Bu ilk adımda bile önemli ipuçları elde edilebilir. Yüzdeki asimetri, fasial paralizi ve kitle enspeksiyonda saptanır. Yine kitle üzerindeki cilt rengi değişikliği de akut abse ve cilde fistülüze olabilecek veya cildi infiltre edebilecek patolojileri düşündürmelidir. Bu arada Stenon kanal ağzı da mutlaka gözlenmelidir.

Palpasyon mutlaka bimanuel olarak yapılmalı ve bilateral olarak uygulanmalıdır.

Ancak her ne kadar ayrıntılı sorgulama ve fizik muayene parotis kitlesi hakkında önemli bilgiler verirse de spesifik tanı koydurmaktan uzaktır, ve ayırıcı tanı için diğer tetkiklere gerek duyulacaktır.

Nitekim klinik olgularımız değerlendirmede fizik muayene sonrası 7 malign olgu benign olarak, 7 bening ve 3 non-neoplastik olguda malign olarak değerlendirilmiş. Non-neoplazik olguların hemen çoğu benign neoplazi olarak düşünülüp öpere edilmiştir. Total olarak düşünüldüğünde fizik muayene 73 olguda malign benign ayırımında hatalı sonuç vermiştir fakat yanlış pozitiflik daha düşük orandadır. Doğruluk oranı %71.3, Yanlış (+) %5.5, Yanlış (—) %23.3 olarak bulunmuştur.

C — LABORATUAR TANI YÖNTEMLERİ

Tükrüğün toplanması, akım hızı veya bileşenlerine ayrıştırılması, alınan tükrük materyelinin Radyoimmünodiffüzyon yolu ile Ig'lerinin değerlendirilmesi, alınan tükrüğün ve sistemik kan örneklerinin biyokimyasal, serolojik incelenmesi her ne kadar rutine sokulamadıysa da tanıda yararlı olacaklardır.

Bu konuda DNA içeriği, serum izo amilaz değerleri, Protein, IgA, peroksidaz aktivitesi, östrojen aktivitesi araştırılmış. Tümör belirleyicileri (tümör marker) olarak peroksidaz aktivitesi, Anti-CEA, DNA içeriği, keratin, vimentin, TPA (tissue polipeptid antijen), lectin, peanut aglutinin, lactoferrin düzeyleri araştırılmış ve bir bölümünde klinik anlamlı sonuçlar elde edilmişlerse de henüz çalışmalar sürmektedir.

Tümörden aspire edilen hücrelerin nükleer DNA içeriğinin sitokimyasal olarak saptanma çalışmaları sonrası malign tümörlerde hücre çekirdeğinde kromozon sayısındaki artışa bağlı olarak DNA içeriğinin arttığı mikrospektrofotometrik olarak gösterilmiştir.

Yine hücrelerin **DNA içeriği** ile tümörün **morfolojik diferansiasyonu** arasında ilişkiler gösterilmiştir. Bunun sonucunda tümör evrelendirilmesinde güvenli adımlar atılmıştır.

Son yıllarda geliştirilen **flow sitometrik** ölçümlerle de DNA içeriği saptanabilmektedir üstelik bu yöntem sitokimyasal yöntemlere göre daha az zaman alan kinetik bir yöntemdir.

Sistemik hastalıkların saptanması için yapılacak tetkikler, lökosit, sedimantasyon, serum İmmunglobülinleri, romatolojik testler ve enzimler ile serolojik testlerde yardımcı laboratuar yöntemleridir.

Son yıllarda özellikle İmmünolojik testler, Prostoglandin çalışmaları ve tümör markerleri (belirleyicileri) kullanılmaktadır, ancak sonuçlar yüz güldürücü olsa da testler klinik uygulama da henüz yerini almamıştır.

Bizde kliniğimizde bunları rutin olarak uygulamamaktayız.

LABORATUAR TANI YÖNTEMLERİ

- Siyalometrik çalışmalar
  Tükrük akım hızı ölçümleri,
  Akımı stimüle etme çalışmaları.
- Tükrüğün İmmünolojik incelenmesi.
- Sistemik hastalıklarla ilişkisini saptama çalışmaları.
- Tükrüğün Serolojik, Mikrobiyolojik incelemeleri.
- Tükrüğün Biyokimyasal analizi.
- Tümör marker'leri.



Resim 19-20: Sağ Parotis kitlesi için yapılan statik sintigrafi. Hastaya İV 99m -Tc Pertechnetate enjekte edildikten sonra yapılan anterior, sağ ve sol lateral incelemeler sonucu sağ parotis orta ve alt bölümde yer alan hipoaktif kitle saptanmıştır. (Warthin tümörü)



Resim 21-22: Aynı olgunun Potasyum perklorat verilerek yapılan kinetik incelemesinde bir saat sonra sağ parotis boşalmasında gecikme gözlenmiştir.

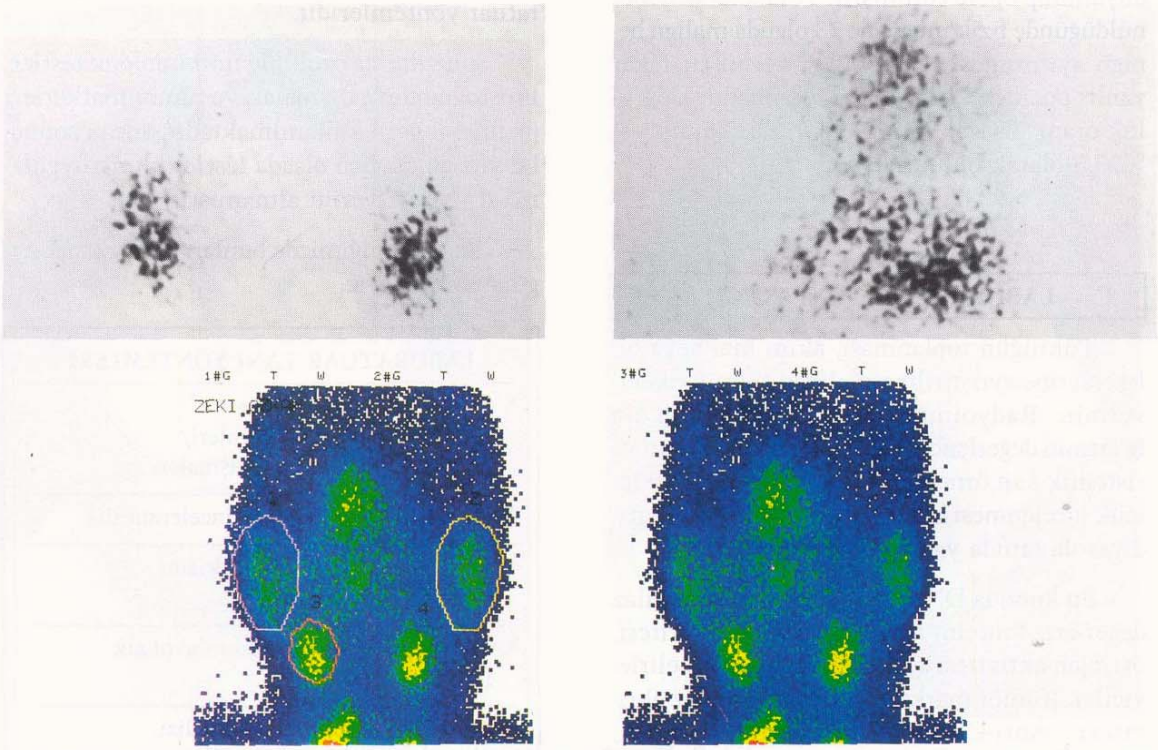

Resim 23-24-25-26: Sol parotiste kitle ön tanısı ile yapılan Sintigrafik incelemede sol parotiste sağa oranla artmış radyonuklid tutulumu gösterilmiştir. Bu tutulumun renkli olarak kağıda aktarımıda verilmiştir. Ancak yapılan yorum "iltihabi patoloji" şeklinde iken histopatolojisi Maliğn Mikst tümör olarak sonuçlanmıştır.

D-TIBBİGÖRÜNTÜLEME YÖNTEMLERİ

Anamnez ve Basit fizik muayene ile tanı konamayan parotis bezi hastalıklarında özellikle kitlelerde klinisyenin yardımına Tıbbi görüntüleme yöntemleri koşar. Bu yöntemlerle:

• kitlenin bezici veya bezdışı oluşu,
• yüzeyel veya derin lobda oluşu,
• enfektif yada neoplazik oluşu,
• bening veya malign olduğu ve hatta fasial sinir ile ilişkisi gösterilebilir.

Bu yöntemler:

1 — Direkt radyografi (düz ve panoramik)
2 — Sintigrafi,
3 — Siyalografi (konvansiyonel)
4 — Ultrasonografi (B mod ve renkli doppler)
5 — Bilgisayarlı Tomografi (ivkm'li ve ivkm'siz)
6 — Anjiografi (konvansiyonel ve dijital)
7 — Manyetik Rezonans Görüntüleme,
8 — Kombine görüntüleme yöntemleridir. (Sialo BT, Dijital Substraksiyon Siyalografi)

Herhangi bir yöntemin tanı değeri için, yapılan çalışmalarda tanımlama farklılıkları vardır ve bu terimler bazı yanılmalara yol açabilmektedir. Bu tanımlardan bazıları şunlardır.

Sensivite (duyarlık) = Gerçek (+) / Gerçek (+) + Yanlış (—)

Spesivite (özgüllük) = Gerçek (—) / Gerçek (—) + Yanlış (+)
Yanlış (—) = %100 — Spesivite
Yanlış (+) = %100 — Sensivite

(+) Predictive value (tahmini değer) = Gerçek (+) / Gerçek (+) + Yanlış (+)
(—) Predictive value (tahmini değer) = Gerçek (—) / Gerçek (—) + Yanlış (—)

Doğruluk oranı (accuracy rate) = Gerçek (+) + Gerçek (—) / Gerçek (+) + Gerçek (—) + Yanlış (—) + Yanlış (+)

Bu tanımlamalardan bazılarının yalnızca neoplazilerde kullanılması ancak klinik yaklaşımda non-neoplazik kitlelerin de operabiliteleri ve dahası pek çok karmaşaya yol açmalarının önüne geçmek için klinik uygulamada biz doğruluk veya yararlılık oranını kullanmaktayız.

l — DİREKT RADYOGRAFİ

Direkt düz grafi ve panoramik grafi şeklinde uygulanır. Düz grafinin başlıca sialolithiaziste yararlı olacağı düşünülür ancak parotiste taşın seyrekliği ve bunlarında %60'ının radyoopaklığı nedeniyle pek kullanılmamaktadır. Günümüzün gelişmiş görüntüleme tekniklerinin varlığı durumunda artık tercih bulmayan yöntemler olarak kalmışlardır.

Bizde fazla başvurmadık.

2 — SİNTİGRAFİ

Radyoaktif maddeler (İyot-131, Teknesyum Perteknetat) kullanılarak yapılan görüntülemedir. Bu nedenle nükleer sialografide denilmiştir. Sıklıkla Teknesyum 99rn Perteknetat, daha seyrek olarakta İyot-131, thıocyanate ve perchlorate kullanılmıştır. Bu radyoaktif anyonların klirensinin değerlendirilmesi yöntemin esasıdır. Teknesyum Perteknetat normal tükrük bezi dokusunda konsantre olur. Bu durumda alınan sintigrafide hipoaktif alanlar; abse veya metastatik tümörü, hiperaktif alanlar; radyoaktif maddenin normal bezden daha çok tutuluşunu gösterir. Hiperaktif görünüm sadece Warthin tümörü ve onkositomaya spesifiktir ve tanıya götürür.

Radyoaktif sacanning (tarama) ile akut ve kronik sialadenit ve Sjogren hastalığının tanısında yararlı sonuçlar alınmıştır, ancak yanlış negatif sonuçların fazlalığı da bilinmektedir.

Radyoizotop scanning tükrük bezinin parenkim fonksiyonlarını ve tümöral kitlelerini değerlendirmek amacı ile kullanılmıştır. Fonksiyonun kantıtatıf değerlendirilmesi de mümkündür. Ancak bununla duktal sistem çalışması yapılmaz. Perteknetatın vasküler sistemden alınması ve tükrüğe geçişi gösterilir. Warthin tümörü dışında seyrek olarak ta Onkositoma Radyopozitiftir. Diğer tümörler ise Radyonegatiftir.

Yapılan çalışmalarda Sintigrafinin yararları yanında kronik sialadenitli olgularda tanı koyducu olduğu bildirilmiştir. Ancak bu oran

Resim 27: Konvansiyonel Siyalografi örnegi. Olguda patoloji saptanmamıştır.

Resim 28: Konvansiyonel Siyalografi. Pleomorfik adenom olgusunda lateralden siyalografik görünüm.

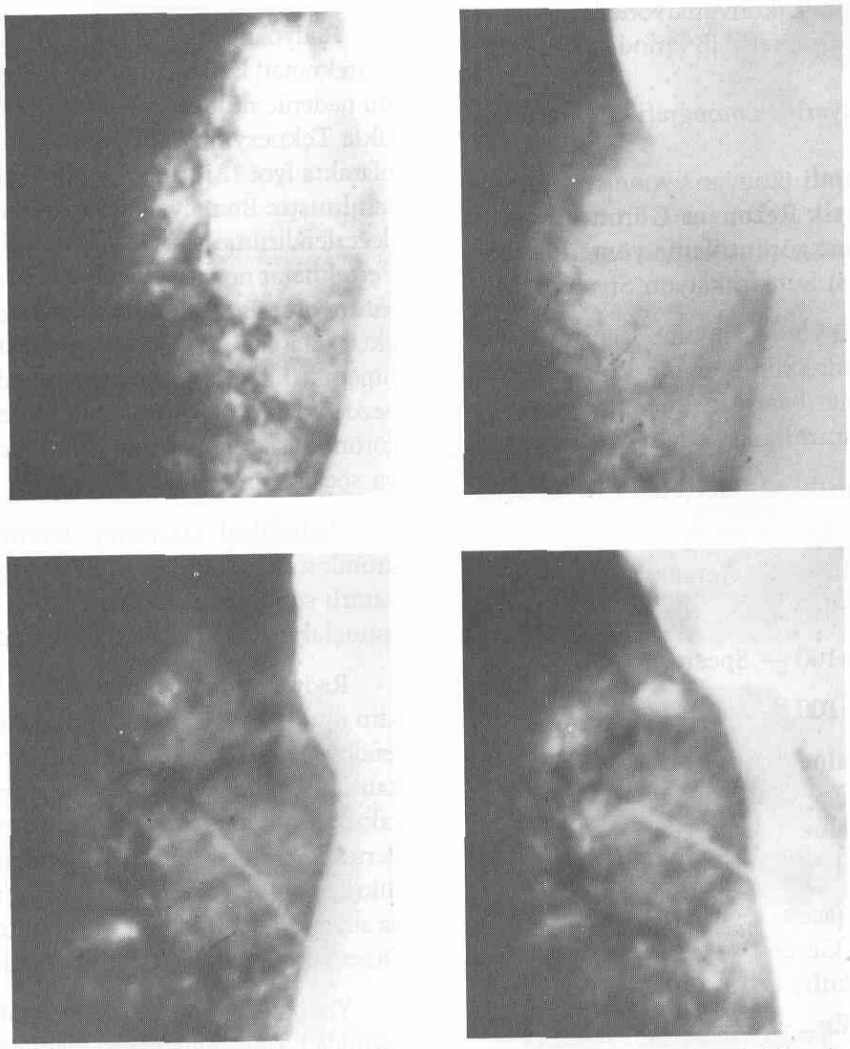

Resim 28-29-30-31: Resim-27'deki olguda kontrast maddenin parotis parenkimindeki homojen sayılabilecek dağılımına karşın pleomorfik adenom kitlesinin kontraslanma farkı gözlenmektedir.

diğer tetkikler gözönüne alınınca önemsiz kalmaktadır. Örneğin siyalografinin %79, CT'nin %80.5 ve US'nin %83 olarak bulunduğu Yu'nun çalışmasında sintigrafi ile %23.9 oranında tanı sağlanmıştır.

Haraguchi 13 olguda %66 oranında yararlılık sağladığını belirtmiş, Higashi 5 Warthin olgusunun tamamında tanı koydurucu olarak bulurken, Sostre ise 17 olgusunda %33 oranında tanı yararlılığı elde etmiştir.

		Olgu	Yararlılık %
Haraguchi	1985	13	66
Higashi	1987	5 (warthin)	100
Sostre	1987	17	33
Yu	1989	108	13.9

Kliniğimizde Esmer'in çalışmalarında da aynı yönde sonuçlar alınmıştır.

Bazı tümörlere spesifik gibi görünmesine karşın teknik güçlük, radyoaktif maddelerle çalışılması ve sonuçların güvenilir olmaması nedeniyle klinikte fazla rutine girmemiştir.

SİNTİGRAFİNİN AVANTAJLARI
— Bazı tümörlere spesifikliği.
— Parenkim fonksiyonunu göstermesi.
— Enflamatuar patolojilerde yararlı olması.

SİNTİGRAFİNİN DEZAVANTAJLARI
* Duktal sistem görüntülenememesi.
* Radyoaktif madde ile çalışılması.
* Travmatik olması.
* Teknik güçlük taşıması.
* Tanı yanlışlıkları sıklığı.

İnvaziv olmadığı söylense de travmatik bir yöntem olan Sintigrafi artık Parotis tümörlerinde eskiden olduğu kadar sık kullanılrnarnaktadır. Çalışmamızda da az sayıda uygulama (6 olgu) yaptığımız için tanıda yararlılık oranı veremiyoruz.

3 — SİYALOGRAFİ

Stenon kanalı orifisine ucu kunt bir kateterle girilip kontrast madde enjekte edilerek kanal yapısının görüntülenmesidir. Düz grafilerle kanaliküler yapı görüntülenemediği için kontrast maddeden yararlanılır. Kanala kontrast madde özel metal veya plastik kataterlerle kanülasyon sonrası verilir. Bazı durumlarda anestezi ile dilatasyon gerekebilir.

Halen Radyoopak madde olarak yağda eriyen maddeler (Lipiodol, Pantopaque, Ethiodol) kullanılırsa da bunların geç rezorbe olmaları nedeniyle suda eriyen kontrast maddeler (Ultravist, Omnipaque) tercih edilir. Yağda eriyen maddelerin uzun süre kalmaları nedeniyle enfeksiyona bile yol açabileceği bildirilmiştir.

Akut inflamasyonlarda Siyalografi enfeksiyonun daha fazla yayılması ve alevlenmesine sebep olması nedeniyle kontrendikedir.

İlk kez 1913'te kullanılan bu yöntem daha çok ana kanal ve kanalcıklarda yap: bozukluğuna yol açan patolojilerde ve taşlarda değerli bir yöntemdir. Radyoopak madde ile dolu olan kanal sistemi bir ağaç (kış ağacı) görüntüsü verir. Geç grafilerle radyoopak maddenin boşalmasının gecikmesi gibi fonksiyon bozuklukları da gösterilebilir.

Siyalografide dolma defektleri, kanallarda yaylanma, balonlaşma ve yer değiştirmeler gözlenerek tanıya gidilmeye çalışılır. Uygulanan yöntem **Konvansiyonel Siyalografidir.** Farklı teknik ve opak maddelerle de uygulanabilir.

Ancak enflamasyon ve malignitelerde bazen tanı yanlışlıklarına yol açabilir. Kitlelerde bezici ayrımı çoğu kez güçtür. Radyoopak madde ekstravazasyonu ve göllenmesi tanıyı güçleştirir. Duktal sistem görüntülenmesinde yeri olan bu yöntemin teknik güçlük, travmaya yol açması, akut inflamasyonda, ekstirpe edilmiş bezlerde ve iyot allerjisinde uygulanamaması gibi dezavantajları vardır.

SİYALOGRAFİNİN AVANTAJLARI
— Duktal sistemi görüntülemesi.
— Boşaltım fonksiyonunu göstermesi.
— Dolma defektlerini ve kanala basıları göstermesi.
— Stenoz ve ektazilerde yararlılığı.
— Sialolithiaziste tanı koydurucu olması.

SİYALOGRAFİNİN DEZAVANTAJLARI
* İnvaziv ve travmatik bir yöntem olması.
* Teknik güçlük taşıması.
* Özel manipülasyon gerektirmesi.
* Akut enflamasyonda, ekstirpe edilmiş bezlerde ve iyot allerjisinde uygulanamamaması.
* Beziçi ve bezdışı ayrımının güçlüğü.
* Enflamasyon ve malignitelerde tanı zorluğu.
* Çevre yapıların görüntüyü etkilemesi.

Siyalografi tükrük bezi görüntülemesinde kullanılan ilk ve geleneksel yöntemdir. Kronik inflamatuar patolojiler, otoimmun hastalıklar ve obstrüksiyonlarda effektif olmasına karşın kitlelerdeki tanı değeri tartışmalıdır, özellikle malignite kriterleri spesifiye olmamıştır. Doğu tanı oranları daha düşük olarak verilmektedir.

Stacey özellikle yanlış negatif sonuçlara dikkat çektiği çalışmasında % 79 doğru tanı oranı vermektedir. Doğru tanı oranını Niekerk %6, Partridge %79 olarak vermiştir. Yine Zbaren Siyalografideki yanlış negatif olguların US'ye oranla daha fazla olduğunu belirttiği çalışmasında doğru tanı oranımda %87 olarak bildirmiştir. Bryne ve Lloyd'da Siyalografinin tek başına yetersiz olduğunu ancak intraduktal ve lenfoepitelyel tümörlerde yararlı olabileceğini bildirmişlerdir.

Hansson ve İko'da Siyalografini Bilgisayarlı Tomografi ile birlikte kullanılmasının yararlı olacağının ve dezavantajlarının ortadan kaldırılabileceğini bildirmişlerdir.

Wagner Ultrasonografi ile siyalografiyi karşılaştırdığı çalışmasında Siyalografinin sensivitesini % 75 olarak verirken, Bohndorf 134 olguda yaptığı çalışmada parotis kitlelerinde siyalografiyi %90 oranında tanı koydurucu olarak bulduğunu. Ancak kronik obstrüktif lezyonlarda ise Siyalografinin öne geçtiğini ve mutlaka bir başka yöntem ile kombine olarak kullanımının gereğini vurgulamıştır.

Yu ise 1989'da yayınladığı çalışmasında 442 olguda uyguladığı siyalografi ile total olarak %81.9 oranında tanıda yararlılık sağlarken bu oranın malign tümörlerde %58.5'lere düştüğünü belirtmiştir.

		Olgu	Yararlılık %
Wittich	1985	22	75
Stacey	1985	43	79
Morgan	1985	120	8
Schadel	1986	82	73
Partridge	1986	37	79
Wagner	1987		75
Bohndorf	1987	134	90
Hansson	1987	59	
Niekerk	1987	28	61
Yu	1989	108	79
Zbaren	1989	27	87
Yu	1989	442	82
Bryne	1989	110	68
Rinast	1990	35	70
Hohmann	1991	91	57
Rinast	1991	35	75

Biz bu yöntemi çok sayıda uyguladık. Ancak histopatolojisi ile kıyaslama yapabildiğimiz 99 olgunun değerlendirmesi sonucu %86 oranında tanıda yararlılık saptadık. Yanlış negatif olgumuz %5, yanlış pozitif olgumuz ise %9 oranındaydı.

4 — ULTRASONOGRAFI

4 — A:B-MODE ULTRASONOGRAFİ

Ultrasonografi insan kulağının duyabileceği sınırların çok üzerindeki frekanslara sahip ses dalgalarının organizmada farklı akustik empedanslardaki ortamlarda farklı derecelerde kırılması esnasına dayanır. Geçişlerde oluşan yankı değerlerinin grafik olarak saptanması ve gri skalada görüntüye dönüştürülmesi B-mode Ultrasonografiyi oluşturur.

B-mod ultrasonografide teknik nedenlerle derin yapıların incelenmesi düşük frekanslı, yüzeyel yapıların incelenmesi ise yüksek frekanslı ses dalgaları ile yapılır. Parotis bezi yüzeyel olduğu için yüksek frekanslı ses yayan 5-10 MHz'lik transducerlerle yüksek rezolüsyonlu görüntü sağlanabilir. İnceleme sırasında transducer (= iletici) ile organ veya doku arasındaki havayı ortadan kaldırıp sesin iyi iletimini sağlamak amacıyla yağ, sıvı jel veya su yastıkları kullanılır.

1960'h yıllarda Jinekoloji ve Gastroenterolojide kullanılan bu tekniğin kullanım alanı 1975-1980 yılları sonrasında çok genişlemiş; baş boyun ve parotis bezi görüntülemesi de bu gelişmeden payım almıştır.

Normal parotis bezi ultrasonografik olarak homojen, ince iç eko yapısı gösterir. Kitleler parotis parenkiminden farklı ekoda bir bölge olarak izlenir. Ayrıca kitlenin yaptığı bası da izlenebilmektedir. Kitlenin solid, kistik veya mikst yapıda olduğu, iç eko yapısı, sınırları ve arka duvar parlaklığı tanıya götürücüdür. Parotis derin lobu ön kısmının mandibula kolu tarafından gölgelenmesi nedeniyle derin lob kitlelerinden tanı yanlışlığı olabilecektir. Ancak Parotis bezi kitleleri ve neoplazilerinin yaklaşık %90-95'inin yüzeyel lobda bulunması nedeniyle bu bir dezavantaj sayılmamaktadır.

Ultrasonografik incelemeler mandibula koluna paralel ve dik olarak (aksiyal ve koronal düzlemlerde) taranır. İncelemede:

— bezin büyüklüğü,
— sınırları,
— parenkim eko derecesi araştırılır. Kitle gözlenenlerde,
— lezyonun boyutları,
— lokalizasyonu,
— kenar düzeni,
— iç eko yapısı ve dağılımı,
— arka kenar gölgelenmesi ve parlaklığı kaydedilir. Ayrıca beze komşu yapı ve lenf nodları da değerlendirilerek tanı için verilen dört sorunun yanıtları bulunmaya çalışılır.

US; iyonize ışın kullanılmaması, non invaziv oluşu, kolay uygulanması, çabuk ve güvenilir sonuç vermesi, teknik güçlük taşımaması gibi nedenlerle Parotis bezi hastalıklarında özellikle taş, periglandüler, parenkimal ve inflamatuar lezyonlarda sıkça başvurulan bir yöntemdir. Kolay uygulanım özelliği çocuklarda bile rahatlıkla kullanımını sağlamaktadır. Yüksek rezolüsyonlu cihazlarla üstün seçkinlik sağlanmakta ve 2 milimetre büyüklüğünde kitleler bile bazen görüntülenebilmektedir.

Kistik ve solid yapı ayırımını net olarak yapabilmesine karşın duktal yapıların görüntülenmesinde, stenoz ve ektazilerin saptanmasında yetersiz kalmaktadır.

ULTRASONOGRAFİNİN AVANTAJLARI
— Uygulama kolaylığı.
— İnvaziv olmaması.
— Özel manipülasyon gerektirmemesi.
— İyonize ışın kullanılmaması.
— Çabuk sonuç vermesi.
— Sonuçların güvenilirliği.
— Uygulama rahatlılığı nedeniyle çocuklarda bile kullanılması, Anestezi gerektirmemesi.
— Ekonomik yükünün düşüklüğü.

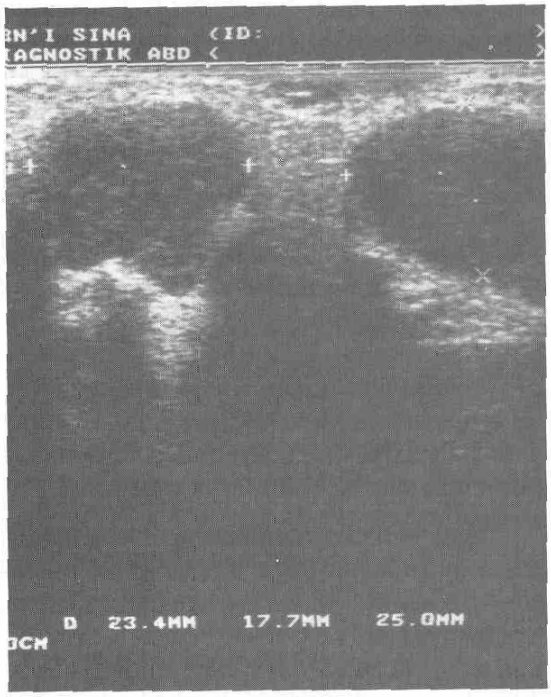

Resim 33: b mode Ultrasonografi ile parotis kitlesi. (Pleomorfik adenom)

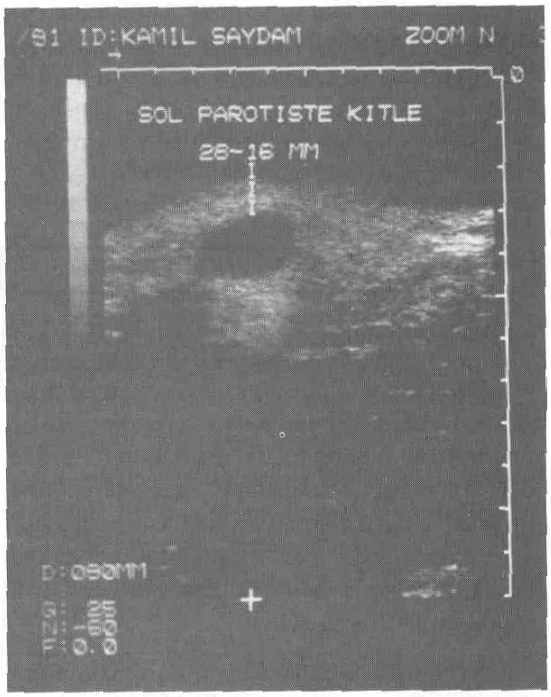

Resim 34: Kistadenolenfomatozum papillare (Warthin tümörü) nin Ultrasonografik görünümü.

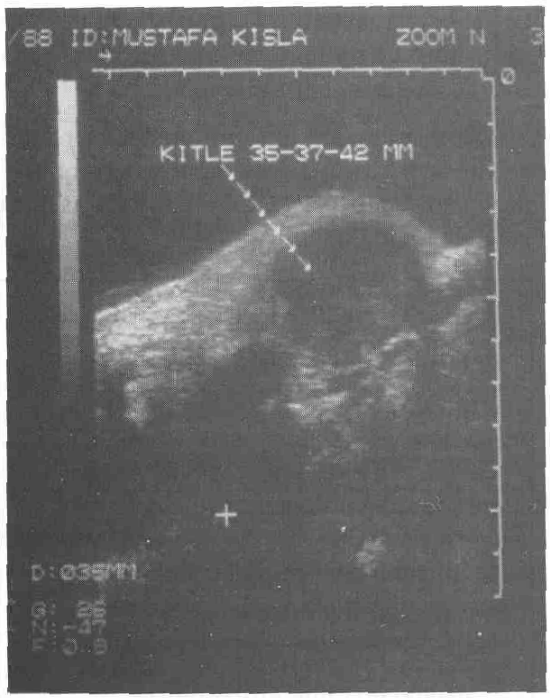

Resim 35: Bir Asinik hücreli Ca olgumuzun Ultrasonografik görünümü. (Prof. Dr. T. Aktürk'ün arşivinden)

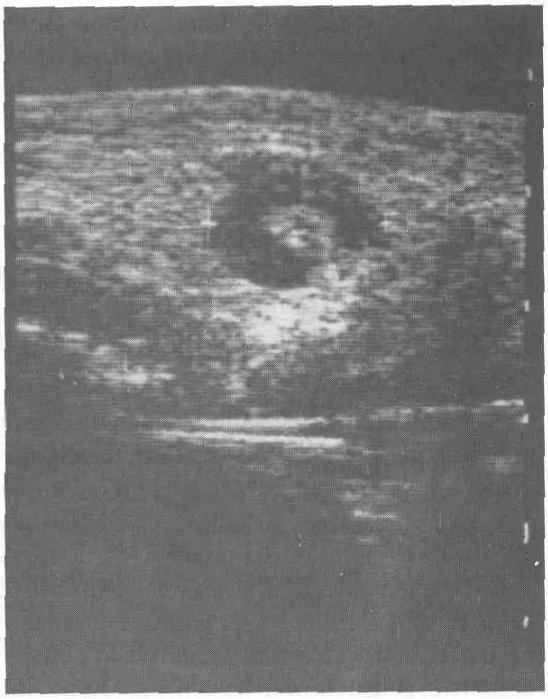

Resim 36: Ultrasonografide sol parotis yüzeyel lob ön orta bölümde ve arka-orta bölümde iki lezyon görülmektedir. (İntraglandüler toksoplazmozis lenfadenopatisi/Prof. Dr. M. Akıner'in arşivinden)

ULTRASONOGRAFİNİN DEZAVANTAJLARI
• Duktal sistemin net görüntülenememesi.
• Derin lob hakkında net sonuç vermeyebilmesi.
• 2-3 mm'den küçük lezyonları gösterememesi.
• Ağrılı durumlarda uygulamanın güçlüğü.

Ultrasonografi bez içi, bez dışı ayırımını daha rahat yaparken eko dağılımı göz önüne alınarak yapılan enfektif/neoplazi ayrımında yanılgılar gözlendi. Toksoplazmozis, Aktinomikoz ve Tbc lenfadenit tanıları alan kitlelerimizi ve kronik sialadenit tanısı alan kitleleri neoplazi olarak tanımladı. Ayrıca malignite açısından spesifik parametreler gözlenmedi.

Kliniğimizde ultrasonografiyi de çok sayıda uyguladık. Ancak postoperatif olarak histopatolojiyle kıyaslama fırsatımız olan 185 uygulamada %89.8 oranında malign-benign duyarlılığı elde ettik. Tanıda doğruluk oranı olarak verdiğimiz bu oranın yanı sıra pek çok olgumuzda özellikle arka kenar parlaklığı nedeniyle tümör tipi spesivitesi de saptadık. Ancak non-neoplazik grupta daha fazla olmak üzere yanlış pozitif sonuçlar çoğunluktaydı.

Ultrasonografi ile özellikle kitle lezyonlarının tanısında yararlar sağladık. US'de benign kitleler; düzgün şekil ve kenarlı, hipoekoik ve düzenli heterojen iç ekoya sahip olarak gözlenirken, malign kitleler; düzensiz şekil ve kenarlı, hipoekoik ve düzensiz heterojen yapılı olarak gözlenmişlerdir. US'nin net olarak solid/kistik ayırımını yapabilmesi ve bez içi lezyonları daha iyi gösterebilmesi nedeniyle kronik iltihaplar, taşlar, abseler ve Warthin tümörlerinde uyumlu değerlendirmeler sağlanmaktadır.

Ultrasonografi ile yapılmış çalışmalardan söz etmek gerekirse:

Schwerk US ile hemen birçok parotis ve majör tükrük bezi kitlesinde tanıya gidilebildiğini ve çok azında gelişmiş yöntemlere gerek duyulduğunu ve çok ekonomik olduğunu belirtmektedir. Simunek ise 51 olgusunda US ile %90 doğru tanı oranına vardığı halde US'nin diğer tanı yöntemlerinin yerine geçemeyeceğini ancak çok iyi bir tamamlayıcısı olduğunu belirtmektedir. Shadel ise birçok avantajına karşın duktal sistem görüntülenmesinde ve ekstraglandüler olgularda yanıldığını belirtmektedir. Gritzman'ın yaptığı çalışmada US tümörlerde %100, inflamasyonlarda %95 kesinlik değeri vermektedir. Whyte ve arkadaşları ise bazı derin yerleşimli kitlelerin net gösterilemediğini ve 13 olgunun 2'sinde görüntü elde edemediğini, ancak her şeye karşın US'nin Bilgisayarlı Tomografi kadar değerli olduğunu ve ilk başvurulacak yöntem olması gerektiğini belirtmektedir. Derin loblardaki bu lokalizasyon zayıflığı dezavantaj gibi görünsede parotis tümörlerinin büyük çoğunluğunun yüzeye 1 lobi yerleşimli olması nedeniyle klinik olarak değerli sayılmamaktadır. Nitekim Wittich 54 olgusunun sadece birinde lokalizasyonun yanıltıcı olduğunu belirtmiş ancak US'nin total başarısının %87 olduğunu göstermiştir.

Malignite kriteri olarak lezyonun sınırlarının düzenli olmayışı, iç ekodaki heterojenlik ve paraglandüler lenf nodlarının bulunuşu gösterilir. Isaza ve arkadaşları ise kenar düzeninin malignite kriteri olduğunu belirtmektedir.

Vasiliu US' ile lezyonun lokalizasyon, kenar düzeni, boyut, homojenite ve farengeal duvarla ilişkisini ortaya koymanın mümkün olabildiğini belirtmektedir.

Partridge'de yaptığı US çalışmasında pleomorfik adenomlarda arka kenar parlaklığının patognomonik olduğunu belirterek tanı oranını bu yöntemle %100 olarak vermiştir. Aynı yöndeki kriteri bizde olgularımızda gözledik.

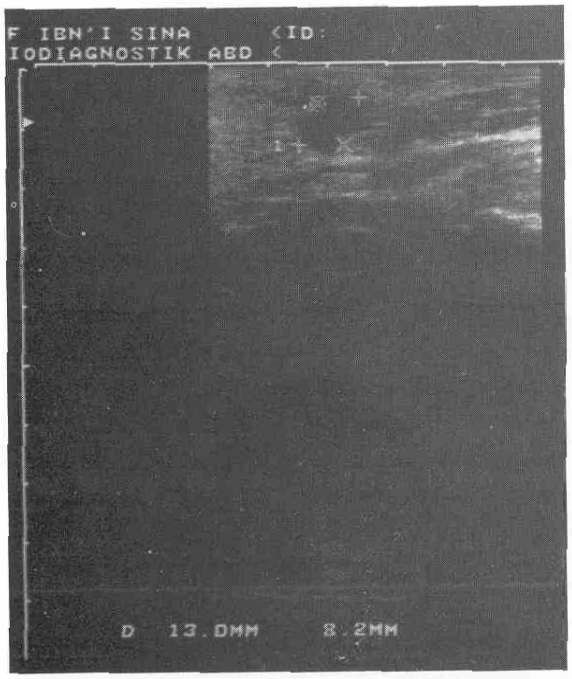

Resim 37: Bu parotiste kitlenin Ultrasonografik görünümünde Alt Lateralde sınırları parotisten ayrılamayan nekrotik nodülleri gözlenmektedir. Kenar düzensizliğide belirgindir. (mukoepidermoid Ca)

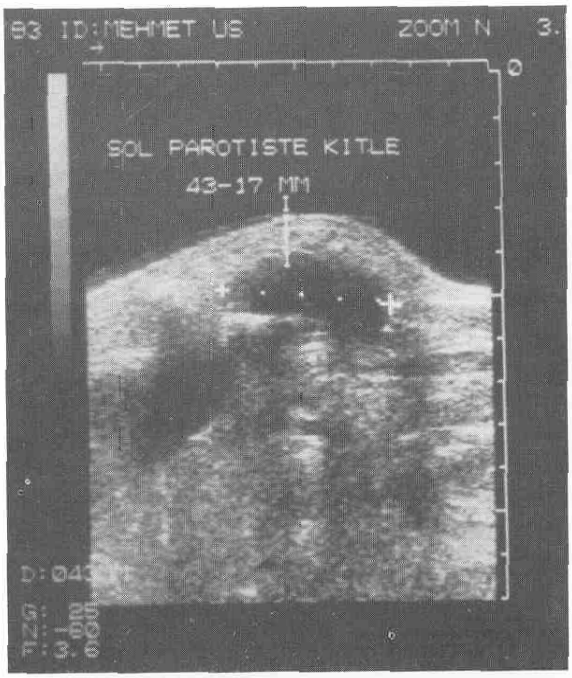

Resim 38: Sol parotis kitlesinin Ultrasonografik görünümünde gözlenen kenarları düzensiz hipokoik alan Adenoid Kistik Ca kitlesidir. (Prof. Dr. T. Aktürk'ün arşivinden)

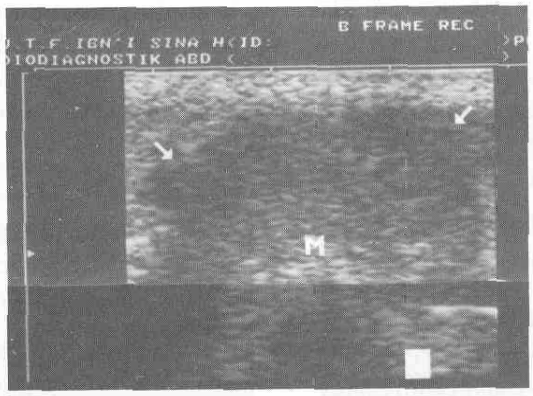

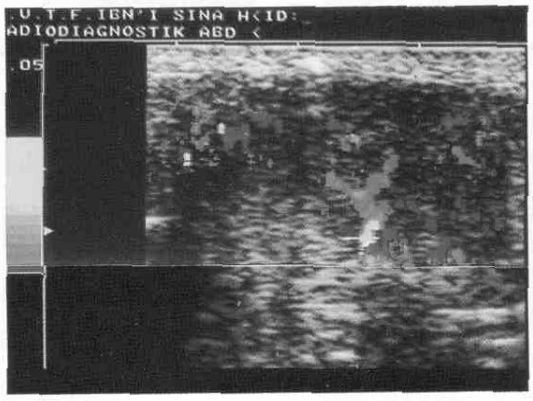

Resim 39-40: Parotis lojunda vasküler kitle olarak düşünülen olgunun b-mode ve renkli Doppler USG ile görüntülenmesi. Olgunun histopatolojisi Asinik hücreli Ca olarak sonuçlanmıştır.

Yıl	Araştırmacı	Olgu	M-B %
1985	Wagner	62	100
1985	Schroeder	74	100
1985	Wittich	54	87
1986	Vasiliu	28	100
1986	Lenarz	35	100
1986	Haels	35	80
1986	Shadel	82	83
1986	Gritzman	38	100
1986	Seibert	82	83
1987	Wagner		100
1987	Bohndorf	134	98
1987	Whyte	18	100
1987	Simunek	51	90
1988	Bleier	76	100
1988	Seibert	20	100
1989	Zbaren	41	100
1989	Yu	108	83
1989	D Alimante	22	100
1989	Klein	178	83
1990	Zhao	18	100
1990	Angelelli	38	100
1990	Kawamura	24	88
1990	Rinast	35	100
1991	Hohmann	91	96
1991	Nitsche	21	76
1991	Hausegger	143	87
1991	Cvetinovic	61	96
1991	Rinast	35	100
1992	Bradley	40	100
1993	Devita	53	88

Seibert fasial sinirin US yöntemi ile görüntülenemeyeceğini ancak seyri hakkında dolaylı bilgi sahibi olunabileceğini belirtmektedir. Ayrıca çocuklardaki kitle ve tümörlerde de hem uygulama kolaylığı hem tanı doğruluğu nedeniyle ilk uygulanacak yöntem olması gereğini vurgulamaktadır.

Niekerk 7 parotis olgusundan ancak 4'ünde US ile tanı koyabilmiştir.

Wagner sialografi ile karşılaştırdığı bu teknikle % 100lük bir malign bening sensivitesi sağladığım bildirmektedir. Bohndorf ta bu yöntemin kitlelerde çok net sonuçlar verdiğini ancak sialadenitlerde aynı tanı değerine ulaşamadığını bildirmektedir.

Yu ise Ultrasonografiyi %83 oranında tanı koydurucu olarak bulurken kombine kullanımlarda bu oranı %90'lara çıkarmanın olanaklı olduğunu belirtmektedir. Hohmann'da tanı oranı olarak %96 verilirken lokalizasyonlarda net değerlendirme yapabildiğini belirtmektedir.

Zbaren'de Sialografi ile karşılaştırdığı çalışmasında US'yi taş, periglandüler ve parenkimal patolojilerde tanı koydurucu bulurken bu yöntemle tanı oranını %100 olarak bulmuştur. Shroeder'in olgularında da aynı oranda başarı gözlenirken, Grunebaum taş olgularında US'nin tek seçenek olduğunu bildirmektedir. İsaza'da US ile Bilgisayarlı Tomografideki kadar güvenli sonuçlar aldığını bildirmiştir.

Rinast'da kitlelerde %100 malign-benign sensivitesi elde ettiğini bildirmiştir.

Kliniğimizde Cuhruk'un 1988'de yaptığı bir çalışmada US'nin tam değeri 56 olguda %95 olarak saptanırken, 1989'da 107 olguluk çalışmasında %94 olarak bildirilmiştir.

Bizim sonuçlarımızda genellikle literatürle uyumludur. Bizde kitlelerde lokalizasyonları net belirlerken; ekstraparotid ve parenkim patolojilerinde, enflamasyon/neoplazi ve malign/benign ayırımlarında zaman zaman yetersiz olabildiğini gözledik.

Bu yöntemi 1980 yılından beri çok sık olarak uygulamaktayız. Histopatoloji ile karşılaştırabildiğimiz 185 parotis kitlesine uyguladığımız bu yöntemde yararlılık oranını %89.8 olarak saptadık. Bu yöntemle %3.2 yanlış negatif ve %7 yanlış pozitif olgumuz vardır.

4 — B : RENKLİ DOPPLER ULTRASONOGRAFİ:

Ultrasonografinin tıbbi görüntüleme yöntemleri içinde bir diğer uygulama alanı Doppler ultrasonografidir. Bu tekniğin esası hareketli objelere gönderilen ses dalgalarının yankılarının incelenmesine dayanır. Obje ses kaynağına yaklaşıyorsa elde edilen yankının frekansı uygulanan sesin frekansından yüksek bulunur, obje uzaklaşıyorsa bu kez yankının frekansı daha düşük çıkar. Elde edilen yankı frekansının ilk uygulanan ses frekansından farkı, objenin hızı ile ilgili ipuçları verir. Matematiksel bir formülle objenin m/sn cinsinden hızı ve hareket yönü saptanabilir.

Hız bilgisi grafiksel anlatımla yada B-mod gri skala görüntü üzerine renk olarak kodlanır. İşte bu Renkli Doppler görüntülemenin esasıdır.

Renkli Doppler görüntülemede sabit yapılar gri, hareketli yapılar ise hız ve yönlerine göre kırmızı ve mavinin tonları ile gösterilirler.

Doppler ultrasonografi doğası gereği tıbbi götüntülemede vasküler yapıların incelenmesinde devrim yaratmıştır. Burada görüntülenen yapı kan değil obje hareketidir. Bu yüzden Renkli Doppler görüntüleme ile kan gölcükleri içeren hemenjiomlara sağlıklı tanı konamazken, içleride yüksek hızlarda kan içeren arteriovenöz fistül veya malformasyonlar gibi patolojilerde çok yüksek dereceli duyarlılık elde edilir.

Orta derecede kanlanan bir organ olan parotiste Renkli Doppler görüntüleme vasküler yapıları etkileyen proseslerin görüntülenmesinde kullanılan non-invaziv bir yöntem haline gelmiştir. Fazla kanlanma özelliğine sahip patolojilerde bu yöntem yarar sağlar. Ayrıca yakın cerrahi komşuluktaki vasküler yapılar hakkında preoperatif bilgi vererek operasyonun yönlendirilmesinde de katkı sağlar.

Vaskülarizasyon artışı bulunan tümörler ve vasküler yapılara infiltre tümörlerde uygulama alanı bulmuştur. Vasküler anomaliler ve patolojiler hakkında bilgi edinilebilirken, içlerinde belirgin hareket bulunmayan hemanjiom ve lenfanjiom gibi parotis patolojilerinde sağlıklı sonuç vermemektedir. Ayrıca bir kullanım alanı da intraarteriyel embolizasyonların uzun dönem, non-invaziv takipleridir.

Parotis patolojilerinden özellikle Asinik hücreli ca'da ve vasküler anomalilerde kullanıldığı bildirilmiştir.

Ajayi 15 parotis neoplazisinde uyguladığı Doppler tekniği ile tümörlerin non invaziv olarak görüntülenebildiğim belirtmektedir.

Renkli Doppler ultrasonografi B-mod ultrasonografinin tüm avantajlarına ek olarak vasküler patolojileri ve yapıları görüntüleme üstünlüğüne sahiptir. Ancak kullanımı vasküler ilişki ile sınırlanır. Diğer durumlarda B-mod ultrasonografi kullanılır.

Bizimde bir parotis kitlesi olgumuz çok belirgin vaskülarizasyon göstermiş ve Doppler ultrasonografiden yararlanılarak bu durum saptanmıştır. İntraarteriyel süperselektif embolizasyon uygulanıp kitle küçültülmüş ve operasyon daha güvenli olarak yapılmıştır. Histopatolojisi Asinik hücreli karsinom olarak bildirilmiştir. Uygulama sayımız düşük olduğu için tanı koydurma oranı veremiyoruz.

5 — BİLGİSAYARLI TOMOGRAFİ

Radyolojik görüntülemede devrim yapan Bilgisayarlı Tomografi hemen her alanda olduğu gibi Otorinolarengolojide ve Parotis bezi hastalıklarında da önemli tanı kolaylıkları getirmiştir. Özellikle 1980'li yıllardan başlayarak çok sık kullanılır olmuştur.

Normal Parotis bezi fazlaca yağ ve tükrük salgısı içerdiğinden kas dokusundan daha düşük yoğunluktadır. Tümörler ise bezden daha yüksek yoğunlukta olduklarından bu yoğunluk farkı nedeniyle BT ile kolayca ayırdedilebilirler. Ayrıca intravenoz kontrast madde verilerek bu dansite farkları daha net olarak değerlendirilebilir. Özellikle yüksek rezolusyonlu cihazlar ile bu ayırım daha da yükselmektedir.

Parotis bezi yapılan kesitlerle ve bu kesitlerin inceliği ile orantılı olarak) aksiyel, semiaksiyel ve koronal düzlemlerde incelenir. Aksiyel-transvers kesitlerle mandibula köşesinden kafa kaidesine kadar görüntülenebilir. Yine derin lob ile parafaringeal bölge arasındaki yoğunluk farkı bu yöntemle ayırıcı tanıya olanak vermektedir. Kontrast madde uygulaması ile vasküler yapıların kontrastlanması artacağı için önemli vasküler yapılarla ilişkisi gösterilebilir. Bölgedeki en önemli anatomik oluşum olan Fasial sinir ise her ne kadar BT ile gösterilemezse de bez içindeki seyri göz önüne alınarak kitlelerin fasial sinirle ilişkisi değerlendirilebilir.

BT'de kitlelerin değerlendirilmesinde kitlenin dansitesi, kontrastlanma özelliği, kenar düzeni, sınırları, lokalizasyonu, fasial sinirle ilişkisi ve çevre yapılara infiltrasyonu gösterilebilir. Uygulanımı çok kolay ve invaziv olmayan bu yöntemin dezavantajı olarak teknik donanım gerektirmesi, duktal, bakteriyel ve immünolojik patolojilerde yetersiz kalabilmesi gösterilmekte isede yapılan çalışmalarda yüksek oranlı doğru tanılar bildirilmektedir.

BT uygulamalarında hasta masaya sırtüstü yatırılır. Taramalar genellikle orbitomeatal hatta paralel aksiyel düzlemde yapılır. Dişlerdeki metal parçalarının artefaktlarından kurtulmak için "Gantry" açısı kaudal ve kranial yönde gerektiğince açılandırılarak semiaksiyel düzlemde taranır. Taramaya Parotis bezinin alt kenarından başlanıp, bezler ve varsa kitleler tümüyle görüntülenir. İncelemeler de cihazın rezolusyon gücüne ve gelişmişliğine göre kesit kalınlığı, masa ilerlemesi, tarama zamanı uygulanır. Hastalara ayrıca ayırımı kuvvetlendirmek için ön kol yeninden 80-100 cc bolus şeklinde kontrast madde enjekte edilir ve hemen taramaya başlanır.

BT görüntüleri değerlendirilirken :

— Bezlerin büyüklüğü,
— sınırları,
— parenkim yapıları,
— kontrastlanma özellikleri ve
— kitle varlığı, Kitle saptanan olgularda
— kitlenin bez içi-bez dışı ayırımı,
— bezin lokalizasyonu,
— fasial sinir ile ilişkisi,
— kenar düzeni,
— kontrastlanma karakteri ve
— çevre dokulara infiltrasyonu
değerlendirilerek tanı sorularımıza yanıtlar arandı.

Bu yöntem lokalizasyonları net değerlendirebilmesi ve çevre yapıya infiltrasyonları ayırdedebilmeleri nedeniyle tedavi planlamamıza çok yararlı olmuştur. Lokalizasyonları net olarak verebilirken, malignitelerde de preoperatif tanı koydurabilen yöntem olmuştur. Ancak bu yöntemle de spesifik kitle enfeksiyonları (Toksoplazmozis, Aktinomikoz, Tbc. LAP) neoplazik kitle olarak değerlendirmiştir. Ancak enflamatuar olaylarda net sonuçlar vermiştir.

Bilgisayarlı Tomografi parotis bezi hastalıklarında öncelikle kitlelerin saptanması, özelliklerinin ve yayılımlarınm belirlenmesi amacıyla uygulanır. En önemli özelliği yumuşak doku yoğunluklarındaki küçük farklılıkları gösterebilmesidir. Parotis bezi hastalıklarının incelenmesinde bezin fazla miktarda yağ içermesinden dolayı, İntravenoz kontrast madde enjeksiyonuyla bu yoğunluk yükseltilir.

Parotis kitleleri **kontrast maddesiz** olarakta incelenebilir. Kontrast madde enjeksiyonundan sonra ise parotis parenkimi çok az konstrastlandığı için kolay ve net görüntülenebilirler. Bu konuda yapılan bir çalışmada BT'de

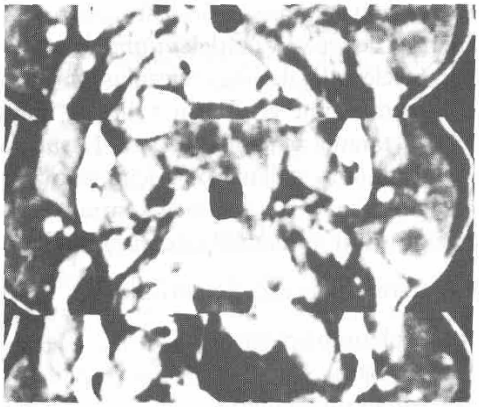

Resim 41: Bilgisayarlı Tomografide birkaç kesitin yanyana görünümü kitlenin santralindeki dansite farkı Warthin tümörü olabileceği şeklinde yorumlandı ve Olgunun patolojik degerlendirimi de Warthin tümörü şeklindeydi.

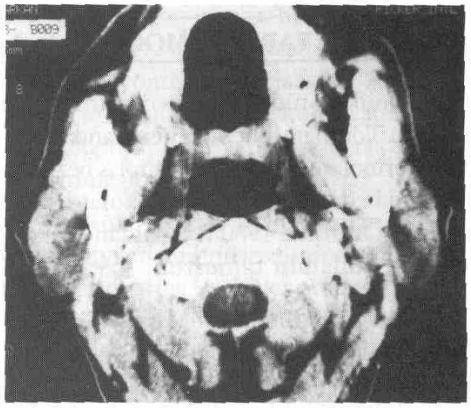

Resim 42: Solda parotis kuyruğu lokalizasyonundaki kitle BT ile saptandı ve olgunun histopatolojisi de Warthin tümörüydü.

Resim 43: Sağ parotiste derin lob lokalizasyonunda birbirine bitişik iki kitle BT'de benign neoplazi şeklinde değerlendirildi. Olgunun histopatolojisi ise Tüberküloz lenfadenopatisi olarak saptandı.

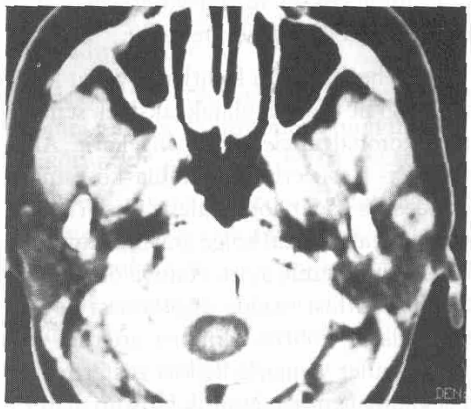

Resim 44: Sol parotis yüzeyel lobdaki kitle BT'de düzgün kenarlı ve çevre infiltrasyonu olmayan benign neoplazi olarak yorumlanırken olgunun histopatolojisi İntraglandüler toksoplazmozis lenfadenopatisi olarak bulundu. (Prof. Dr. M. Akıner'in arşivinden)

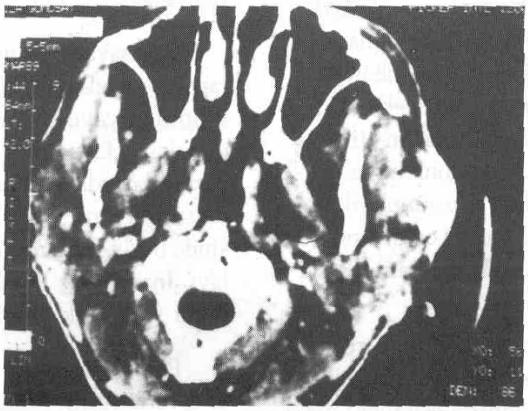

Resim 45: Sol parotisteki kitlenin BT yorumu yüzeyel lobda enflamasyon şeklindeydi. Operasyon sonucu Aktinomikozis olarak belirlendi.

intravenöz kontrast madde kullanımı doğru tanıyı %92'den %97'ye çıkarmıştır.

Kliniğimizin bir olgusunda mandibulanın yol açtığı artefakt ve kitledeki yetersiz opaklaşma istenen kalitede görüntüyü veremediyse de aynı olguya uygulanan diğer tetkiklerin ışığında yapılan ikinci değerlendirmede kitle kapsüler opaklaşma sayesinde tanınmıştır.

BT kitlenin beziçi/bezdışı ayırımını, kesin lokalizasyonunu, sınırlarını ve çevre dokulara invazyonunu tam olarak gösterebilmektedir. Tomografinin yüksek duyarlılığı özellikle derin lob ve parafaringeal tümörlerin ayırımında ve fasial sinir/tümör ilişkisini belirlemede önemlidir.

Rabinov derin lob ile tümör arasında transparan bir düzlemin varlığının beziçi/bezdışı ayırımında belirleyici olduğunu belirtir. Sun ve arkadaşları da derin lobi tümörlerde stilo id projesin arka-içte, parafaringeal tümörlerde ise dışta yer almasının belirterek ayırımda önemini vurgulamaktadırlar.

Fasial sinirle tümör arasındaki ilişki cerrahi planlamada çok önemli bir noktadır, ancak henüz BT görüntülemede fasial sinir net olarak ortaya konulamamaktadır, Hemen tüm Radyologlar diğer anatomik oluşumlara dayanarak yerinin kestirilebileceğini belirtmektedirler.

Rabinov da bu görüşe katılmakla birlikte tümörlerin bazı durumlarda basıya uğratarak fasial siniri daha farklı yerlere itebileceğini ve cerrahın buna çok dikkat etmesi gereğini belirtir. Conn ise fasial sinir için belirleyici anatomik yapıların lokalizasyonlarının her kesitte değiştiğini ve bu nedenle görüntülemenin güç olduğunu ancak sinirin bez içi parçasının mandibula koluna göre olan konumuyla değerlendirme yapılabileceğini belirtir.

Çalışmamızda BT kitlelerin lokalizasyonunda tam başarı sağlamıştır. Tümörün yapısını belirlemede spesifik kriterler saptanarak tümörün niteliği hatta histopatolojisi değerlendirmeye çalışılmıştır.

Malign/benign ayırımında en önemli kriterler kapsül varlığı, sınırlanma özelliği ve kenar yapısıdır. Çalışmamızda da bu yönde bulgular elde edilmiştir. İki malign olguda da tümör sınırlarının bir bölümde belirsizleştiği ve sternokleidomastoid kasla arasındaki yağ düzleminin kaybı tanıya gitmemizi kolaylaştırmıştır.

Ancak erken veya düşük grade'li malignitelerde görülebilen keskin sınır ve bazı benign tümörlerde kapsüllerin tam olmaması gibi genelleme dışı durumlar nedeniyle malign benign ayırımı her zaman aynı başarı ile yapılamaz.

Swartz'da duktal yapı görüntülenmesi ve otoimmün hastalıklarda BT'nin yetersiz kalabileceğini ve başka tetkiklere gerek olabileceğini bildirmektedir.

Enflamatuar patolojilerde bezin içinde yumuşak doku dansitesinde kitleler bulunabilir. Bunların kenar yapıları, kontrastlanmaları neoplazilerle karışabilmekte ve yanıltıcı olabilmektedir. Bunların spesifik dansite gösterememeleri karışmalara yolaçmaktadır. Hatta malign patolojilerle bile karışabildiği gösterilmiştir.

Çalışmamızda ise kliniğin de yardımı ile enflamatuar patolojilerde tanı sorunu fazla olmamasına karşın; spesifik enfeksiyonlu kitlelerde tanı benign neoplazi olarak verilmiştir.

BİLGİSAYARLI TOMOGRAFİNİN AVANTAJLARI
— Net ve güvenilir sonuç vermesi.
— Radyasyon dozunun düşüklüğü.
— İnvaziv ve travmatik olmayışı.
— Kontrast madde gerektirmeyebilmesi
— Görüntünün kalitesi.

BİLGİSAYARLI TOMOGRAFİNİN DEZAVANTAJLARI
* Teknik donanım gerektirmesi.
* Duktal ve Bakteriyolojik, İmmunolojik patolojilerde yanılabilirliği.
* Ekonomik yükü.

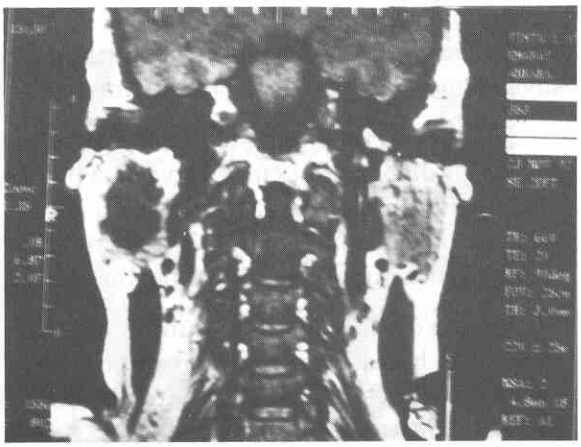

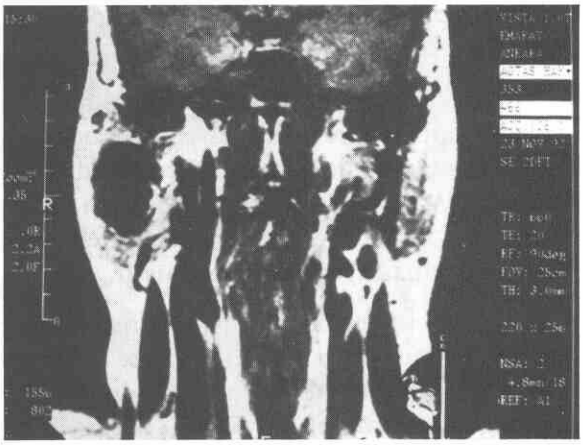

Resim 46-47: Sağ parotis kitlesinin Manyetik Rezonanas görünümü. T1 ağırlıklı aksiyal kesitlerde dansite farkı net olarak gözlenmektedir. (Pleomorfik adenom)

Resim 48: Yüzeyel olan bu kesitle de kitle sağ parotis yüzeyel lobunda ve oldukça düzgün kenarlı olarak gözlenmektedir.

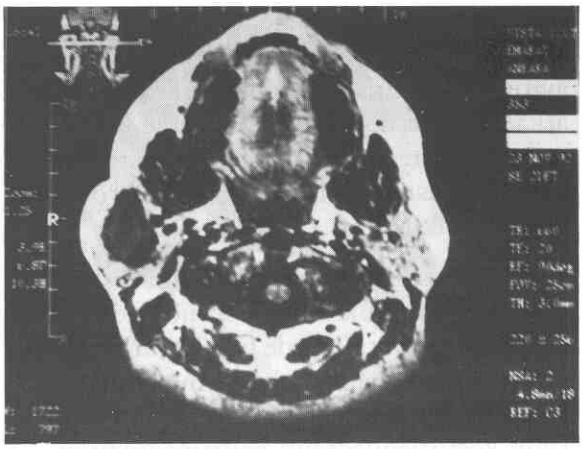

Resim 49: Olgunun T1 Sagittal görünümü.

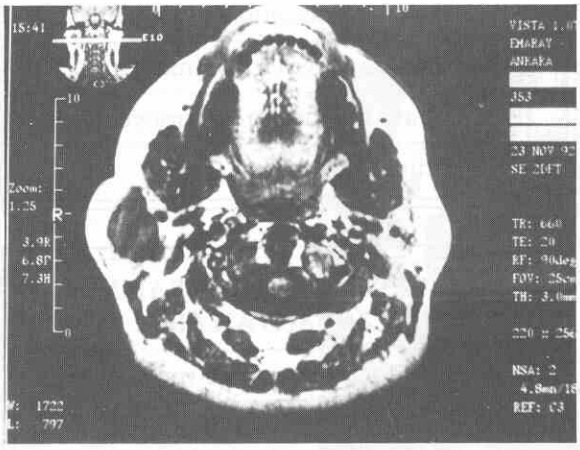

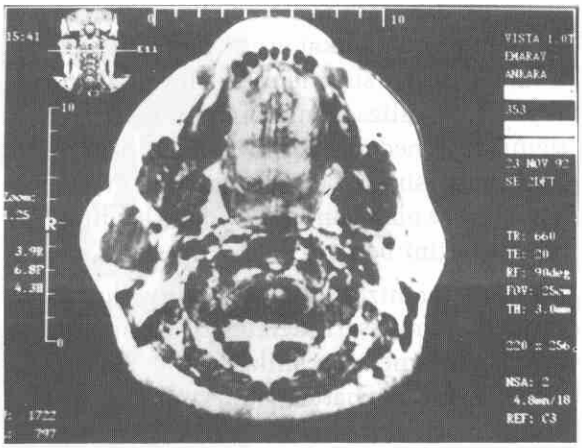

Resim 50-51: Sağ parotisteki kitlenin Manyetik Rezonansında T1 sagittal kesitlerde homojen hipointens görünümü. Kitle sağ parotis yüzeyel lobunda ve çevreden sınırları net sayılacak bir şekilde ayrılabiliyor. (Pleomorfik adenom)

Rabinov BT'nin tanı değeri olarak kitlelerde %100, enflamasyonlarda ise %75 iken klinik ve laboratuar yardımı ile %90 olarak vermektedir. Casselmann BT'yi 22 parotis neoplazmı olgusunda % 100 oranında tanı koydurucu olarak bulmuştur.

Berg ve arkadaşları ise iğne aspirasyon biopsisi ile BT bulgularım karşılaştırdıkları çalışmalarında BT'ye ancak:

* aspirasyon biopsisi malign olarak sonuçlanırsa,
* Warthin tümörlerinde,
* derin lobi tutulumu düşünülürse,
* fikse ve
*fasial paralizi yapmış kitle varsa gerek duyulabileceğini çünkü aspirasyon biopsisiyle benign lezyonlara %93, malignlere %83 oranında tanı koyabildiklerini bildirmişlerdir.

Schaefer ve arkadaşları Manyetik Rezonans ile BT'yi karşılaştırdıkları 12 parotis olgusunda tanı özelliği olarak birbirine benzediklerini ancak uygulama kolaylığı ve artefaktsızlık açısından Manyetik Rezonansın daha üstün olduğunu belirtmişlerdir. Bryne ve arkadaşlarının çalışmasında ise tanı oranı 110 olguda %97 olarak verilmiştir.

		Olgu	Yararlılık %
Rabinov	1984	20	95
Stacey	1985	6	100
Casselman	1987	22	100
Whyte	1987	18	100
Swartz	1987	65	100
Mandelblatt	1977	20	70
Rice	1987		100
Yu	1989	108	80.5
Bryne	1989	110	97
Pumar	1991	31	100
Rinast	1991	35	81

Kliniğimizde yapılmış bir çalışmada da Cuhruk BT'nin tanı değerini %97 olarak vermiştir.

Kliniğimizde postoperatif olarak histopatolojisi ile karşılaştırma yapabildiğimiz 85 Bilgisayarlı Tomografik uygulamada da doğru tanı oranı (malign-benign sensitivitesi) %94.1 olarak bulunmuştur. Yanlış negatif olgumuz %2.4 yanlış pozitif olgumuz ise 3.5 oranındaydı.

6 — ANJİOGRAFİ

A — KONVANSİYONEL ANJİOGRAFİ

Vasküler yapıların veya vasküler yapılara etkilerin damar yapısı içerisine özel kateterler yardımı ile girilip kontrast madde verilerek görüntülenmesi esasına dayanır. Vaskülarize parotis kitleleri veya vasküler yapılara invazyon yapmış patolojilerin görüntülenmesi sağlanır. Ancak karotis veya femoral arter yolu ile uygulanması yöntemin invazif bir yöntem olmasını getirir. Bu nedenle uygulanımı kısıtlıdır.

B — DİJİTAL SUBTRAKSİYON ARTERİOGRAFİ

Damar yapılarının görüntülenmesinde kullanılan Dijital Subtraksiyon yönteminin ana özelliği görüntüde olması istenmeyen yapıların silinmesi, çıkarılması, yok edilmesidir. Dinamik vasküler görüntüleme yöntemidir. Normalde, baş boyun bölgesindeki yumuşak dokuların görüntülenmesi; hava içeren bölüm ve kemiklerin varlığı nedeniyle güçleşmektedir. Konvansiyonel arteriografide bu nedenle optimum görüntüleme sağlanamamaktadır. Bu nedenle süperpoze olabilecek yapıların görüntüden atılması, çıkarılması Dijital Subtraksiyon yöntemiyle uygulanmaktadır.

Vasküler sistemin bilgisayar yardımı ile önce boş iken görüntülenmesi ve damar radyoopak madde ile doldurulduktan sonra başlangıçtaki görüntü referans alınarak istenmeyen görüntülerin çıkarılması esasına dayanan bu teknikte yine anjiografideki gibi artere girilip kontrast madde enjekte edilmesi gerekir.

Bu yöntemin avantajı radyasyon dozunun düşük oluşu, daha az miktar ve konsantrasyonda radyoopak madde kullanımı, görüntünün kalite ve tanının güvenilirliği olarak söylenebi-

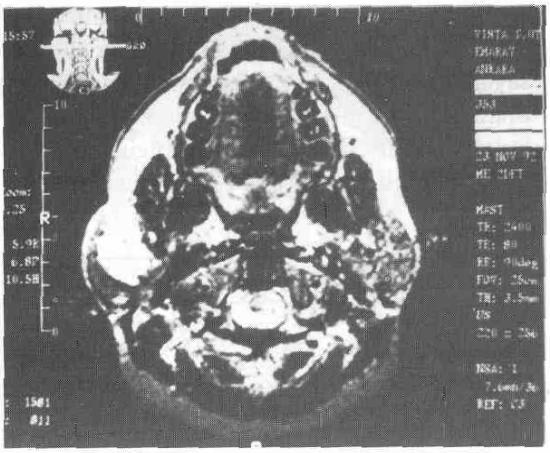

Resim 52-53: Aynı olgunun bu kesitlerinde ise parotisin medial inferior lokalizasyonundaki lenf nodları gözlenmektedir.

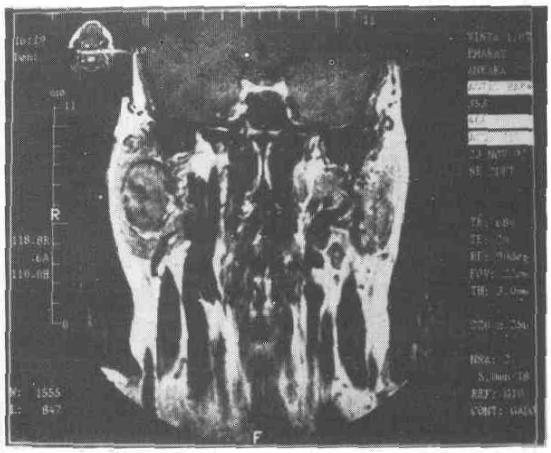

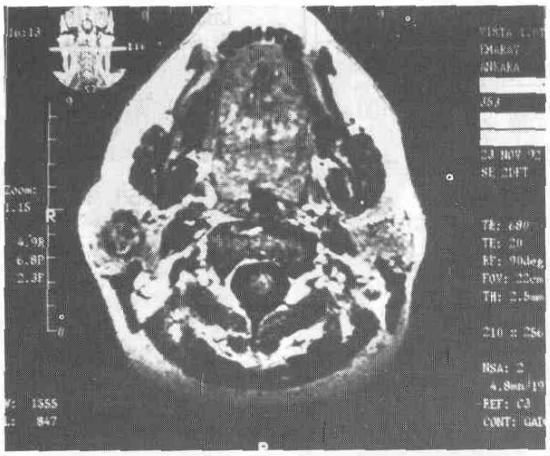

Resim 54-55-56: Olguya intravenöz kontrast madde (Gadolinyum) verildikten sonra yapılan aksiyel ve koronal kesitlerinde belirgin dansite farkı göze çarpmakta ve kontrast madde tutulumu gözlenmektedir. Maliğniteden kuşkulanılan olgunun histopatolojisi Pleomorfik adenomdur.

lirken; teknik güçlük ve uygulama güçlüğü de dezavantajı olarak sayılabilir.

Bizde az sayıda (2 olgu) uyguladığımız için sayısal sonuç veremiyoruz.

7 — MANYETİK REZONANS GÖRÜNTÜLEME

Radyodiagnostiğin vardığı zirve Manyetik Rezonans görüntülemedir. Yumuşak dokuların görüntülenmesi mükemmele ulaşmaktadır. Teknik, esasta güçlü bir manyetik alanda protonların radyofrekans dalgalarını absorbe edebilme yeteneklerine dayanmaktadır. Yumuşak dokulardaki yüksek yoğunluk açık tonda gri gölge, düşük yoğunluk daha koyu şekilde gri gölge oluşturmaktadır. Gri tonlardaki bu değişiklikler doku konsantrasyonuna bağlı olarak farklı komponentleri göstermektedir. Bu yoğunluğu etkileyen faktörler:

— protonun radyofrekans uyanda enerjiyi absorbe etmesi,

— absorbe enerji ile etkileşerek birleşmeleri ve,

— görüntü hacmindeki proton sayısıdır. Bunlar dokunun manyetik parametreleridir ve doku kompozisyonu değişmedikçe değiştirilemezler. Bu durum aynı anatomik düzeyde farklı doku kontrastı ile farklı görüntülemeyi mümkün kılar.

Yumuşak doku ayırımı en üst düzeyde olan bu yeni teknikle Parotis kitlelerinde ilk sonuçlara göre mükemmel oranda tanı konulabilmektedir. Ayrıca nıultiplanar oluşu nedeniyle hastayı yada cihazı hareket ettirmeden görüntüleme yapar.

MANYETİK REZONANS GÖRÜNTÜLEMENİN AVANTAJLARI
— Kusursuz yumuşak doku ayrımı sağlaması.
— Multiplanar oluşu nedeniyle kolay uygulanması.
— Tek başına tanı olanağı sağlanması.
— Kaliteli ve net görüntü vermesi.

MANYETİK REZONANS GÖRÜNTÜLEMENİN DEZAVANTAJLARI
* Yüksek ekonomik yükü.
* Uzun zaman gerektirmesi
* Koopere olamayanlarda, kalp pili olanlarda, koklear implantı olanlarda, intrakranial metal klipsi olanlarda kullanılamaması.
* Kemiği direkt olarak görüntüleyememesi.

Ancak kemiği direkt görüntüleyememesi yanında uzun zaman gerektirmesi yönünden koopere olamayanlarda, kalp pili olanlarda, koklear implantlılarda ve intrkranial metal klipsi olanlarda kontrendike olması gibi dezavantajları da bulunmaktadır.

Yumuşak dokunun ayrımını en optimum şekilde yapan bu yeni teknikle alınan ilk sonuçlar çok olumludur. Ancak şurasında bir gerçektir ki bazı dezavantajları ve özellikle ekonomik yükü de rutin uygulamada sık kullanımı engellemektedir.

		Olgu	Yararlılık %
Lenarz	1986	35	100
Castelman	1987	22	100
Rice	1987		100
Mandelblatt	1987	20	100
Gademann	1988	13	100
Smith	1988	103	100
D'Alimante	1989	22	100
Swartz	1989	34	100
Bryne	1989	10	100
Nitsche	1991	21	100
Vogl	1991	17	100
Gravers	1993	36	100

— Bizde az sayıda olguya uyguladığımız için tanıya katkı için sayısal sonuç veremiyoruz.

Resim 57: Sağ parotiste derin lob lokalizasyonundaki kitlenin intrakanaliküler kontrast madde uygulandıktan sonraki görünümü. Sialo Bilgisayarlı tomografide normal parotis dokusunun kontrastlanmasına karşın kitlede herhangi kontrast birikimi olmamıştır. Olgunun histopatolojisi Pleomorfik Adenom olarak belirlenmiştir.

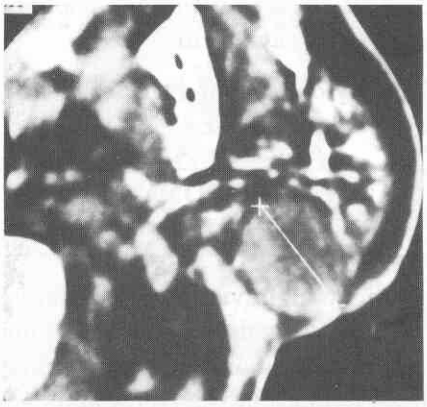

Resim 58: Sol parotis kuyruğundaki kitlenin SBT görünümü. Kitlenin histopatolojisi Warthin tümörü olarak bulunmuştur.

Resim 59: Sol parotiste başka bir Warthin tümörü olgusu. Kontrastlanmama bu olguda da belirgindi.

Resim 60: Sağ parotiste bir septa ile ayrılan iki ayrı kitlenin SBT ile görünümü. Bu kitlenin histopatolojisi tbc LAP olarak bulundu.

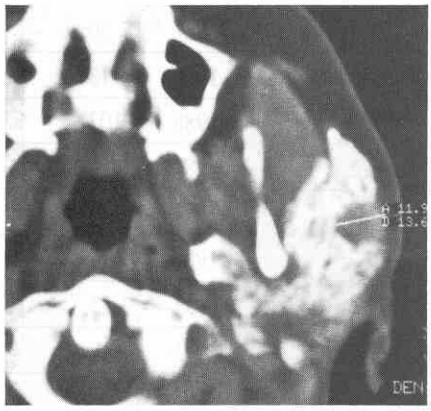

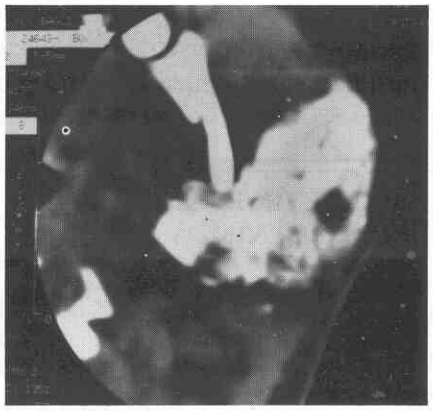

Resim 61-62: Sağ parotis yüzeyel lobda sınırları düzgünce sayılacak şekilde çevreden ayırdedilebilecek kitle SBT'de dolma defekti nedeniyle lenfadenopati olarak değerlendirildi ve histopatolojik sonuç İntraglandüler toksoplazmozis lenfadenopatisi şeklindeydi. (Prof. Dr. M. Akıner'in arşivinden)

8 — KOMBİNE GÖRÜNTÜLEME YÖNTEMLERİ

Uygulanan tıbbi görüntüleme yöntemlerinin tek başlarına yetersiz oluşları birbirini tamamlayan kombine yöntemleri doğurmuştur. Böylece birbirlerinin dezavantajları ortadan kaldırılmaya çalışılmıştır. Ancak bu başlık altında yalnızca tıbbi görüntüleme yöntemlerinin kombinasyonu söz konusudur. Örneğin Ultrasonografi eşliğinde İğne aspirasyonu, veya BT rehberliğinde İİAB gibi birlikte uygulamalardan söz edilmeyecektir.

8 — A : SİYALO-BİLGİSAYARLI TOMOGRAFİ

Parotis bezinin görüntülenmesinde Bilgisayarlı Tomografinin kullanılmaya başladığı ilk yıllarda Siyalografi ile kombine olarak uygulanmasının daha yararlı olacağı öne sürülmüştür. Daha sonraki yıllarda ise kontrast maddenin bez yapısını gizlediği ve önemli bir üstünlük sağlamadığı, yeni jenerasyon yüksek nitelikli Bilgisayarlı Tomografi cihazlarının üretilmesiyle ancak nadir durumlarda (zayıf sınırlı ve küçük izodens tümörler veya şüpheli olgular) **Siyalo Bilgisayarlı** Tomografi'ye gerek duyulabileceği ileri sürülmüştür.

Bilgisayarlı Tomografiye ek olarak Siyalografi uygulanıp Siyalografi-Tomografi kombinasyonu yapılmaktadır. Bu teknikte de Stenon kanal ağzından yağda veya suda eriyen kontrast madde enjekte edilir. Kontrast madde tarama boyunca verilebileceği gibi katater sürekli kanalda bırakılarak gerekli durumlarda enjeksiyonun yinelenmesi ile de yapılabilir. Bu teknikle yapılan yorumlamalarda BT için kullanılan parametreler kullanılır. Yöntemin katkıları konusunda görüşler farklıdır. Bir kısım araştırmacı özellikle BT uygulaması sonrası ek bir katkı sağlamayacağını savunurlar. Ancak BT ile görüntü sağlanamayan bazı parenkinıal patolojilerde yararlı olduğu gösterilmiştir. BT'de izodens olan, sınırları tam belirlenemeyen ve lokalizasyonunda kuşku duyulan olgularda SBT'nin yararlı olacağı ileri sürülmektedir.

Siyalo Bilgisayarlı Tomografik incelemelerde düşük konsantrasyonlu suda eriyen kontrast maddeler çabuk atılımı ve boşalımı nedeniyle kullanılır. Bu incelemede kıyaslama isteniyorsa her iki bezin kanalına kateter yerleştirilir. Erken atılım durumunda yeniden radyoopak madde verebilmek için kanalda bırakılır. Yaklaşık 2-2,5 cc suda eriyen düşük konsantrasyonlu (%140 mg) non-iyonik kontrast madde hastanın ağrı duyusu göz önüne alınarak enjekte edilir. Daha sonra görüntüler uygun pencere genişliği ve düzeyinde filme aktarılır.

Bu SBT görüntüleri değerlendirilirken:

— bezlerin büyüklüğü,
— sınırları,
— parenkim yapıları,
— kontrastlanma özellikleri ve
— kitle varlığı araştırılır. Kitle saptanan olgularda
— kitlenin bez içi-bez dışı ayırımı,
— bezin lokalizasyonu,
— fasial sinir ile ilişkisi,
— kenar düzeni,
— kontrastlanma karakteri ve
— çevre dokulara infiltrasyonu değerlen dirilir.

SBT incelemelerde ayrıca:

— kanalların çapları,
— dağılımı,
— bezlerin büyüklükleri ve
— konumlan gözlenir. Kitle varsa kitleye ait.:
— dolma defekti,
— kanallarda itilme,
— yaylanma,
— destrüksiyon,
— amputasyon ve
— ekstravazasyon olup olmadığı değerlendirilerek tanı sorularımıza yanıtlar aranır.

Yapılmış çalışmalarda SBT'nin tek başına ve özellikle ekstraglandüler olgularda tanı koyduramayacağı ve yetersiz kalacağı öne sürülmektedir.

SBT'de bazı yazarlar yağda eriyen, bazıları da suda eriyen maddeleri kullanmayı önermektedirler. Ancak son yıllarda yağda eriyen ve yüksek konsantrasyonlu suda eriyen kontrast maddelerin artefakta yol açtığı ve bunun değerlendirme güçlüğü yarattığı konusunda fikir birliğine doğru gidilmiştir.

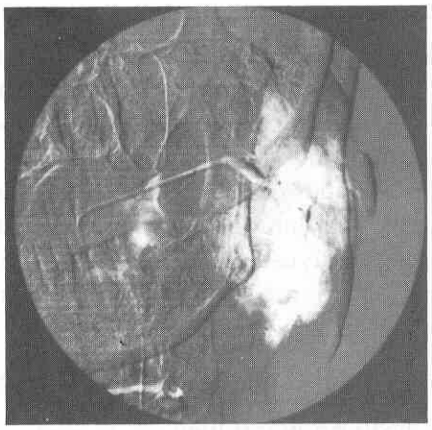

Resim 63: Sol parotis kitlesinin Dijital subtraksiyon Siyalografi görünümü. Kitlenin patolojisi Warthin tümörü şeklinde idi.

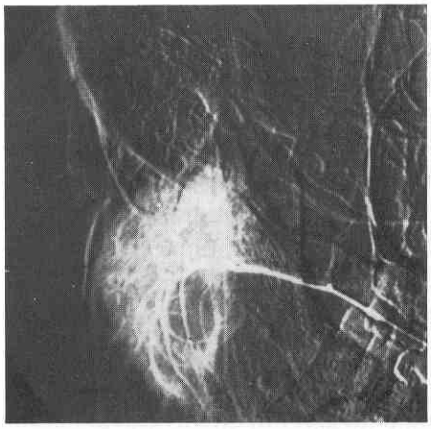

Resim 64: Sağ parotis lokalizasyonlu kitlenin DSS görünümü ve buradaki kontrastlanmayan bölge. Olgu tbc. LAP olarak sonuçlanmıştır.

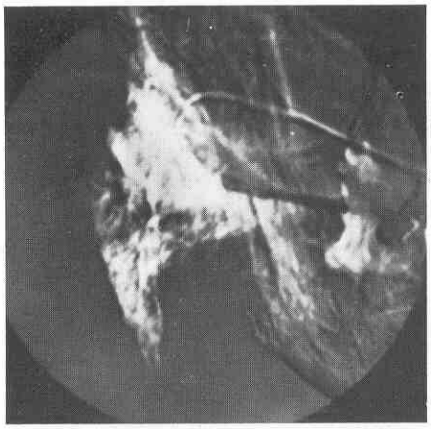

Resim 65: Sağ parotis kitlesinin DSS görünümü. Yüzeyel lob alt arka bölümdeki kontrastlanmayan bölge kitleye aittir. (Pleomorfik adenom)

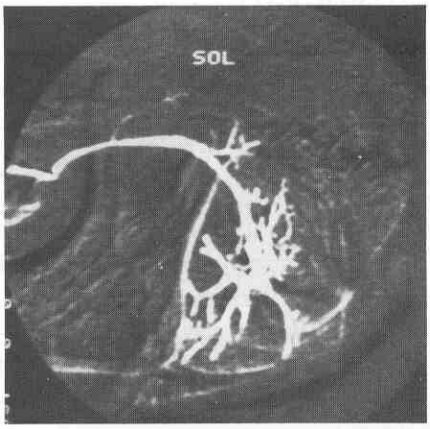

Resim 66: Sol parotis kitlesinin DSS görünümü. Yüzeyel lob alt-arka bölümde kontrastlanmayan bölüm pleomorfik adenom kitlesidir.

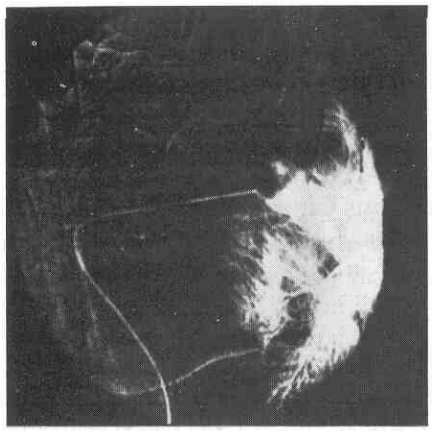

Resim 67: Sağ parotise uygulanan DSS'de kontrastlanmayan bölgeler. (parotiste Nörofibromatozis)

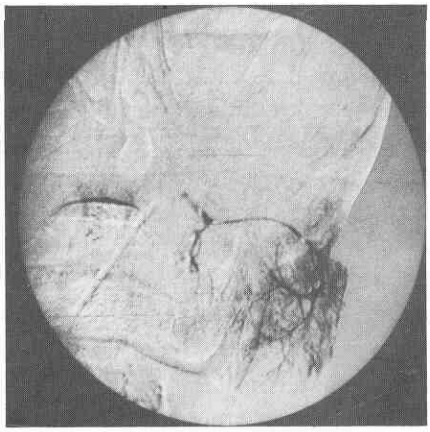

Resim 68: Yüzeyel lobda dolma defekti gözlenen olgumuz ve Toksoplazmazis olarak sonuçlanan bu olgunun DSS görünümü. (Prof. Dr. M. Akıner'in arşivinden)

SBT yapılan olgularda kitle ve tümörler kontrast madde ile dolu kanallarda itilme, yaylanma ve dolma defekti yapan yumuşak dokular olarak gözlenir.

SİYALO BİLGİSAYARLI TOMOGRAFİNİN AVANTAJLARI
— Duktal patolojilerin tanınmasında.
— BT'de izodens, sınırları belirsiz kitlelerin ayırıcı tanısında.

SİYALO BİLGİSAYARLI TOMOGRAFİNİN DEZAVANTAJLARI
* Teknik güçlük taşıması.
* Travmatik oluşu.
* Ekstraglandüler patolojilerde yanılabilirliği.
* Ekonomik yükü.

Çalışmamızda beziçi/bezdışı belirlemesinde SBT; BT'ye ek bir üstünlük sağlamamış, ancak tümörün yapısını belirlemede BT, SBT'ye göre daha değerli bulunmuştur. İki olgumuzda SBT BT'ye ek olarak şüpheli, ve bezle izodens kitleyi değerlendirmemize fırsat vermiştir. Ancak ekstraglandüler olguda ise tanı koydurucu olmamıştır.

Mirich ve arkadaşları Manyetik Rezonans ile BT'yi karşılaştırdıkları olgulardan birinde BT'ye ek olarak parenkimal ve duktal yapı görüntülenmesine katkı için SBT'ye gerek görmüşlerdir. Lloyd ise bezin morfolojisi için kombine kullanımı önermektedir. İko'da SBT'nin enflamatuar olaylarda ve kitlelerde, parenkimal yapı ve fasial sinirle ilişkinin gerekli olduğu durumlarda ve kanal fistüllerinde uygulanması gereğini belirtmiştir.

Evers ekstraglandüler yapılarda yanılma olabileceğini belirttiği çalışmasında SBT'nin doğru tam oranını %93 olarak vermektedir. Hansson ise bu yöntemin fizik muayene ve iğne biopsisinden daha değerli olduğunu ve kullanılması gereğini belirtmiştir. İsaza'da US ve BT ile tanı konulamayan olgularda yararlı olabileceğini vurgulamaktadır.

		Olgu	Yararlılık %
Evers	1985	41	93
Pfeiffer	1987	36	100
Smith	1987	17	82
Bryne	1989	25	97

Çalışmamızda SBT'nin tanı doğruluk oranı 33 olguda %90.9 olarak bulunmuştur. Bu yöntemle de yanlış negatif oranımız %3 ve yanlış pozitif oranımız %6.1 idi.

8 — B : DİJİTAL SUBTRAKSİYON SİYALOGRAFİ

Normalde baş boyun bölgesindeki yumuşak dokuların görüntülenmesi hava içeren bölüm ve kemik yapılar nedeniyle güçleşmektedir. Bu nedenle konvansiyonel siyalografide optimal görüntü sağlanamamaktadır. Damarsal yapıların görüntülenmesinde kullanılan Dijital Subtraksiyon yönteminin ana özelliği görüntüde olması istenmeyen yapıların çıkarılması silinmesidir. Yöntemin bu özelliğinden yararlanılarak tükrük bezi kanalı, gözyaşı kanalı gibi kanaliküler yapılarda da kullanılabileceği Öne sürülerek deneme çalışmaları yapılmıştır.

Duktal sistemin bilgisayar yardımı ile önce boş iken görüntülenmesi ve sonra kanal radyoopak madde ile doldurulduktan sonra başlangıç görüntü referans alınarak istenmeyen görüntülerin çıkarılması esasına dayanır. Bu yöntemde de bez ana kanalına girilip kontrast madde enjekte edilir. Dinamik vasküler bir görüntüleme yöntemidir.

Dünyada henüz 1985 ve 1987 yıllarında yapılmış sadece iki çalışma varken bizde 1987 yılı

sonunda bu yöntemi AÜTF Radyodiagnostik Anabilim dalı işbirliği ile uygulamaya koyduk. 1989'daki Ulusal kongrede ilk sonuçları açıkladık. Bu arada son iki yıldır özellikle Avrupa'da yapılan çalışmalar yayınlanmaya başlamıştır.

Dijital Subtraksiyon Siyalografik incelemelerimiz; DSA aygıtında yapıldı. Görüntüler saniyede bir imaj hızıyla 6 inçlik alan kullanılarak kaydedildi. Sırtüstü yatan hastada Stenon kanal ağzı bulunup, genişliğine göre geçilen Rabinov veya Manashil siyalografi kateteri sokularak kanala yerleştirildi. Katatere düşük konsantrasyonlu (%140 mg) suda erir noniyonik kontrast madde ile dolu 5 cc'lik bir enjektör takıldı. Anjiografi incelemelerinde olduğu gibi ekranda kanalların dolması gözlenerek çekim yapıldı. Kontrast madde enjekte edildi. Erişkinde ortalama 2-2,5 cc kontrast madde kullanıldı. İncelenen bez hasta sırt üstü yatar pozisyonda ve başı bu bezin ters yönüne 15-20 derece çevrilerek görüntüler çıkarmalı ve çıkarmasız olarak filme aktarıldı. Bu incelemede:

— bezin büyüklüğü,
— kanalların çapları ve düzeni gözden geçirildi.
— yer kaplayan lezyon varlığı,
— kanallarda itilme,
— yer değiştirme,
— yapı bozukluğu,
— amputasyon ve
— kontrast madde ekstravazsyonu araştırıldı.
— kitlenin yerleşimi,
— boyutları ve davranışı saptanarak yine tanı sorularımıza yanıt arandı.

Bu yöntemin avantajı radyasyon dozunun düşük oluşu, daha az miktar ve konsantrasyonda radyoopak madde kullanımı, siyalografiye bağlı sialadenit riskinin azlığı, görüntünün kalite ve tanının güvenilirliği olarak söylenebilirken, teknik güçlük ve uygulama güçlüğü de dezavantajı olarak sayılabilir.

Bu yöntemle kitlelerin ayırıcı tanısına daha kolay varılabilirken, lokalizasyon ve malign-benign ayırımında yanlış değerlendirmeler saptanmıştır.

Dijital Subtraksiyon Siyalografi, (D.S.S.) üzerinde çok az çalışma yapmış bir yöntemdir. Dijital vasküler görüntüleme cihazlarında uygulanan bu çıkarmalı siyalografi; konvansiyonel siyalografide karşılaşılan sinüslerdeki hava, kemikler arasındaki yüksek kontrastlanma ve süperpoze olma gibi dezavantajları ortadan kaldırarak daha net ve ayrıntılı görüntüler sağlamaktadır. Uygulanan kontrast madde ve radyasyon dozunun az olması gibi avantajların yanında tanı açısından da konvansiyonel siyalografiye üstün bulunmuştur.

DİJİTAL SUBTRAKSİYON SİYALOGRAFİ AVANTAJLARI
— Süperpoze olabilecek yapıların, görüntülerinin çıkarılabilmesi.
— Radyasyon dozunun düşüklüğü.
— Siyalografiye göre daha az ve düşük konsantrasyonda opak madde kullanılması.
— Siyalografiye bağlı siyaladenit olasılığının azlığı.
— Görüntünün kalitesi.
— Tanıda yanılgı azlığı.
— Dinamik bir yöntem oluşu.

DİJİTAL SUBTRAKSİYON SİYALOGRAFİNİN DEZAVANTAJLARI
* Teknik güçlük gerektirmesi
* Özel manipülasyon gereği
* Travmatik oluşu
* Ekonomik yükü.

Ancak herne kadar kitleyi belirlemede yararlı olmuşsa da kitlenin yapısını belirlemede ve malign/benign ayırımında diğer tetkiklere ek bir bilgi sağlamamaktadır. Bezdışı kitlelerde de bası azsa yetersiz kalmaktadır.

Ginelin ve arkadaşları 31 olguluk çalışmalarında 22 olguda bu tekniğin konvansiyonel siyalografiye üstün olduğunu göstermişlerdir. Lightfood'da 8 olgusu nedeniyle bu yöntemin duktal sistem görüntülemesinde konvansiyonel yöntemlere seçenek olabileceğini belirtmektedir.

		Olgu	Yararlılık %
Gmelin	1985	31	68
Lightfood	1987	8	72
Rinast	1990	35	94
Hohmann	1991	91	84
Braunschweig	1991	45	100

Yaptığımız çalışmada gözlemledik ki D.S.S.'nin avantajlı olduğu kadar dezavantajlı yanları da mevcuttur. Özellikle enflamasyonlarda değerli sonuçlar aldık ve DSS ile 37 olguda %89.2 oranında tanı doğruluğu elde ettik. Yanlış negatif olgularımız %2.7 ve yanlış pozitif olgularımız ise %8.1 civarındaydı.

E — SİTO-PATOLOJİK TANI YÖNTEMLERİ

İĞNE ASPİRASYON BİOPSİSİ (SİTOLOJİSİ)

Parotis kitlelerinin tedavisi ayrıntılı sorgulama, fizik muayene ve yararlı görüntüleme tetkiklerinden sonra planlanabilir. Ancak bu planlamalar da Sitolojik tanıyı vermekten çoğu kez uzaktırlar. Özellikle klinik olarak malignite düşünülen kitlelerde Sitolojik tanı hemen hemen zorunlu olmaktadır.

Sitolojik tanı ise iğne aspirasyon biopsisi olarak 1950'li yıllarda İsveçli bilim adamlarınca ortaya atılmıştır. İlk yıllarda sık şekilde Baş boyun kitlelerinde de uygulanan bu teknik bu gün uygulananlara göre göreceli kalın (Wim Silverman) iğnelerle uygulandığı için ilk yılların hemen ardından tümör ekimi, yayımı ve koınplikasyonları nedeniyle suçlanır olmuştur. Özellikle Amerikan ekolü bu yöntemi terketmiştir. Ancak uygulamaların artışı ve tekniğindeki gelişmeler nedeniyle son 15-20 yıldır yeniden eski popüleritesini kazanmaya başlamıştır. Yapılan kontrollü çalışmalar arttıkça ve bu çalışmalarda tanı doğruluğu ve komplikasyon azlığı gösterildikçe yeniden Baş boyun kitleleri ve bu arada Parotis kitlelerinde uygulanmaya başlanmıştır.

Günümüzde sık sık uygulanır oluşunda kullanılan iğnenin incelenmesi de yararlı olmuştur. İlk yıllarda 1.8 mm çaplı iğneler kullanılırken günümüzde 0.6 mm çaplı olanları tercih edilmektedir. Normal iğne ile doku örneği alınırken ince iğne ile hücre alınmaktadır. Bu nedenle yöntemin adı İğne Aspirasyon Biopsisi yerine **İnce İğne Aspirasyon Sitolojisi** olarak kullanılır olmuştur.

Bizde Kliniğimizde Parotiste kitle olgularında gerekli sorgulama ve tıbbi görüntüleme yöntemlerinden sonra Olguların kitle bulunan parotisleri ve çevresini iyot-alkol ile temizlendikten sonra 4 cm uzunluğunda 21 Gauge iğneli 20 cc'lik Luer-lock enjektör ile aspirasyon uygulamaktayız. Uygulamada anestezik madde çoğu kez kullanılmaz. Kitle parmaklar ile sıkıştırıp sabitleştirildikten sonra iğne ile kitlenin içersine girilip ve burada negatif basınç uygulanır. Bu sırada iğnenin sadece yönü değiştirilmektedir, ve bu sırada aspirasyon materyalinin tüm enjektöre yayılmaması için iğne enjektörden ayrılmakta ve basınç giderildikten sonra yeniden takılarak bu kez iğne ile birlikte çıkarılmaktadır. Bu yöntem Zajicek'in 1974'te tanımladığı yöntemin modifikasyonudur.

Sonra aspirasyon materyeli birkaç lam üzerine püskürtülmekte ve materyel bir başka lam ile tamamen yayılmaktadır. Kuru havada tespit edilen lamlar Sitologlara ulaştırılmakta ve burada çoğunlukla Hematoksilen eozin yöntemi ile boyanarak Sitologlarca değerlendirmeye alınmaktadırlar. Sonuçlar Papanicolaou sınıflamasına göre beş kategoride değerlendirilir ve kesin tanı konabilenlere ayrıca Sitolojik tam da verilir.

Sitolojik tanının kesinliği Sitologun deneyimi ile orantılı olarak artmaktadır.

Sitolojinin tanı değeri için, yapılan çalışmalarda tanımlama farklılıkları vardır bu terimler bazı yanılmalara yol açabilmektedir. Bu tanımlardan bazıları şunlardır.

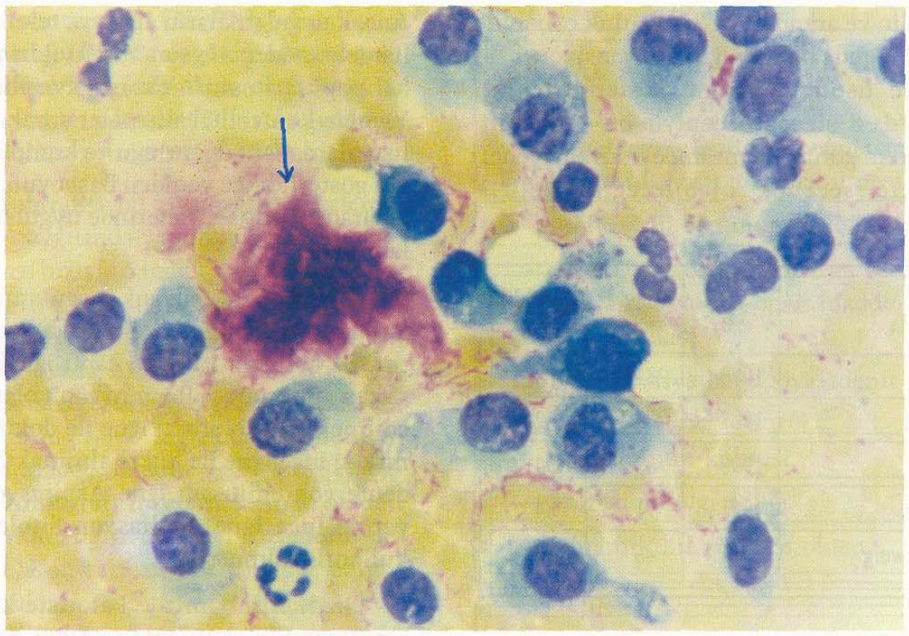

Resim 69: Bir ince iğne aspirasyonu örneği. Olguda küçük yuvarlak nukleuslu, hafif geniş ve bazıları uzantılı stoplazmalı myoepitelyel hücreler ve arada miksoid anamadde (okla işaretli) görülmektedir. (May-Grünwald-Giemsa, 200 x) Olgu Pleomorfik adenom = mikst tümör olgusudur. (Prof. Dr. C. Ekinci'nin arşivinden)

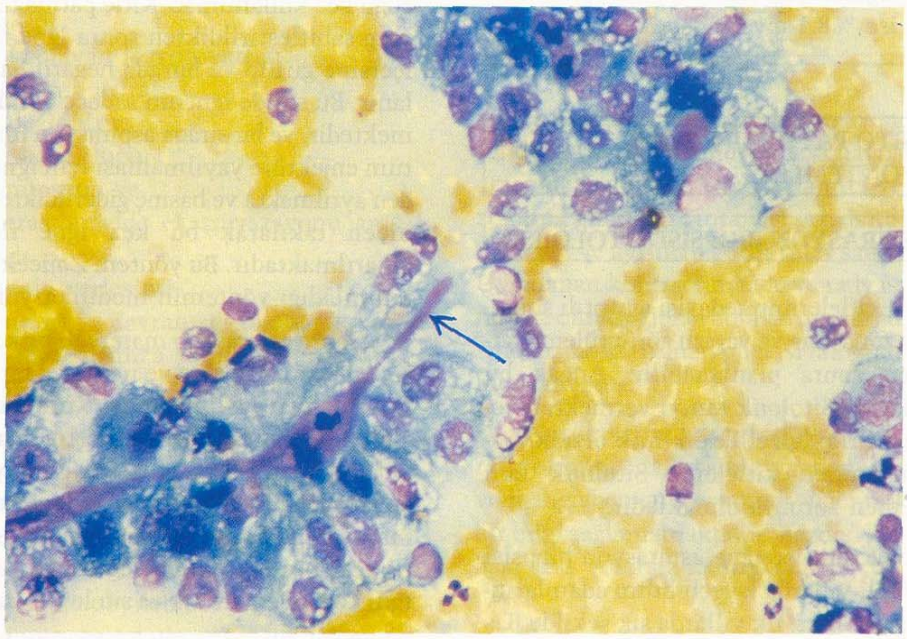

Resim 70: Bir başka iğne aspirasyonu. Oval veya yuvarlak nukleuslu, nispeten geniş ve vakuollu, açık stoplazmalı atipik hücreler, ortasında sekresyon bulunduran (okla işaretli) tubuler veya asiner yapılar oluşturmaktadır. (May-Grünwald Giemsa, 100 x) Olgu Asinik hücreli CA olgusudur. (Prof. Dr. C. Ekinci'nin arşivinden)

Sensivite, spesivite, tahmini değer, doğruluk oranı gibi.

Çoğunlukla neoplazilere uygulanan bu formüller, non-neoplazik kitlelerin sıkça rastlanması nedeniyle yanıltıcı olabilmektedir, Örneğin Granülomatöz bir kitleyi neoplazi olarak değerlendirmek de, benign bir neoplaziyi malign olarak değerlendirmek te yanlış (+) bir sonuçtur.

Klinik uygulamada tanını kargaşasına yol açmamak için Kliniğimizde biz doğruluk veya yararlılık oranını kullanmaktayız.

Yapılan çalışmalarda farklılıklar olsa da Sensitivite (duyarlık) ve Spesivite (özgüllük) oranları %79 ile % 100 arasında bulunmaktadır. Yine bu çalışmalarda yanlış pozitif değerlendirmenin bulunmaması veya çok küçük oranlarda kalması, yanlış negatif olgularında düşük oranda olması ve de bunlarda yineleme yapılabilmesi yönteme olan güveni arttıran sonuçlardır. Son yıllarda bu teknik hakkında tüm kuşkuların giderilmesine karşın uygulamanın zamanlaması konusunda farklı görüşler bulunmaktadır. Bir bölüm yazar Radyolojik tetkiklerden özellikle BT ve MRG gibi teknik güçlük ve yüksek ekonomi isteyen tetkiklerden önce yapılmasını önermekte ve bu yöntemlere çoğu kez gerek bırakmayacağını bildirmekte iken, bir kısmı bu yöntemi Radyolojik yöntemlerin tamamlayıcı olarak görmekte ve diğer bir grup ise Radyolojinin İğne Aspirasyonu için yol gösterici, rehber, kılavuz olmasını ve birlikte uygulanmasını önermektedirler. Ancak hemen bir çoğunun ortak düşüncesi uygulamanın (her ne kadar ekme, yayma olmasa da) operasyondan kısa bir süre önce yapılmasıdır.

Bu yöntemde komplikasyon olarak travma, intrakapsüler hemoraji, nekroz, tümör hücrelerinin iğne traktusuna, efferent lenfatiklere ve kan damarlarına yayılımı düşünülebilir ancak ince iğne kullanımı ile bunların hemen tamamı ortadan kalkmıştır.

Ancak yinede deneyimli Sitologa gerek duyulması ve alınan materyelin yetersiz kalmasının tanıda gecikmelere yol açabildiği de göz önünde tutulmalıdır. Benign tümörlerde uygulanmaması, kuşkulu negatif sonuçlara güvenilmemesi ve biopsinin mutlaka tetkiklerden sonra ve operasyondan kısa bir süre önce yapılması önerilmektedir.

İğne Aspirasyonunu kolay uygulanıp, çabuk ve güvenilir sonuç veren, hastaya ve hekime zaman kazandıran, ucuz ve risksiz erken tanı aracı olarak değerlendiriyor, Radyolojik yöntemleri tamamlayan ve hatta onun yerine geçebilecek bir yöntem olarak görüyor; seçilmiş, şüpheli ve malignite düşündüren olgularda hemen mutlaka uygulanmasını öneriyoruz.

Kliniğimizde 43 neoplaziye uyguladığımız bu yöntemle %93 oranında doğru sonuç aldık. Yanlış + sonuç almamamız sevindirici idi. Literatürde de yanlış + oranı % 1-2 ve doğru oranı %65-95 olarak verilmektedir. Bizim serimizde malign benign sensitivitesinin yüksekliği (%88) gibi hücre tipi spesiviteside yüksektir (%90).

STENON ORİFİS SMEAR'I

Laboratuar yöntemler olarak tükrüğün incelenmesi gündeme geldiğinde Kliniğimizde de parotis neoplazilerinde intrakanaliküler döküntülerin kanal ağzından alınması ile bunların Sitolojik tetkikinin tanıya yardımcı olup olamayacağını araştırdık.

Şimik ve mekanik uyaranla parotis bezini uyardık ve Stenon ağzından materyeli alarak yayma hazırladık. Ancak bu nedenle yaptığımız 11 olguda Sitolojik tanı elde edemedik.

Yine de bu yöntemin duktal neoplazilerde tanı koydurucu olabileceği inancındayız. Ancak biz henüz bunu gözleyemedik.

BİOPSİ:

İnsizyonel biopsi: Parotis bezi tümörlerinin tanısında İnsizyonel biopsinin yeri yoktur, kesinlikle kontrendikedir. Ancak cilde infiltre olmuş, daha önceden biopsi alınmış ve tanısında kuşkular olan olgularda ve inoperabl olgularda palyasyon tedavisinin tipini belirlemek amacıyla başvurulabilir. Benign tümörlerde kesinlikle kontrendikedir.

Eksizyonel biopsi : Eksizyonel biopsi ise mutlaka yapılmak isteniyorsa tümör normal

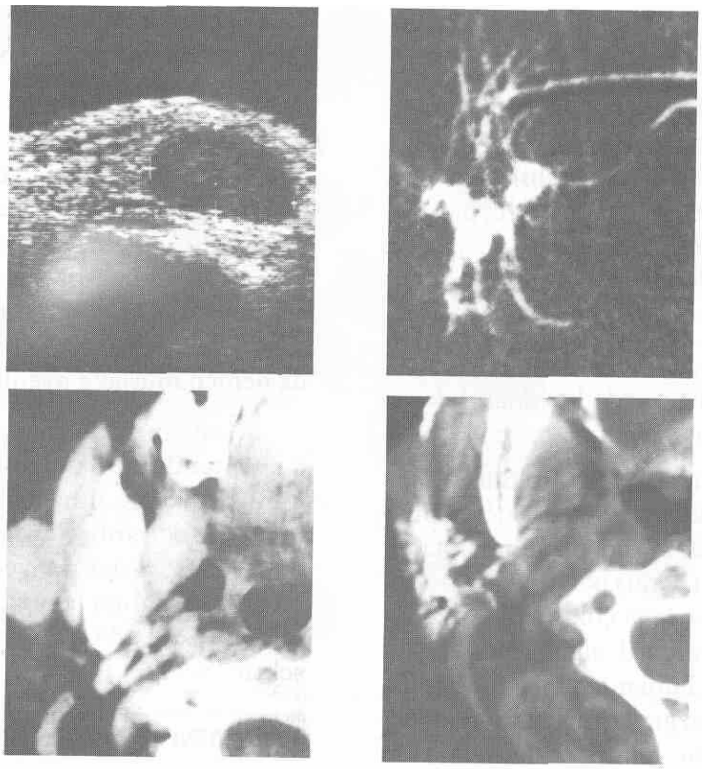

Resim 71-72-73-74: Sağ parotis yüzeyel lob lokalizasyonlu kitlenin US, DSS, BT ve SBT görünümleri. Olgunun histopatolojisi Pleomorfik adenom olarak verilmiş ve US'da arka eko parlaklığı yol gösterici olmuştur.

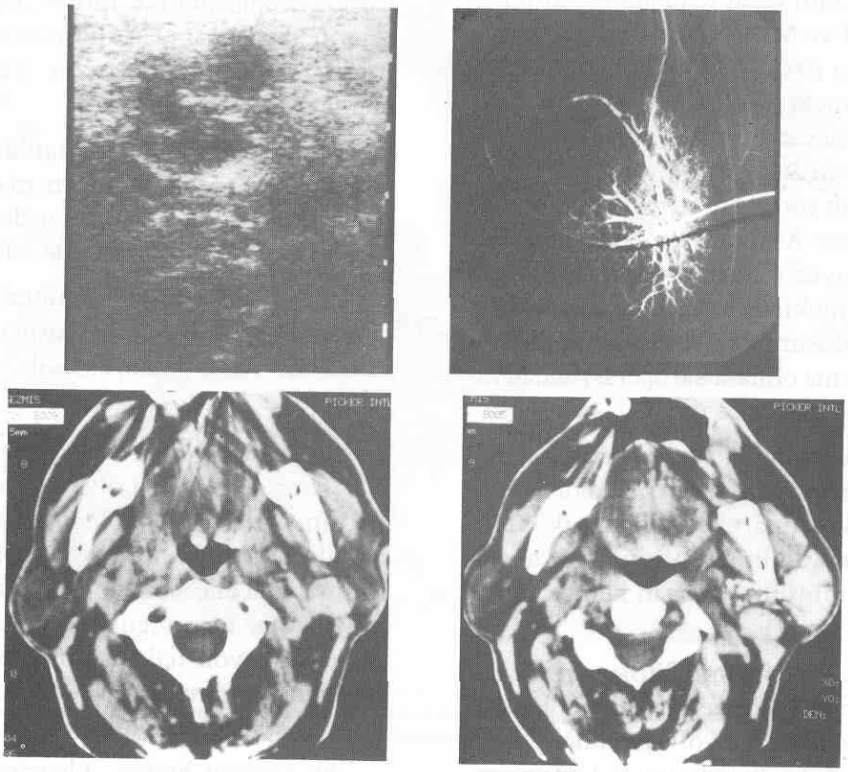

Resim 75-76-77-78: Sol parotis derin lob lokalizasyonlu kitlenin US, DSS, BT ve SBT görünümleri. Olgunun histopatolojisi Warthin tümörü olarak bulundu.

parotis dokusundan geniş ve güvenli bir kenarla birlikte ve Parsiyel Parotidektomi şeklinde çıkarılmalıdır.

Yine iğne koparma ve introral biopsiler de denenmiştir ancak önerilmemektedirler.

FROZEN SECTİON

Operasyon öncesi net tanı konamamış olgularda intraoperatif olarak cerrahi planlama için Frozen Section'a başvurulmaktadır. Ancak Patologun çabuk karar vermesinin gerektiği ve yeterli inceleme yapamadığı bu durumda tanı yanlışlıklarına sıkça rastlanmaktadır.

Bizde klinik ve tetkiklerle Malign olduğunu düşündüğümüz 8 olguda frozen section'a başvurduk. Ancak histopatolojisi daha sonra Malign olarak sonuçlanan bu olgulardan ancak 5'ünde frozen doğru sonuç vermiştir, 3 olguda yanılmıştır.

F — KOMBİNE TANI YÖNTEMLERİ

Tek başlarına tanıya yeterli olamayan yöntemlerin birkaçının bir arada kullanımı ile tanının netleştirilmesi amacını taşır. Burada sıklıkla İğne aspirasyonu görüntüleme yöntemleri ile kombine olarak kullanılır.

Örneğin Ultrasonografi rehberliğinde İğne aspirasyonu, Tomografi eşliğinde İğne aspirasyonu gibi.

Yine CUSA'da (Cavitron Ultrasonik Cerrahi Aspirasyon) Kombine bir yöntemdir ancak sonuçları tartışmalı olan bu yöntem bir tedavi yöntemi olarak uygulandığı için burada söz edilmeyecektir.

TARTIŞMA

Parotis bezi hastalıklarında tanı, bezlerin yüzeyel yerleşimli olmaları nedeniyle bazen herhangi bir tetkike gerek duymaksızın basit muayene ve anamnez ile konulabilirse de bu tam çoğu kez yanıltıcı olabilmektedir. Her ne kadar kesin tedavi Histopatolojiye dayandırılırsa da anatomik özellik, cerrahi nüksün önemi ve mortalitesi, parotis kitlelerinde preoperatif tanıyı zorunlu kılmaktadır. Özellikle malignitelerinin agresivitesi ve benign tümörlerinin nüks olasılığı nedeniyle preoperatif tedavi planlaması zorunludur.

Yaş, cinsiyet, kitlenin lokalizasyonu, ağrı, fasial paralizi varlığı, cilt rengi değişimi, kitlenin boyutu, kıvamı, hareketliliği tanı için önemliyse de belirli patolojiler için spesifik değildirler. Örneğin fasial paralizi varlığı malign parotis tümörlerine spesifik olmasına karşın bazı durumlarda bu genelleme dışına çıkılmaktadır. Bryne ve arkadaşları bir Warthin tümöründe, Delozier ve arkadaşları ise İngiliz literatüründe 17 tane nörojenik olmayan ve benign parotis tümöründe fasial paralizi görüldüğünü belirterek kendileri de iki enfektif ve bir Warthin olgusunda fasial paralizi geliştiğini bildirmişlerdir. Lesser'de bir warthin olgusunda fasial paralizi saptarken, Chapnik bu tümörde tanının her zaman kolay olmadığını ve ayırıcı tanının gerekli olduğunu belirtmektedir. Klinik serimizde ise bir nörojenik tümörde (Nörofibromatozis olgusu) fasial parezi görülmekteydi. Bu tip tümörlerde dahi fasial parezi ve paralizinin sık görülmediği bildirilmektedir.

Yine birçok spesifik enfeksiyon ve lenfadenopatilerin parotis tümörlerini taklit ettiği göz önüne alınırsa sadece fizik muayene ile gereksiz yere radikal cerrahi girişim uygulanabilecektir.

Bizim çalışmamızda da Tüberküloz lenfadenit, Toksoplazrnozis ve Aktinomikozis tanıları alan olgularımız fizik muayenede parotis bezi tümörü olarak değerlendirilmişlerdir.

Fizik muayenede kitlenin lokalizasyonunu değerlendirme de her zaman yeterli olmamaktadır. Oysa cerrahi planlama da lokalizasyonun doğru saptanması önemlidir. Nitekim "Odontojenik kist" tanısı alan olgumuz fizik muayenede intraparotid olarak değerlendirilmişti.

Basit fizik muayenenin parotis bezi hastalıklarında hemen çoğu kez tanı için yeterli olmayacağı ve yardımcı tetkiklere gerek duyulacağı açıktır.

Görüntüleme yöntemlerinin sonuçları birlikte değerlendirildiğinde BT kitlenin yapısı, kenar düzeni, lokalizasyonu ve fasial sinir ile ilişkisi açısından en doğru ve kesin bulguları

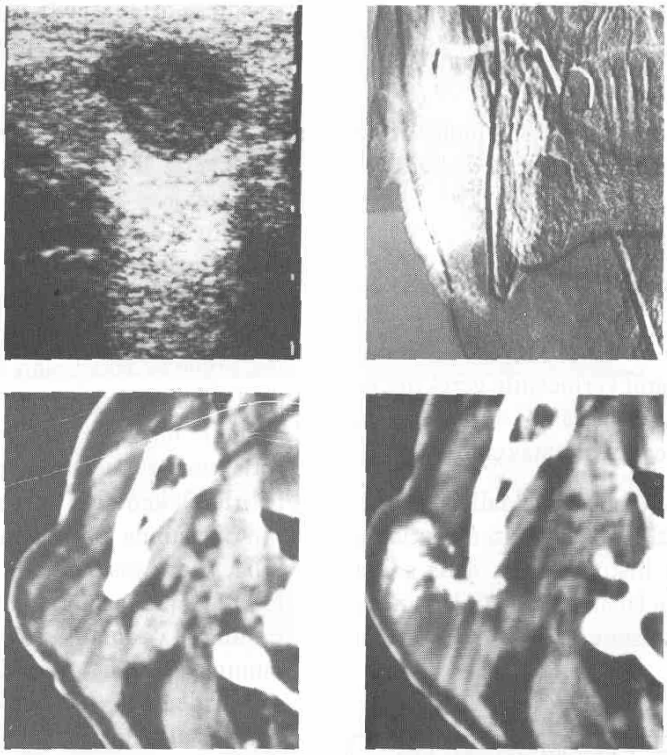

Resim 79-80-81-82: Sağ parotis lokalizasyonlu kitlenin US, DSS, BT ve SBT görünümleri. Kitlenin kenar düzensizliği ve çevreyle olan ilişkisi BT'de maliğnite yönünde değerlendirilmiş ve olgunun histopatolojisi Anaplastik Ca olarak bulunmuştur.

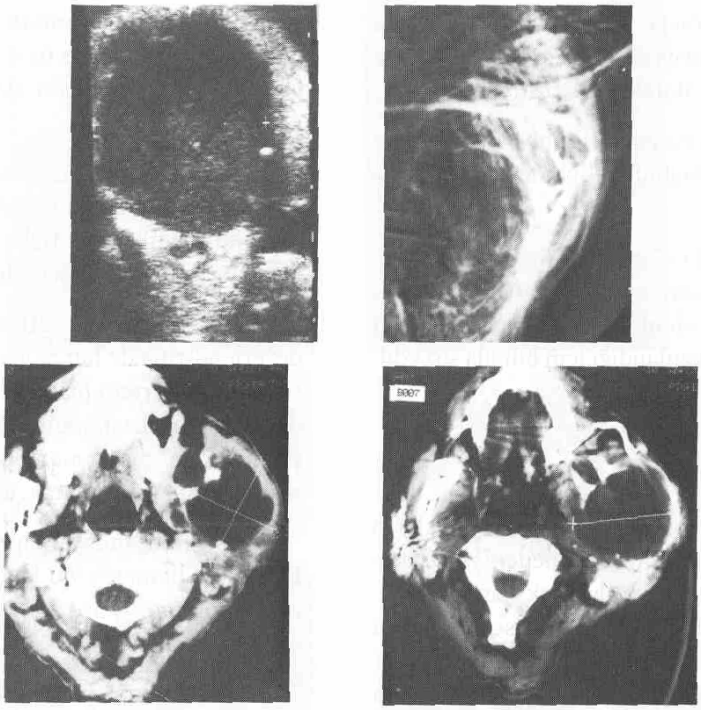

Resim 83-84-85-86: Sol parotis kitle olarak düşünülüp özellikle BT'de Odontojenik kist olduğu yorumlanan olgunun US, DSS, BT ve SBT görünümleri. Olgunun histopatolojisi de Odontojenik kist olarak saptanmıştır. (Prof. Dr. M. Akıner'in arşivinden)

veren yöntem olmuştur. Kitlenin saptanmasında ise US tam ve net sonuçlan vermiştir. Ancak bu yöntemle de ekstraglandüler patolojilerde yanılmalar olmuş, lokalizasyon hataları saptanmıştır. DSS ise US ve BT'nin sağladığı bilgilere ek hiçbir bilgi vermemiştir. SBT ise iki olguda BT'ye katkıda bulunmuştur.

Enflamasyonlarda ise her ne kadar sonuçlarımız olumlu ise de bu yöntemlerle spesifik parametreler sağlanamamıştır. Buda bulguların rahatlıkla yanıltıcı olabileceğini düşündürmektedir.

Klinikte tanı amacıyla bir tetkik düşünüleceği zaman o tetkikin klinik yararı öncelik taşıyacaktır. Ancak bu arada göz ardı edilemeyecek bazı kriterlerde vardır. Bunların başlıcaları:

— yöntemin kolay uygulanır olması,
— güvenli ve net sonuçlar vermesi,
— invaziv olmaması,
— teknik güçlük taşımaması,
— olabildiğince az cihaz gerektirmesi,
— çabuk sonuç vermesi ve
— daha ucuz olması olarak sayılabilir.

Bu kriterlerde düşünüldüğünde Parotis bezi hastalıklarında tanı için ayrıntılı anamnez ve muayeneden sonra öncelikle US ve ardından iğne aspirasyonu uygulanmasını ve eğer ultrasonografi ile yeterli sonuç alınamamışsa BT veya MRG uygulanmasını önermekteyiz. Diğer yöntemlere ise özelliklere göre gerek görülebilecektir.

SONUÇ

Fizik muayene ve anamnez yüzeyel olmaları nedeniyle parotis bezlerinin hastalıkları ve kitlelerinde çok yararlı bilgiler vermelerine karşın hemen hiçbir bulgunun net ve kesinliği söz konusu olmamaktadır. Akut enflamasyonlarda daha güvenilir gözlemlere karşın kitle ve tümörlerde mutlak olarak yardımcı tanı yöntemlerine gerek duyulacaktır.

US bezici kitlelerin saptanmasında tam ve net sonuç vermektedir. Beze komşu ve bezdışı kitlelerde ise yetersiz kalabilmektedir. Enflamatuar/neoplazi ve malign/benign ayırımı ile lezyonun histopatolojisi için tipik bulgular varsa da bunlar her zaman saptanmayabilir.

BT izodens küçük kitleler dışında tüm bezici ve bezdışı kitleleri en iyi gösteren yöntemdir. Tümörün bezici/bezdışı ayırımı, bezici lokalizasyonu tam olarak belirlenebilir. Neoplazi/enflamasyon ayırımında sınırlı ancak malign/benign ayırımında en yüksek özgüllüğü bulunan görüntüleme yöntemidir. Lipom, kist gibi dansite özellikli lezyonlarda histolojik tanı bile verebilmektedir. Çevre doku ve kemik tutulumları, destrüksiyonları net olarak görüntüleyebilmektedir. Ancak yoğunluk değerleri ve kontrastlanmaları bazen spesifik olmayabilmektedir.

SBT ancak BT ile görüntülenemeyen ve kuşkulu bulunan küçük kitle lezyonlarında ve nadiren duktal yapıların da görüntülenmek istendiği olgularda gerekli ve tanıya katkılı olmaktadır.

DSS ise kitlelerin görüntülenmesinde duyarlıdır. Konvansiyonel Sialografiye üstün bulunmasına karşın kitlenin yapısının belirlenmesinde yetersiz kalmakta ve US ile BT'den sonra hemen hiç katkısı olmamaktadır.

MRG ise mükemmel bir tıbbi görüntüleme yöntemidir, ve operasyon öncesi son yöntemdir.

İğne aspirasyonu ise sitolojik tanı verebilen ve kolay uygulanıp yüksek doğruluk oranı veren bir yöntem olarak görüntüleme yöntemleri sonrası uygulanacak bir manipülasyondur.

Sonuçta invaziv olmayan, kolay uygulanabilen, ucuz, çabuk ve doğru sonuç veren US'yi Parotis bezi hastalıklarında özellikle kitlelerinde ilk uygulanacak yöntem olarak değerlendiriyoruz. Yeterli tanı koydurucu olamadığı olgularda, bezici/bezdışı ayırımı yapılamayan olgularda BT veya MRG uygulamasının gerekli olduğunu savunuyoruz. Bazı enflamasyon ve taş olgularında ise SBT'nin yararlı olacağını ancak SBT ve DSS'nin önceki tetkiklerden sonra nadiren seçilmiş bazı olgularda gerekli olacağını savunuyoruz.

Dünya sıklıkla kullandığı İnce İğne Aspirasyon sitolojisini ise deneyimli Sito-Patologların değerlendirmeleri halinde ultrasonografiden, yeterli olmazsa BT veya MRG'den sonraki tanı yöntemi olarak değerlendiriyoruz.

KAYNAKLAR

1. ADAM EJ, WILSON SA, CORCORAN MO, HORSLEY M: The value of parotid sialography. Brit J Surg. 70:108-110, 1983.
2. AIMONI C, PELUCCHI S: Parotis bezi tümörleri-sitolojik tam. Parotis bezi tümörleri ve Fonksiyonel larenjektomiler enternasyonel simpozyumu kitabı. pp99, 1991.
3. AJAYI-BA; PUGH-ND; CAROLAN-G; WOODCOCK-JP; Salivary gland tumours: is colour Doppler imaging of added value in their preoperative assessment? Eur-J-Surg-Oncol. Oct; 18(5]:463-8, 1992.
4. AKINER MN, SAATCI MR, YILMAZ O, EREKUL S: Intraglandular toxoplasmosis lymphadenitis of the parotid gland. The journal of laryngology and otology, 105:860-862, 1991.
5. ARGLEBE C. DAVID J. CHILLA R.: Diagnostic relevance of saliva analysis in parotid tumors. Laryngol Rhinol Otol (Stuttg). Feb. 66[2). P104-6, 1987.
6. BAILEY BJ: Trauma. Otolaryngology-Head and Neck Surgery. Cummings CW (ed). The C.V. Mosby comp. Vol: 2, Ch. 57. ppl015-1026, 1986-
7. BALLENGER JJ: Diseases of the Nose, Throat, Ear, Head and Neck. Lea and Febiger, 13.ed, 290-294, 1985.
8. BATSAKIS J*G:* Tumors of the Major Salivary Glands. Tumors of the Head and Neck. Williams and Wilkins co. Ch:l, 1-37, 1979. Baltimore.
9. BERG HM, JACOPS JB, KAUFMAN D, REEDE DL: Correlation of Fine needle aspiration biopsy and CT scanning of parotid masses. Laryngoscope: 96, 1357-1362. 1986.
10. BEVILAQUA RL. LANCIA F. BUCCILLI A.: Diagnostic echography in tumefactions of the parotid space. Medicina (Firenze). Jul-Sep. 10[3|. P 278-80, 1990.
11. BLEIER R. ROCHELS R.: Differential echographic diagnosis of Salivary gland tumors. Laryngol Dhinol Otol (Stuttg). May. 67(5]. P 202-10, 1988.
12. BOHNDORF K. LONNECKEN I. ZANELLA F. LANFERMANN L.: Value of sonography and sialography İn the diagnosis of salivary gland diseases. ROFO. Sep. 147(3). P 288-93, 1987.
13. BOLES R: Needle biopsy of Salivary gland tumors. Controversy in Otolaryngology. Snow JB (ed) W B Sounders co. 1:87-90, 1980. Philadelphia.
14. BORÇBAKAN C, AKINER M, ERKUŞ S: Baş-boyun bölgesi tümörlerinde iğne koparma ve aspirasyon biopsisinin tanı değeri. TORL 15. Milli Kong. Mec. 972-978, 1982.
15. BORÇBAKAN C, CUHRUK Ç, AKTÜRK T, GERCEKER M, AKINER M, DEMİRELLER A, YILMAZ O, SAATÇİ M: Majör tükrük bezi olgularımız. 20. TORL Kong. Ekim 1989. Kıbrıs.
16. BORÇBAKAN C, GERÇEKER M: Parotis bezi tümörlerinde tedavi görüşlerimiz. Türk ORL Bul. 3:169-178, 1978.
17. BRADLEY-MJ; AHUJA-A; METREVVELI-C: Sonographic evaluation of the parotid ducts: its use in tumour Localizatıon. Br-J-Radiol. Dec; 64(768): 1092-5, 1991.
18. BRAUNSCHWEIG R. HERMES H. BONDORF K.: Sialography with digital image processing screens. HNO. Sep. 38(9). P 338-41, 1990.
19. BUCKENTHAM-TM; PAGE-JE; IEDDY-T: Technical report: interventional sialography-ballon dilatation of a Stensen's düet stricture using digital subtraction sialography. Clin-Radiol. Jan; 45(1): 34, 1992.
20. BYRNE MN, SPECTOR JG: Parotid masses: Evaluation, analysis and current management. Latyngoscope, 98:99-105, 1988.
21. BYRNE MN, SPECTOR JG, GARVIN CF, GADO MH: Preoperative assessment of parotid masses: A Comparative evaluation of radiologic techniques to histopathologic diagnosis. Laryngoscope 99:284-292, 1989.
22. CALCATERRA TC, HEMENVAY WG, HANSEN GC: The value of sialography in the diagnosis of parotid tumors. Arch. Otolaryngol, 103:727, 729, 1977.
23. CAMACHO AE, GOODMAN ML, EAVEY RD: Pathologic correlation of the unknown solid parotid mass in children. Otol. Head and Neck Surg. 101:566-571, 1989.
24. CAMERON RH, MANN CH.: Fine needle aspiration and computed tomographic scanning in the evaluation of parotid lesions. Ear Nose Throat J. Mar. 68(3). P 226-230, 1989.
25. CARDILLO MR.: Salivary gland masses: the diagnostic value of fine-needle aspiration cytology. Arch Anat Cytol Pathol. 38(1-2). P 26-32, 1990.
26. CARR RJ. BOWERMAN JE.; A review of tumours of the deep lobe of the parotid salivary gland. Br J Oral Maxillofac Surg. Tun. 24(3). P 155-68, 1986.
27. CASSELMAN JW, MANCUSO AA: Major salivary gland masses: Comparison of MR imaging and CT. Radiology, 165:183-189, 1987.
28. CHAPNIK JS: The controversy of Warthin's tumor. Laryngoscope, 93:695-716, 1983.
29. CIARMIELLO G. PUGLIESE GN. CESCON G. MARCHIORI C.: The fine needle aspiration cytodiagnosis of masses in major salivary glands. Cyto-histological correlations İn 65 cases. Pathologica. May-Jun. 81(1073). P 267-74, 1989.
30. COHEN-MB; REZNIECK-MJ; MILLER-TR: Fine-needle aspiration biopsy of the salivary glands. Pathol-Annu. 27 Pt 2:213-45, 1992.
31. CONLEYJ: Salivary gland and facial nerve. ThiemeVerlag Stutgart, 1975.
32. CONN IG: The anatomy of facial nerve in relation to CT/Sialography of the parotid gland. Brit. J. Radiol, 56:901-906, 1983.
33. CUHRUK Ç, AKTÜRK T, AKINER M, AKYAR S, YILMAZ O, DURSUN G, YORULMAZ İ, AKAN H, TÜRKYILMAZ A: Parotis kitlelerinin tanısında B.T ve D.S.S.'nin değeri. 20, TORL Kong. Ekim 1989. Kıbrıs.
34. CUHRUK Ç, AKTÜRK T, AKINER M, ÇAKMAK A, ÖZGİRGÎN N, YILMAZ O, SAATÇİ M, DURSUN G: The diagnostic value of Ultrasound and Sialography in major salivary gland masses. First European Otorhinolaryngology and cervicofacial surgery congress. Abst. book, pp 71, Paris, 1988.

35. CUHRUK Ç, AKTURK T, AKINER M, ÇAKMAK A, ÖZGİRGİN N, YILMAZ O, SAATÇİ M, DURSUN G: Majör tükrük bazi kitlelerinin tanısında Ultrasonografi ve Sialografinin değeri. 20. Türk ORL Kcmg, Ekim 1989. Kıbrıs.
36. CUHRUK Ç, AKTURK T, ESMER N, ÇALGÜNER M, YILMAZ O, SAATÇİ M, YORULMAZ İ: Parotis tümörlerine yaklaşımımız. Parotis bezi tümörleri ve fonksiyonel larenjektomiler simpozyumu kitabı, pp 111, 1991.
37. CURTIN HD: Assessment of salivary gland pathology. Otol. Clin. North Am. 21:547-573, 1988.
38. CVETINOVIC M. JOVIC N. MlJATOVIC D.: Evaluation of ultrasound in the diagnosis of pathologic processes in the parotid gland, J Oral Maxillofac Surg. Feb. 49(2). P 147-50, 1991.
39. ÇAĞLAR M, SARIOĞLU T, NALDÖKEN S, SÖZERÎ B, GÜRSEL B: Warthin tümörünün sintigrafik detekslyonu. KBB Postası. 2:(1) 13-14, 1992.
40. CEBİ S: Parotis salgısının salgılanma hızının bazı bileşenlerine etkisi. 15. TORL Kong. kit. 800-805, 1979.
41. D'ALIMONTE P. CEREFOLIN1 E. LEONI A. MICEL1 F. SPINA V. ROMANI U. ROMAGNOLI R: 1,5 T MR in the diagnosis of parotid masses: comparison with ultrasonography. Radiol Med (Torino). Oct. 78(4). P 314-23, 1989.
42. ENEROTH CM.: Fine needle aspiration biopsy-aspiration cytology (AÇ): then and now. Acta Otorhinolaryngol Ital. 10 Suppl 29 P 25-9, 1990.
43. DERIAS-NW; CHONG-WH; O'CONNOR-AF: Fine needle aspiration cytology of a head and neck swelling in a child: a non-invasive approach to diagnosis. J-Laryngol-Otol. Aug; 106(8):755-7, 1992.
44. ENEROTH CM.: Fine needle aspiration biopsy-aspiration cytology (AÇ): then and now. Acta Otorhinolaryngol Ital. 10 Suppl 29 P 25-9, 1990.
45. ESMER N: Tükrük bezi hastalıklarında sintigrafinin tanı yönünden değeri. AÜTF Meç. Suppl. 80, Vol: 26, 1973.
46. ESMER N, CUHRUK Ç, BORÇBAKAN C, CALGÜNER M: Tükrük bezi tümörleri. Kanser, 3:1-19, 1973.
47. EVERS K, ZITO JL, FINE J, LEEDS M, MOSS LJ: CT sialography: utilising acinar filling. Brit. }. Radiol, 58:839-843, 1985.
48. FEIFEL H. VOLLE E. RIEDIGER D. GUSTORF-AECKERLE R.: Superselective embolization in an errosive haemorrhage of a carcinoma in the parotid gland. Int f Oral Maxillofac Surg. Dec. 20(6). P 369-70, 1991.
49. FIRAT MM. IYRIBOZ AT. MARSOT-DUPUCH K,: Echography of the parotid gland Ann Radiol (Paris . 34(1-2). P 118-21, 1991.
50. FRELING NJ.: MRI in the diagnosis of tumors of the parotid gland. Ann Radiol (Paris). 34(1-2). P 114-7, 1991.
51. FRIEDMAN M, R1CE DH, SPIRO RH: Difficult decisions in parotid surgery. Clin. North Am. 19:637-644, 1986.
52. GADEMANN G. HAELS J. SEMMLER W. VAN KAICK G.: Nuclear magnetic resonance tomography in diseases of the parotid gland. Laryngol Rhinol Otol (Stuttg). May. 67(5)..P 211-6, 1988.
53. GATES GA: Sialography and Scanning of the Salivary glands. Otol. Clin. North Am, 10:379-390, 1977.
54. GATES GA, JOHNS ME: Biochemistry of the salivary glands and saliva. Otolarygy. Paparella MM, Shumrick DA (ed) WB Saunders co. Vol: l, Ch: 23, pp 566-573, 1980.
55. GATES GA, JOHNS ME: Diagnostic Radiology, Otolaryngology. Paparella MM, Shumrick DA (ed) WB Saunders co. Vol:l, Ch: 44, pp 1067-1115, 1980.
56. GEORGE CD. NG YY. HALL-CRAGGS MA, JONES BM.: Parotid haemangioma in infants: MR imaging at 1.5 T. Pediatr Radiol. 21(7). P 483-5, 1991.
57. GMELIN E. HOLLANDS-THORN B. RINAST E.: Digital subtraction sialography Laryngol Rhinol Otol (Stuttg). Aug. 66(8). P 444-6, 1987.
58. GMELIN E, RINAST E, WEISS HD: Digital subtraction in examination of the tear ducts and salivary glands. Medıcamundi, 32:124, 126. 1987.
59. GOZZI G. BELLIS GB. DE MORPURGO PL. MUNER G. POZZI MUCELLI RS. DALLA PALMA L.: Sialography, echography and computerized tomography in the study of the parotid region. Radiol Med (Torino). Nov. 71(11). P 752-6, 1985.
60. GRITZMAN N: Sonography of the salivary glands. AJR., 153:161-166, 1989.
61. GRITZMANN N. TÜRK R. VVITTICH G. KARNEL F. SCHURAVVITZKI H. BRUNNER E.: High-resolution sonography after surgery of cystadenoma lymhomatosum of the parotid gland. ROFO. Dec. 145(6). P 648-51, 1986.
62. GRUNEBAUM M, ZIV N, MANKUTA DJ: Submaxillary sialadenitis with a calculus in inrancy diagnosed by US. Pediatr. Rad. 15:191-192, 1985.
63. GÜLDİKEN Y, TINAZ M, KARAGÖZ S, ÜSTÜNÜ AĞ E: Parotis kitlelerinde radyolojik görüntüleme yöntemleri. KBB İhtisas Dergisi, 1:31-32, 1991,
64. GÜRSAN Ö, SINAY A, ALP ACAR Z, BİLİCİ L: Normal gebelik sırasında parotis bezi salgısındaki akım hızı ve elektrolit değişimleri. Türk ORL Arşivi, 25:92-98, 1987.
65. HANSSON LG, JOHANSEN CC, BIÖRKLUND A: CT sialography and conventional sialography in the evaluation of parotid gland neoplasms. [our. Laryn. Otol, 102:163-168, 1988.
66. HANSSON LG. JOHANSEN CC.: CT sialography and conventional sialography in the investigation of parotid masses. Oral Surg Oral Med Oral Pathol. Oct. 64(4). P 494-500, 1987.
67. HARAGUCHI S. MURAKAM1 Y. IKARI T. OKADA K. MARUYAMA T. TATENO H.: Scintiscanning of mucoepiderrnoid tumor of the parotid gland. Auris Nasus Larynx. 12 Suppl 2P S 117-21, 1985.
68. HOHMANN D. LANDVVEHR P.: Clinical value of sialography in digital and conventional imaging technique. HNO. Jan. 39(1). P 13-7, 1991.
69. HOOCHMAN M, ANONSEN CK: Dermatoparhic lymphadenopathy presenting as a parotid mass. Otol. Head Neck Surg, 102:281-284, 1990,
70. HOLT GR: E.N.T. manifestations of Von Recklinghausen's disease. Laryngoscope, 88:1617-1634, 1978.

71. HOŞAL N, TURAN E, CER Y AN K, KAYA S, AYAŞ K, GÜRSEL B, SÖZERİ B, APAYDIN N, SÜTAY S: Tükrük bezi tümörleri. Türk ORL Arşivi, 25:61-71, 1987.
72. IKO BO: Computed tomography and sialography and of chronic pyogenic parotitis. Brit. Jour. Radiol. 57:1083-1090, 1984.
73. ISAZA M, IKEZOE J, MORIMOTO S, TAKASHIMA S, KADOWAKI K, TAKEUCHI N, ŞANO M, NAKAO K, KOZUKA T: Computed Tomography and Ultrasonography in Parotid tumors. Acta. Radiol, 30:11-15, 1989.
74. IOHNS ME, TEGTMEYER CJ, GATES GA: Salivary Gland Imaging Otolaryngology. English GM (ed) Harper & Row. Publ. Vol 3 Ch 60, ppl-29, 1985. Philadelphia.
75. JOHNSON A; Inflammatory conditions of the Major Salivary glands. Ear, nose and throat Jour. 68:95-102, 1989.
76. KAYA S, KENANOĞLU A, TUNA H: Parotis ve submandibular gland patolojilerinin tanısında Fluoroskopik Sialografinin yeri. Türk ORL Arşivi, 25:99-104, 1987.
77. KAYA S, ATAMAN M, ERGİN T: Çocukluk çağı tükrük bezi tümörleri. Türk ORL Arşivi, 31:92-95, 1993.
78. KEAN ME, LEE K, GREGOR IA: The distribution of lymph nodes in and around the parotid gland: an anatomical study. Brit. J. Plas. Surg, 38:1-5, 1985.
79. KERN SB: Necrosis of a Warthin's tümör following Fine needle Aspiration. Acta Cytology. 32:207-208, 1988.
80. KLEIN K, TURK R. GRITZMANN N. TRAXLER M.: The value of sonography in salivary gland tumors. HNO. Feb. 37(2). P 71-5, 1989.
81. KORSRUD FR, BRANTZAEG P: Immunohistochemical characterization of cellular Immunuglobulins and epithelial marker antijens in Warthin's tumor. Human Pathology, 15:361-367, 1984.
82. LAMEY PJ, FISHER BM. FRIER BM.: The effects of diabetes and autonomic neuropathy on parotid salivary flow in man. Diabetic Med. Nov-Dec. 3(6). P 537-40, 1986.
83. LAU T. BALLE VH. BRETLAU P.: Fine needle aspiration biopsy in salivary gland tumours. Clin Otolary-ngol. Apr. 11(2). P 75-7, 1986.
84. LAYFIELD L}.: Fine needle aspiration cytology of a trabecular adenoma of the parotid gland.: Acta Cytol. Nov-Dec. 29(6). P 999-1002, 1985.
85. LEE VM. LINDEN RW.: An olfactory-parotid salivary reflex in humans? Exp Physiol. May. 76(3). P 347-55, 1991.
86. LESSER RW, SPECTOR [G: Facial nerve palsy associated with Warthin's tümör. Arch. Otolaryngol, 111:548-549, 1985.
87. LIGHTFOOTE JB, FRIEDENBERG RM, SMOLIN MF: Digital Subtraction Ductography. AJ.R, 144:635-638, 1985.
88. LIPPI L, MEESTER W, NORBERTT A, PORZIO P: Malignant Parotid tumors, Diagnostic considerations and therapeutic suggestions. Tumori, 75:53-56, 1989.
89. LLYOD RE, HO KH: Combined Ct scanning and Sialography in the management of parotid tumors. Oral Surg, Oral Med, Oral Path, 65:142-144, 1988.
90. MAIER H. JARCZYK L. SCHERER G. BORN IA.: Effects of acute nicotine administration on the function of the human parotid gland. Laryngorhinootologie. Jan. 70(1). P 24-6, 1991.
91. MAIER H. MALL G. BORN IA: Sialadenosis of the parotid gland after chronic nicotine use. Laryngorhinootologie. Apr. 70(4]. P 191-5, 1991.
92. MANDELBLATT SM, BRAUN IF, DAVIS PC, FRY SM, IACOPS LH, HOFFMAN [C: Parotid masses: MR Imaging. Radiology, 163:411-414, 1987.
93. MANN W. WACFITER W.: Ultrasonic diagnosis of the salivary glands. Laryngol Rhinol Otol (Stuttg). 1988 May. 67(5). P 197-201.
94. MARAN AGD: Otorhinolaryngology. Mtp press Ltd. Ch 6, pp 36-153, 1983. Boston.
95. MARAN AGO, MACKENZIE IJ, MURRAY JAM: The parapharyngeal space. Jour. Lary. Otol, 98:371-380, 1984.
96. MCENTEE GP, MANNERS AR, PEEL ALG: Sialography in Salivary gland disease. Brit. Jour. Surg. 73:807-809, 1986.
97. MEES K. VOGL T. KELLERMANN O., Magnetic resonance tomography in tumors of the salivary glands-a diagnostic advantage?. Laryngol Rhinol Otol (Stuttg). Jul. 67(7). P 355-61, 1988.
98. MIRICH DR, MCARDLE CB, KULKARNIMV: Benign Pleomorphic adenomas of the Salivary glands: Surface coil MRI versus CT. Jour. Comp. Ass. Tom. 11:620-623, 1987.
99. MIGLETS AW: Infections, Otolaryngology-Head and Neck Surgummings CW (ed) The CY Mosby comp. Vol 2, Ch 55, pp 999-1006 1986.
100. MORGAN WT, TOM DWK, KING GD, SILVERMAN ML: Toxoplasmosis lymphadenitis occuring in a parotid gland. Otol. Head Neck Surg, 94:237-240, 1986.
101. NIEKERK JLM, WOBBES T, MONSTERY S, BRAUSET I: The management of parotid tumors: a ten ye-ars experience. Acta. Chir. Belg. 87:1-5, 1987.
102.NOYEK-AM; KASSEL-EE; CHAPNIK-JS; FREEMAN-JL; WORTZMAN-G; STEINHARDT-MI; KIRSH-JC; Parotid gland and parapharyngeal space imaging-the surgical signîficance. Isr-J-Med-Sci. Mar-Apr; 28(3-4): 193-7, 1992.
103. OHNHISHI T. KANEDA E. GOTOH K. KUBUCHHI H. KOBAYASHI T. KANEKO M: Evaluation of photographic subtraction images obtained from sialograms. Higashi Nippon Shigaku Zasshi. Dec. 8(2). P 147-53, 1989.
104. OLMEZ L GULOVALI MC. GORDON GE, HENKIN RI.: Trace elements in human parotid saliva. Biol Trace Elem Res. Sep-Dec. 17 P 259-70, 1988.
105. OLSEN-KD; GOELLNER-fR,- False-positive cytologic findings in Warthin's tumors: a report of two cases. Ear-Nose-Throat-f. Sep; 71(9):417-21, 1992.
106. OWENER.BANERJEEAK.PRICFIARDAI.HUDSON EA. KARK AE,: Role of fine needle aspiration cytology and computed tomography in the diagnosis of pa-. rotid swellings. Br J Surg. Dec. 76(12). P 1273-4, 1989.

107. PARTRIOGE M, LANGDON JD, CLARKE AB, RANKIN S: Diagnostic techniques for parotid disease. Brit. Jour. Oral Max. Surg, 24:311-322, 1986.
108. PFEIFFER K.: Computed tomography and diagnosis of salivary gland diseases Radiologe. Jun. 27(6). P 262-8, 1987.
109. PIETTE E. LENOIR JL. DEYCHLER H.: The diagnostic limitations of ultrasonography in maxillofacial surgery. J Craniomaxillofac Surg. Dec. 15(6). P 297-305, 1987.
110. PITTAM M. THOMAS JM.: Diseases of the preauricular lymph nodes mimicking parotid tumours. Brith. Jour. of Surgery, 74:1172-1173, 1989.
111. POZZIMUCELLI RS. MUNER G. GOZZI G. POZZI MUCELLI F. RALZA G.: Evaluation of the density of a normal parotid gland by computerized tomography. Acta Otorhinolaryngol Ital. Mar-Apr. 5(2). P 217-24, 1985.
112. RABINOV K, KELL T, GORDON PH: CT of the Salivary Glands. Radiol, Clin. North Anı, 22: [45-159, 1984.
113. RICE DH: Physical Examination. Otolaryngology-Head and Neck Surg, Cummings C W (ed). The CV Mosby comp. Vol 2. Ch 53, pp 981-986, 1986.
114. RICE DH: Diagnostic Imaging. Otolaryngology-Head and Neck Surg, Cummings CW (ed.) The CV Mosby comp. Vol 2, Ch 54, pp 987-998, 1986.
115. RICE DH. BECKER T.: Magnetic resonance imaging of the salivary glands. A comparison with computed tomographic scanning. Arch Otolaryngol Head Neck Surg. Jan. 113(1). P 78-80, 1987.
116. RIGUAL NR. MILLEY P. LORE JM JR. KAUFMAN S.: Accuracy of frozen-section diagnosis in salivary gland neoplasms. Head Neck Surg. Jul-Aug. 8(6). P 442-6, 1987.
117. RINAST E. GMELIN E. HOLLANDS-THORN B.: Imaging diagnosis of parotid diseases a comparison of met-hods. Laryngorhinootologie. Sep. 69(9]. P 460-3, 1990.
118. RODRIGUEZ HP, SILVER CE, MOISA II, CHACHO MS: Fine Needle Aspiration of Parotid Tumors. The Am. Jour. Surg, 158:342-344, 1989.
119. SALUK PH. SWARTZ JD. KORSVIK H. MARLOWE FI,; High-resolution computed tomography of the major salivary glands: current status. J Comput Tomogr. Jan. 9(1). P 39-50, 1985.
120. SCHADEL A, WAGNER W: Diagnosis by Ultrasound as a Sialography. Lary. Rhm. Otol, 65:138-142, 1986.
121. SCHAEFER SD, MARAVILLA KR, CLOSE LG, BURNS DK, MERKEL MA, SUSS RA: Evaluation of NMR versus CT for Parotid masses. Laryngoscope, 95:945-950, 1985.
122. SCHROEDER HG, SCHVVERK WB, EICHORN T: High-resolution real-time sonography in salivary gland diseases. II. Salivary gland tumors HNO, 33:511-516, 1985.
123. SCHWABER MK. ZEALEAR D. NETTERVILLE JL. SESHUL M. OSSOFF RH.: The use of magnetic resonance imaging with high-resolution CT in the evaluation of facial paralysis. Otolaryngol Head Neck Surg. Oct. 101(4). P 449-58, 1989.
124. SCHWERK WB; SCHROEDER HG, EICHORN T: High resolution real time sonography in diseases of salivary glands. HNO, 33:505-510, 1985.
125. SCOTT J. WOODS K. BAXTER P.: Salivary flow ra-te, protein and electrolyte concentrations in chronic alcoholic patients. J Biol Buccale. Dec. 16[4). P 215-8, 1988.
126. SEIBERT RW, SEIBERT JJ: High resolution Ultrasonography of the parotid gland in children. Ped. Radiol. 16:374-379, 1986.
127. SEIBERT RW. SEIBERT JJ.: High resolution ultrasonography of the parotid gland in children. Part II. Pediatr Radiol. 19(1). P 13-8, 1988.
128. SEIFERTG.: The importance of tumor rnarkers inoral pathology. II. Cell membrane and cytoplasmic anti-gens as tumour markers. Pathol Res Pract. May. 179(6). P 625-8, 1985.
129. SEIFER G, MIEHLKE A, HAUBRICH J, CHILLA R: Diseases of the Salivary Glands. Thieme inc. 1986. New York.
130. SIMUNEK VA, JIROUSEK Z, SPITZER D: Salivary glands investigations using Ultrasonography, Stomatol. DDR, 36:723-728, 1986.
131. SKOUTERIS CA, SOTEREANOS GC, STRAUS RA: Parotid Mass in a Patient with VRD. J. Oral. Max. Sur, 47:495-501, 1989.
132. SMALLMAN LA, YOUNG JA, OATES J, PROOPS DW, JOHNSON AP: Fine needle aspiration cytology in the management ENt of patients. Jour. Lary. Otol, 102:909-913, 1988,
133. SMITH RF, TOOMEY JM, SNYDER GG: Facial plexiform Neurofibroma. Laryngoscope, 87:2101-2105, 1977,
134. SMITH [R. KING WW. TANG WY. METREWELI C.: Differentiating tumours of the deep and superficial lobes of the parotid gland by computed tomographic sialography. Clin Radiol. Jul. 38(4]. P 345-9, 1987.
135. SNYDERMAN NL. JOHNSON JT.: Salivary gland tumors. Diagnostic characteristics of the common types. Postgrad Mer. Oct. 82(5). P 105-8, 110-2, 1987.
136. SOM PM, SACHER M, STOLLMAN AL, BILLER HF, LAWSON W: Common tumors of the parapharyngeal space: Refined imaging diagnosis. Radiol, 169:81-85, 1988.
137. SPIRO RH.: Diagnosis and pjtfalls in the treatment of parotid tumors. Semin Surg Oncol. Jan-Feb. 7(1). P 20-4, 1991.
138. SPIRO RH, KOSS LG, HADJU SE, STRONG EW: Tumors of salivary origin. Cancer, 31:117-122, 1973.
139. STACEY A, EVANS R, KISSIN MW, KARK AE, WILKINS R: Sialography does not alter the management of parotid Space-occupying lesions. Clin. Rad, 36:389-390, 1985,
140. SUN DX, YU Q, WANG PZ, LING GC, QIAN GQ, YINGS SX: The diagnostic value of CT in parotid tumors. Dentomax. Fac. Rad, 18:77-81, 1989.
141. SWARTZ JD,S ROTHMAN MI, MARLOWE FI, BERGER AS: MR imaging of Parotid lesions: Attempts at histopathologic differentiation. Jour. Com. Ass. Tom, 13:789-796, 1989.

142. SWARTZ JD, SALUK PH, LANSMAN A, MARLOWE FI, POPKY GL: High resolution CT, Head Neck Sur, 7:150-161, 1984.
143. ŞEŞEN MT, KAYA S, BERKEL AJ: Parotis tümörü olan hastalarda parotis salgısındaki İg'lerin kantitatif tayini. Türk ö Bült, 2:65-77, 1977.
144. TALMI YP, TOV YS, GAL R, FINKELSTEIN Y, ZOHAR Y: Tuberculosis of a periglandular lymphnode presenting as a parotid tümör. Jour. Otolary, 19:73-75, 1980.
145. TERESI LM, LUFKIN RB, WORTHAN DG, ABEMAYOR E, HANAFEE WN: Parotid masses: MR Imaging. Radiol, 163:405-409, 1987.
146. THACKRAY AC, SOBIN LH: Histological typing of Salivary gland tumors. Geneva. WHO, 1972.
147. TRAXLER M. HAJEK P. SOLAR P. ULM C.: Magnetıc resonance in lesions of the parotid gland. Int J Oral Maxillofac Surg. Jun. 20(3). P 170-4, 1991.
148. TURAN E, BİLGEN U, OKTAY Ş: Parotis bezi kitlelerinde parotis salgısında Prostoglandin benzeri aktivite düzeylerinin tayini. Türk ORL Arşivi, 25:72-82, 1987.
149. ÜSTÜNDAG S, ULUSOY M, BARUT Y, ÖMÜR M, ÜSTÜNDAĞ E, BOZKURT M: Parotis kitlelerinde Ultrasonografinin yeri. KBB Dergisi. 3:(6) 38-41, 1993.
150. WAGNER W. BOTTCHER HD.: Evaluation of tumours parotid gland diseases by sonography. Ultraschall Med. Dec. 6(6). P 341-5, 1985.
151. WAGNER W. BOTTCHER HD. SCHADEL A. MOLLMANN M.: Sensivity and specificity of sonography and sialography in relation to the diagnosis of parotid tumors. Ultraschall Med. Aug. 8(4). P 175-7, 1987.
152. WANG-S; ZOU-Z; ZHU-J: Sequentıal quantitative scintigraphy of parotid giands with chronic inflammatory diseases. J-Oral-MaxilIofac-Surg. May; 50(5): 456-65, 1992.
153. WALTER PW: Salivary gland diseases. Otolaryngology, Malonay (ed), pp 72-96, 1973. Philadelphia.
154. WHYTE AM, BYRNE JV: A comparison of CT and US in the assesment of parotid masses. Clin. Rad, 38:339-343, 1987.
155. WITTICH GR, SCHEIBLE WF, HAJEK PC: ultrasonography of the Salivary Giands. Rad. Clin. Notrh Am, 23:29-37, 1985.
156. WORK WP, BAILEY DG: Surgery of the Majör salivary gland. Otolaryngology, Paparelia MM, Shumrick DA (eds) WB Sound. co Vol 3, Ch 22, pp 2254-2262, 1980.
157. WORK WP, BATSAKIS JG: Classification of Salivary Gland Diseases. Otol. Clin. North Am, 10:287-296, 1977.
158. WROGERS B, ALLAN MN: Management of Parotid neoplasm. Controversy in Otolaryngology. 85-119, 1980.
159. YAMASHITA T. TOMODA K. KUMAZAWA T.: Synthetic diagnosis of parotid tümör. Auris Nasus Larynx. 12 Suppl 2 P S 122-6, 1985.
160. YILMAZ O, CUHRUK Ç, AKTÜRK T: Nöroübromatoziste KBB bulguları. Türk ORL Arşivi, 29:77-79, 1991.
161. YILMAZ O, CUHRUK Ç, DURSUN G, EREKUL S: Parotis bezinde aktinomikoz. Türk ORL Arşivi, 30:180-183, 1992.
162. YILMAZ O, SAATÇİ M, AKTÜRK T, CUHRUK Ç: Parotis kitlelerinde iğne aspirasyon biopsisi. KBB ve Baş boyun Cerrahisi Dergisi, 1:72-75, 1993.
163. YOUNGS RP. WALSH-WARING GP.: Trauma to the parotid region. J Laryngol Otol. May. 101(5). P 475-9, 1987.
164. YU GY.: The value of sialography in the differential diagnosis of parotid masses. Chung Hua Kou Chiang Hsueh Tsa Chih. May. 24(3). P 159-61, 191, 1989.
165. YU GY.: Combined diagnosis of parotid masses. Chung Hua Kou Chiang Hsueh Tsa Chih. Sep. 24(5). P 258-60, 318, 1989.
166. YU GY, ZOU ZJ. WANG YS.: Computed tomography of parotid masses. Chin Med J (Engl). Apr. 102(4]. P 243-50, 1989.
167. ZBAREN P, DUCOMMUN JC: Diagnosis of salivary gland disease using Ultrasound and Sialography: a comparison. Clin Otolary, 14:189-197, 1989.
168. ZIEGLER L. HART H. KUFFER G. HAHN D.: Digital sialography. Digitale Bilddiagn. Sep-Dec. 10(3-4). P 106-10, 1990.