FASİYAL SİNİR MONİTORİZASYONU

FACIAL NERVE MONITORING

Dr. Nuri ÖZGİRGİN, Dr. Tuncay ÖZÇELİK, Dr. Selçuk AKSOY, Dr. Barkın GÜRCAN*

K.B.B. ve Baş Boyun Cerrahisi Dergisi l : 205 - 208

ÖZET: *Fasiyal sinirin maksimal fonksiyonu ile birlikte anatomik olarak korunması otolojik ve otonörolojik cerrahinin temel amaçlarından birisidir. Bunun için elektro fizyolojik monitörizasyon sistemlerinin kullanımında yarar vardır. Bu tip monitör sistemleri ile cerrahi sırasında fasiyal sinire yönelik iatrojenik injüri ihtimali de azaltılmış olur. Cerrahinin süresi kısalır ve emniyeti artar.*

25 otolojik ve nörolojik girişimde intraoperatif fasiyal sinir monitörü kullanılmıştır. Fasiyal sinir fonksiyonları ağız köşesine yerleştirilen sensorlar vasıtası ile algılanmış ve cihaz tarafından işitilebilir sinyaller haline dönüştürülmüştür. Fasiyal sinir elektrik stimülasyonu ise steril bir prob vasıtası ile sağlanmıştır. Cihazın çeşitli avantajları vardır: Cerrahi sırasında fasiyal sinire olan mekanik stimulasyonu işaret eder. Yumuşak doku, kemik doku ve tümöral doku içinde fasiyal sinirim trasesi hakkında bilgi verir. Fasiyal sinir kemik kanal dehissansları hakkında bilgi verir. Cerrahi sonrasında fasiyal sinirin anatomik bütünlüğü hakkında bilgi verir.

Anahtar Sözcükler: *Fasiyal sinir, Intraoperatif monitörizasyon*

SUMMARY: *Anatomic preservation of the facial nerve, with maximal facial function, is one of the goals of otologic and neurotologic surgery. Application of electrophysiologic monitoring techniques is useful in achieving this goal. This kind of monitoring has been shown to reduce the probability of iatrogenic injury to the facial nerve during surgery. it saves surgical time and increases its safety. We have used intraoperative monitoring and stimulation of facial nerve function routinely in 25 consecutive otologic and neurotologic cases. The facial contraction is detected by a sensor attached to the corner of the mouth and is signaled audibly to the surgeon. Electrical stimulation of the facial nerve can be delivered through a sterile probe. The device has several advantages. It signals unintentional mechanical stimulation of the facial nerve during surgery. IT allows mapping of the facial nerve through soft tissue, tumor and bone. it predicts dehiscences in the bony covering of the nerve. And it allows confirmation of the electrical integrity of the nerve after the surgery.*

Key Words : *Facial nerve, intraoperative monitoring*

GİRİŞ

Temporal kemik cerrahisinde fasiyal sinirin korunması çok büyük önem taşır. Doğal olarak bir kulak cerrahının fasiyal sinirin anatomisini ve ilişkilerini bilmesi bir zorunluluktur ve fasiyal sinir monitörlerinden bunun yerini alması beklenmektedir. Ancak fasiyal sinir monitörleri.

1. Fasiyal sinirin temporal kemik; hastalıklı yumuşak doku veya anatomisinin değiştiği durumlarda yerinin tahmin edilmesinde yardımı olur.

2. Fasiyal sinir kemik kanalının defektif olduğu ve yumuşak doku içinde sarılı kaldığı durumlarda disseksiyon sırasında sürekli olarak bilgi sağlar.

3. Fasiyal sinirin patolojik yumuşak doku

(*) **Bayındır** *Tıp Merkezi KBB Departmanı*

ile bütünleştiği durumlarda kemik kanalın intakt olup olmadığı hakkında bilgi verir.

4. Fasiyal sinir paralizisinin varlığında iletim blokunun derecesi ve lokalizasyonu hakkında bilgi verir.

5. Fasiyal sinire olan mekanik yaralanma hakkında anında uyarı verir.

6. Cerrahinin sonunda fasiyal sinir fonksiyonu hakkında bilgi verir (4).

Uzmanlık eğitimi sırasındaki kişi için operasyon sırasında fasiyal sinir açısından emniyetli alanın aşıldığını ikaz eder; deneyimli cerrahın ise operasyon süresini kısaltır.

Teknik açıdan fasiyal sinirim sabit akımla uyarılması tercih edilir. Buna karşılık sabit voltaj ve değişken akım ile uyarılması halinde sinir bundan zarar görebilir. Bunun yanında sinirin 0.20 msn süreli kesik ancak sabit akımlarla uyarılması sinirde gelişebilecek yorgunluğu da önler. Kullanmakta olduğumuz cihaz her 200 milisaniyede bir 0.20 msn süreli akım vermektedir. Kulak cerrahisinde tercih edilen stimulatörler monopolar olanlardır.

Yaygın olarak kullanılan monitörizasyon sistemleri iki çeşittir. Bunlar yüzeysel elektrodlarla ve EMG iğneleri ile sağlanır. Yüzeyel elektrod sistemi labial komissüre tesbit edilen mandal şeklinde bir sensordur. Non invazivdir. Kas kontraksiyonların algılayarak uyarı sistemine iletir.

Temporal kemik disseksiyonu şurasında fasiyal sinir monitörizasyonuna temel olan faktör fasiyal sinirin kemik kanal üzerinde l mm mesafeden l mA lik akım ile uyarılmasıdır. Tabii ki bu bir kural değildir. Dokuların direnci, sinirin uyarılma eşiği, sensorun hassasiyeti ve anestezi için kullanılan ilaçlar bunu etkileyebilecek faktörlerdir. Kemik defekti varlığında sinirin uyarılma eşiği 0.25 mA in altına düşmektedir (2).

Kullanılmakta olan cihazın uyarı şiddeti 0.05 mA arasında değişmektedir. Şiddet 0.01 mA lik artışlarla değiştirilebilmektedir.

Monitör sistemlerinin otolojik cerrahiden ziyade otonörolojik cerrahide kullanımı daha çok tercih edilmektedir.

GEREÇ VE YÖNTEM

Silverstein Fasiyal Sinir Monitörü (Resim 1) kullanarak otolojik ve otonörolofik cerrahi uyguladığımız 25 olguya ait stimulasyon ve monitörizasyon sonuçları değerlendirilmiş bulgular postoperatif fasiyal sinir fonksiyonları ile karşılaştırılmıştır.

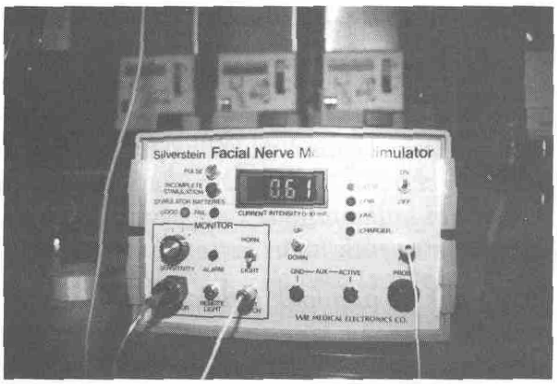

Resim 1 : Silverstein Fasiyal Sinir Stimulatörü.

Fasiyal sinir monitorizasyonu kullandığımız olgular:

Kronik otitis media	Timpanoplasti	21
Otoskleroz	Stapedektomi	3
Meniere	Vestibuler nörektomi	1
Akustik nörinom	Translabirenter eksizyon	1

Stimulasyonun oluşturduğu fasiyal hareketleri aynı taraf ağız köşesine tesbit edilen mandal benzeri yüzeyel elektrod (sensor) vasıtası ile algılanarak ana cihaza elektrik akımı seklinde ulaştırılmış ve bu ses veya ışık sinyali biçiminde ifade edilmiştir. (Resim 2) Sensorun hastanın üstünün örtülmüş olduğu kompreslerin hareketinden etkilenmemesi amacı ile üzeri sert ameliyat maskesi ile korunmuştur.

Olgularımızda fasiyal sinir monitorizasyonu iki şekilde yapılmıştır. Özel izolasyonlu stimulasyon probu kullanarak çeşitli anatomik landmarkların fasiyale göre uyarılma eşikleri tespit edilirken turlama veya yumuşak doku disseksiyonu sırasında tur sapma veya piklere tutturulan adaptör (SACS - Silverstein Adaptör for Continous Stimulation) vasıtası ile de sürekli monitörizasyon sağlanmıştır.

Timpanoplasti sırasında stimulasyon probu

temporal kemik çeşitli noktalarına temas ettirilerek stimulasyon eşikleri elde edilmiştir. Stimulasyon noktaları tüm olgular için:

Resim 2: Sensor

Mastoid korteks, digastrik ridge, attik lateral duvarı, lateral semisirkuler kanal, fossa inkudis, stapes ve tendonu, piramidal çıkıntı (2. dirsek düzeyi), malleus, kohleariform çıkıntı ve tensor timpani kası, 2 segment, genikulat ganglion düzeyi olarak belirlenmiştir. Ayrıca sinirin açık olduğu olgularda sinirin üzerinde granulasyon dokusu veya kolesteatom dokusu gibi patolojik dokuların olup olmamasına göre çeşitli ölçümler yapılmıştır.

Stapes cerrahisi sırasında hastanın lokal anestezi ile opere ediliyor olması nedeni ile istemli hareketlerin varlığı sonuçların güvenilir olmasına engel teşkil etmiştir.

Otonörolojik cerrahi uyguladığımız olgularda fasiyal sinirin özellikle içkulak yolu fundus ve porusu düzeyinde ve pontoserebellar köşedeki değerleri elde edilmiştir.

BULGULAR

Olgularımızın ameliyatları sırasında tespit ettiğimiz eşiklerin ortalamaları Tablo da gösterilmiştir.

TARTIŞMA

Fasiyal sinirin intratemporal kısmının idantifikasyonu, otolojik cerrahinin vazgeçilmez bir unsurudur. Yanlış enstrumentasyon, traksiyon ve termal injüri bu kritik yapının yaralanmasına neden olur. Intraoperatif monitorizasyon fasiyal sinirin izolasyonunda cerraha yardımcı olur. Cerrahi prosedür sırasında turun, aspiratör ucunun veya pikin fasiyal sinir kılıfına teması; granulasyon dokusunun çıkarılmasının sinire oluşturduğu traksiyon; ve irrigasyon solusyonunun pontoserebellar köşede siniri uyarması monitörden uyarı sesini indükleyecektir (3).

Mastoid korteks	10 mA ile uyarım yok.
Attik lateral duvarı	3.9 mA
Lateral semisirkuler kanal	2.2 mA
İnkus	2.2 mA
Stapes	1.2 mA
Piramidal çıkıntı	1.1 mA
Tensor timpani kası	1.9 mA
2. segment	0.6 mA
2. Segment (fallop kanalı defekti)	0.25 mA
Genikulat ganglion	0.5 mA
Pontoserebellar köşe	0.05 - 1 mA
MAI Fundusu	0.05 - 1 mA
MAI Porusu	0.05 - 1 mA

Bulgularımız da sinirin uyarılması için 1 mm kemik mesafesine 1 mA lik akım varsayımını doğrulamaktadır. Ayrıca çıplak sinire uygulanan stimulasyon ile elde edilen eşik değerlerin düşük olması dikkat çekicidir. Temporal kemik içinde çıplak sinir yaklaşık 0.1-0.2 mA akımla uyarılmaktadır. Sinirim ince bir kemik kılıf tarafından örtülü olduğu durumlarda bu eşik 0.5 mA e kadar yükselebilmektedir. Pontoserebellar köşede ise 0.05 mA lik akım ile uyarım sağlanabilmektedir. Bu eşik değerlerin iç kulak yolu ve pontoserebellar köşede daha düşük olmasının nedeni kanımızca fasiyal sinirin bu bölümlerde sinir kılıfının bulunmamasıdır. Vestibüler nörektomi sırasında vestibulo fasiyal anastomotik liflerin varlığı nedeni ile probun superior vestibuler sinire teması ile de fasiyal kontraksiyon gelişebilir. Hatta BOS un da elektriksel stimulusu ilettiği ifade edilmiştir. Her ne kadar bunun önemsenmeyecek düzeyde olduğu ifade edilmekte ise de cerrahi göz önünde bulundurması gerekir. Akustik tümör cerrahisi sırasında tümör büyüklüğü ile orantılı olarak fasiyal sinir fonksiyonlarında azalma görülebilir. Böylesine durumlarda sinirin uyarılma eşiği 0.3 mA e kadar yükselebilir. 3 mA lik akım ile uyarılamama durumunda ise sinirin bütünlüğünün kaybolduğu düşünülmelidir.

SACS - (Silverstein Adaptör for Continous Stimulation) kullanımının bazı avantajları mevcuttur. Cerrahi girişim sırasında güvenli çalışma ortamı sağladığı gibi bu da hekime zaman kazandırır. Örneğin sinüs timpani veya fasiyal resesteki granülasyon dokusunun çıkarılması sırasında fasiyal sinire hakimiyet şarttır. Böylesine durumlarda fasiyal sinir monitörünün kullanımı ile fasiyal sinire zarar vermeden patolojinin tamamının temizlenmesi mümkün olur. Dezavantajı ise yalnızca havalı turlarla kullanılma zorunluğudur. SACS in piklerle kullanımı sırasında pik şaftının cerrahi alanın farklı bölgelerine temas ederek kısa devre yapmamasına özen göstermek veya buna uygun tasarlanmış sadece ucu açık olan izolasyonlu pikleri kullanmak gerekir (1).

Stimulasyonu etkileyen bazı faktörler vardır:

Kanımızca bunların başında anestezi indüksiyonunda kullanılan kurar benzeri kas geveşeticilerin etkilerinin geçmiş olduğundan emin olmak gerekir. Bundan emin olmak izin anestezi uzmanlarının periferik sinir stimülatörleri kullanılmış ve ulnar veya radyal stimulasyonla el hareketleri gözlenerek kas gevşetici ajanların eliminasyonundan emin olunmuştur.

Fasiyal sinir monitörünün kullanımı cerrahın fasiyal sinire hakim olma zorunluluğunu ortadan kaldırmaz. Ancak varlığı cerrahi sırasında emniyet sınırlarını genişleterek patolojinin aktif eradikasyonuna yardımcı olur.

Yazışma Adresi: Dr. Nuri Özgirgin
Bayındır Tıp Merkezi KBB Departmanı
06520 Söğütözü Ankara

KAYNAKLAR

1. Silverstein H.: Adaptor for continuos Stimulation (SACS) with the WR-S8 monitor stimulator. Otolaryngol Head Neck Surg 1990 103:(3] 493-496, 1990.
2. Silverstein H., Smouha E., Jones R.: Routine identification of the facial nerve using electrical Stimulation during otological and neurotological surgery. Laryngoscope 98:726-730. 1988.
3. Silverstein H., Smouha EE., Jones R.: Routine intraoperative facial nerve monitoring during otologic surgery. The American Journal of Otology. 9:269-275, 1988.
4. Smouha EE.: Facial nerve monitoring and Stimulation during surgery for chronic ear disease. Operative techniques in Otolaryngology - Head and Neck Surgery Vol 3 No l 1992:43-47.