TOTAL LARİNJEKTOMİ SONRASI KONUŞMA REHABİLİTASYONUNDA TRAKEOESOFAGEAL FİSTÜL VE PROVOX SES PROTEZİ UYGULAMASI

TRACHEAESOPHAGEAL PUNCTURE AND PROVOX VOICE PROSTHESIS IN SPEECH REHABILITATION AFTER TOTAL LARNGECTOMY

Dr. Şafak DAĞLI, Dr. Murat AKŞİT, Dr. Cafer ÖZDEM, Dr. Selim ÖLÇER*

K.B.B. ve Baş Boyun Cerrahisi Dergisi l : 243 - 247

ÖZET: *Larinks kanserli bir hastanın cerrahi girişimi kabul etmekten kaçınmasının başlıca nedeni sesini kaybetme korkusudur, Total larinjektomi sonrası sesin restorasyonu için çeşitli cerrahi yöntemlerin yanında, total larinjektomi tarihi ile aynı geçmişe sahip esofageal konuşma ile de belli bir eğitim sonunda tatminkar bir konuşma elde edilebilmektedir. Yaklaşık 20 yıllık geçmişi olan ses protezleri ile hastalar basit bir eğitim sonrasında oldukça anlaşılabilir ve işitilebilir bir şekilde konuşabilmektedirler. Bu çalışmada Ankara Numune Hastanesi 2. KBB Kliniğinde 2 yıldır kullanmakta olan Provox ses protezi ile ilgili Klinik bilgi verilmiştir.*

Anahtar Sözcükler: *Trakeoesofageal ponksiyon, Provox ses Protezi, Allaryngeal konuşma.*

SUMMARY: *The main cause of refusing the operation in patients with laryngeal carcinoma is the fear of losing voice. Besides numerous surgical procedures to produce voice, esophageal speech with has the same past with the historical development of total laryngectomy may produce a satisfactory voice with a special training. Vocal prosthesis which have approximately 20 years past may produce and audible and understandable speech with a simple training. in this study, clinical knowledge about the Provox voice prosthesis which has been used in Ankara Numune 2nd E.N.T. Department for 2 years is given.*

Key Words : *Tracheoesophageal puncture, Provox voice prosthesis, Alaryngeal speech.*

GİRİŞ

Larinks kanserli olgularda başvuru sırasında tümörün ileri evrede olması nedeniyle total larinjektomi endikasyonu oldukça yaygın konulmaktadır. Total larinjektomi sonrası kaybedilen sesin yerine konmasında esofageal konuşma, cerrahi yöntemler yanında trakeoesofageal ponksiyon ve ses protezleri de yaygın olarak kullanılmaktadır. İlk total larinjektominin uygulandığı 1874 yılından günümüze kadar geçen zaman içinde ameliyat tekniklerindeki yenilikler kadar kaybedilen sesin yerine konması ile ilgili pek çok yöntem geliştirilmiştir. Önerilen yöntemlerin çoğunda amaç trakea ve farenks arasında hava geçişini sağlayan bir pasaj oluşturarak lokal dokuların titreşimini sağlayıp, işitilebilen ve anlaşılabilen bir konuşma sesi sağlamaktır. Elde edilen konuşmanın şekli 1919 yılından beri kullanılan ve Seeman'ın tarif ettiği esofageal konuşmaya benzemekte, ancak daha iyi kontrol edilebilen ve daha fazla kelimenin söylenebildiği bir konuşma şekli ortaya çıkmaktadır (15). 1952 de Briani'nin faringokutanöz fistül yönteminden sonra 1958 de Conley esofagustan oluşturduğu bir tüpü ses rehabilitasyonunda kullanmış, kas dokusu içer-

* *Ankara Numune Hastanesi 2. K.B.B. Kliniği - ANKARA*

meyen bu esofageal tüp içindeki hava basıncı esofagus basıncından yüksek olduğu taktirde aspirasyonu engeller düşüncesinden hareket edilmiştir. Conley daha sonra ven grefti ile bu yöntemi modifiye etmiştir. Ancak tüpün stenozu ve aspirasyon ile kontaminasyon bu yöntemin terk edilmesine neden olmuştur (6,15). 1955 yılında Asai total larinjektomili hastalarda epidermal tüp kullanarak 3 aşamalı bir rekonstrüktif teknik geliştirmiştir. Bu yöntem daha yaygın bir uygulama alam bulmuştur. Ancak bu teknik ile konuşma en iyi serilerde bile %60'ı geçememektedir. İlk aşamada larinjektomili hastanın boynunun ön tarafına valvli bir farengostoma oluşturulmakta, 4-6 hafta sonra ikinci aşamada trakeostoma ile faringostoma arasında kalan ciltten lümeni cilt epiteli teşkil edecek şekilde bir tüp oluşturulmaktadır (3). Asai'nin 3 aşamalı sekonder shunt tekniğinin değişik şekilleri Montgomery ve Toohill (10) ve Karlan (8) tarafından geliştirilmiştir. Bu metodla benzerlik taşıyan diğer bir yöntem de Amatsu tarafından geliştirilen primer esofageal side-to-side anostomoz yöntemidir (l). Benzer bir yöntemle de Calcaterra ve Kornom, trakea ve esofagus arasında esofageal bir tüp oluşturmuşlardır (5,9). Ancak bu yöntemlerde de kontrol edilemeyen kontaminasyon ve stenoz görülmüştür.

Staffieri ve Serafini tarafından 1976'da önerilen neoglottis fonatoria yöntemi, anterior hipofaringeal ve retrokrikoid mukonazın korunarak uç-yan (end-to-side) trakeosefogeal shunt yapılmasını içermektedir. Bu yöntemle kronik aspirasyon ve geç dönemde gelişen inkontinans ile post-operatif radyoterapinin kısıtlanması başlıca eleştiri konularını oluşturmuştur (16). Serafini ve Stafieri trakeayı 1. halka seviyesinde rezeke ettiklerini ve aynı seviyede 5-8 mm uzunluğunda düğme deliği biçiminde oluşturdukları esofageal açıklıktan mukozayı eksteriorize ederek tespit ettiklerini ve daha sonra esofagus ön duvarını trakea güdüğünün üzerine yatırarak sütüre ettiklerini bildirmişlerdir. Bu teknikle öpere edilen hastaların %92,3'ünde tatminkar ses düzeyi elde edilmiştir. Ancak hastaların %23'ünde cerrahi revizyon gerekmiş ve %4 olguda ise şantın kapatılma gereği duyulmuştur (16).

Serafini ve Arslan 1972'de kriko-hyoido-epiglottopeksi'yi, Pearson da 1980 yılında near total larinjektomiyi tarif etmiş ve konservatif cerrahinin sınırlarını genişletilmişlerdir (2,13). Near total larinjektomi kalıcı trakeostoma oluşturulmasına rağmen fonansoyun ve yutma fonksiyonunu koruyan, az miktarda aspirasyonla birlikte lokal rekürrensin diğer yöntemlere göre daha az olması nedeniyle günümüzde sık kullanılan ve kabul gören bir cerrahi yöntem olmuştur.

Yurdumuzda bu konuda en geniş seriye sahip olan Dr. Başarer kendi geliştirdiği tekniğinde krikoid 1/3 arka laminasını örten perikordriumu korumakta ve bununla l. halka düzeyinde kesilmiş bulunan trakea güdüğünün arka 1/3 ünü kapatmaktadır. Esofagus ön duvarında, hazırlanan 3-5 mm lik açıklıktan mukozayı eksteriorize ederek trakeanın ön 1/3 ünde bırakılmış bulunan açıklığa ağızlaştırmaktadır. Başarer kendi tekniği ile tatminkar ses oranının %90 civarında olduğunu belirtmekte ve aspirasyon sorununun ise % 10 ların altında olduğunu belirtmektedir (4).

Normal kişilerin ekspirasyon havası ile shunt ameliyatı geçirenlerde ise faringo-esofageal mukozadan geçerken oluşan turbulansın oluşturduğu vibrasyon faringeal artikulatörlerle şekillenmekte ve kelimelere dönüşmektedir. Yeterli vibrasyonun oluşabilmesi için hava akımının 50-100 cc/sn ve direncin ise 35-42 mm H2O/LPS (sn. de litre) olması gerekmektedir. Bu nedenlerle yapılacak operasyon bir trakeoesofagel fistül oluşturmanın yanında insufasyonla tatminkar ses oluşturabilmeli ve istirahat halinde (insuflasyon süreci dışında) fistül kapalı kalmalıdır. Yani yapılan shunt fonasyona imkan vermeli ancak aspirasyona neden olmamalıdır. Fonutuvar protezler diğer bir değişle ses protezleri bu gereksinimleri karşılayacak şekilde geliştirilmişlerdir.

Valvli cihazlarla konuşma rehabilitasyonunda kullanılan cihazların ilki Taub ve Spiro tarafından 1972 yılında geliştirilen Voice Bak protezidir. Burada sekonder olarak servikal esofagostomi oluşturulup trakeostoma ile bağlantı protez aracılığı ile sağlanmıştır. Voice Bak ticari olarak pazarlanan ilk protezdir (17). Ancak kullanımının komplike olması, sürekli

temizlenmesinin sorun olması ve radyoterapi görmüş hastalarda çevre dokuların erozyonu sonucu ciddi komplikasyonlara yol açması nedeniyle yaygın olarak kullanılmamıştır.

Blom ve Singer 1979 yılında geliştirdikleri valvli silikon protez ve trekeoesofageal fistül yöntemi ile yeni bir uygulama başlatmışlardır (14). Protezde bulunan tek yönlü valv sayesinde cerrahi rekonstrüksiyon yöntemlerinin en önemli engellerinden biri olan aspirasyon sorunu büyük ölçüde çözümlenmiştir.

Benzer özelliklere sahip diğer bir protez Panje tarafından geliştirilmiştir (12). Panje'nin Voice Button adını verdiği protezi ve Blom-Singer protezi sekonder trakeoesofageal fistül oluşturulduktan sonra yani total larinjektomi yapılmış hastalara uygulanmıştır. Temizlenmek üzere hasta tarafından çıkartılabilen bu protezlere benzer özellikte bir protez olan Groningen protezi 1981 yılında Nijdanı ve Annyas tarafından Hollanda'da geliştirilmiştir (11). Geniş esofageal yaprağı ve kendi kendini temizleme özelliğine sahip valv mekanizması sayesinde çıkartılıp takılmaya ihtiyaç göstermemektedir. Geniş şaftı sayesinde Panje ve Blom-Singer Protezinin aksine trakeoseofageal fistül oluşturulması için fistül bölgesine bir sonda uygulamasına da ihtiyaç göstermemektedir. Vokal protezlerin bir kısmı total larinjektomi ameliyatı esnasında primer olarak, bir kısmı da ameliyattan sonraki bir dönemde sekonder olarak uygulanabilmektedir. Groningen protezi hem de primer hem de sekonder olarak uygulanabilmektedir (Fig. 1-5).

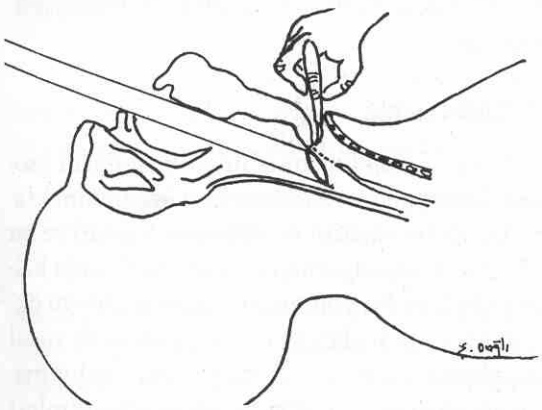

Fig. 1 : 180° döndürülerek esofagus arka duvarı esofagoskopla emniyete alındıktan sonra trakeo-esofageal ponksiyon yapılması

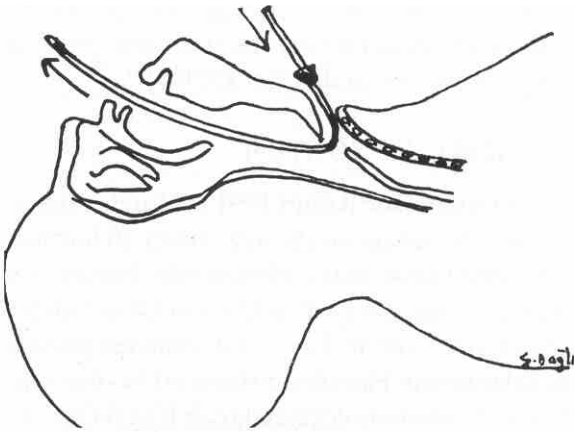

Fig. 3 : Esofagoskop içerisinden çekilen mandrenin ağızdan çıkartılması

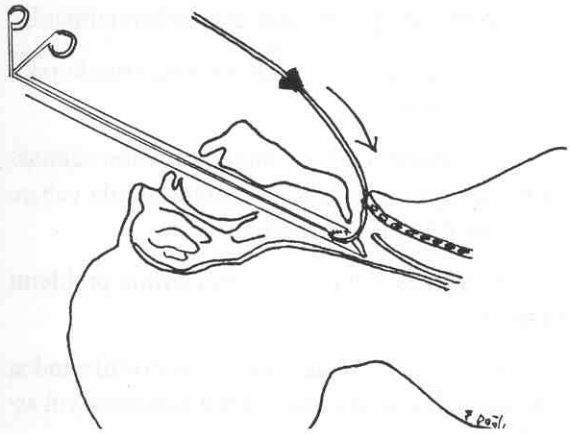

Fig. 2 : Oluşturulan trakeo-esofageal ponksiyon yerinden gönderilen mandrenin esofagoskop içerisinden bir forceps yardımı ile ağıza doğru çekilmesi.

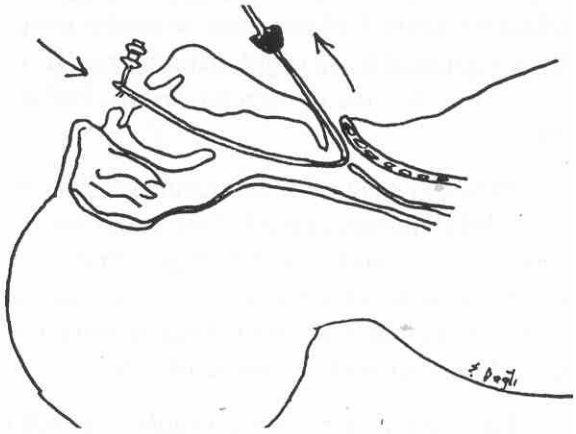

Fig. 4 : Mandrenin ucuna tespit edilen protezin ağız içinden ponksiyon yerine çekilmesi

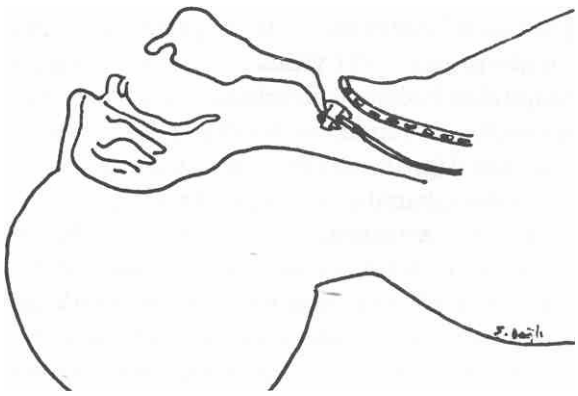

Fig. 5: Trakeoesofageal ponksiyon yerine protezinin uygun olarak yerleştirilmesi

1987 yılında Hilgers ve Schovwenburg Hollanda da Groningen protezine benzer özellikte ancak valvi daha kolay acılabilen bir protez olan provox'u geliştirdiler. Groningen protezi 30-150 mm H2O basıncı ile açılırken Provox 3-5 mm H2O basıncı ile açılabilmektedir (7).

GEREÇ VE YÖNTEM

Kliniğimizde Kasım 1991 tarihinden başlayarak total larinjektomi uygulanan 20 hastaya trakeoesofageal fistül yöntemiyle Provox ses protezi uygulanmıştır. 8 hastaya ise sekonder olarak ameliyattan l ay - 5 yıl sonra ses protezi uygulanmıştır. Hastaların tümü erkek olup yaşları 40-72 arasında değişmektedir (Ortalama 54). Primer ve sekonder tüm protez uygulamaları genel anestezi altında yapılmıştır. Primer uygulama yapılan hastalarda genel durum düzeldikten sonra 7-15 günlerde, sekonder uygulama yapılanlarda ise uygulamanın ertesi günü hastalarda konuşma egzersizlerine başlanmıştır.

Protezler 6 ay ile l yıl arasında (ortalama 8. ay) lokal anestezi altında kısa süren bir uygulama ile yenisiyle değiştirilmiştir. Protez değiştirilmesinde valvinin iyi açılıp kapanmamaya başlayarak, trakeaya tükrük ve sıvı kaçağının başladığı dönem esas alınmıştır.

Hastalarımızın 5'i protez uygulanmasından 6 ay ve öncesinde radyoterapi görmüş olup, 3'ü protez takıldıktan sonra radyoterapi görmüşlerdir.

SONUÇLAR

7 gün 2 yıl arasında değişen takip süreleri içinde hastaların l'i hariç hepsinde 7-10 gün içinde fonasyon elde edilmiştir (%95). Fonasyon sağlanamayan sekonder uygulama yapılan bir hastada post operatif l. hafta içinde protez çevresinde enflamasyon ve ödem gelişmiştir. Solunum pasajından sekresyon atlamta güçlük çeken hastada pnömoni gelişmiştir. Pnömoninin tedavi edilip hastaya kontrol esofagoskopisi yapıldığında protezin esofageal yaprağı üzerinde esofagus mukozasının bulunduğu ve protezin esofagus lümenine açılamadığı görülmüştür. Protez çıkartılarak yeniden takılmış ve fonasyon temin edilmiştir. 2 hastamızda fonasyon sağlandıktan sonraki 2 hafta içinde protezin yerinden çıkması nedeniyle elde edilen fonasyon kaybedilmiştir. Halen takibimizde olan 17 hasta (%85) protezleri ile konuşabilmektedir.

TARTIŞMA

Total larinjektomi sonrası hastaların esofageal konuşmayı öğrenebilmesi arzulanmaktadır. Ancak bu eğitimi verebilecek kurum ve bu yöntemle konuşabilenlerin oranı %30'larda kalmaktadır (14). Bu yöntemin başarısız olduğu durumlarda başvurulabilecek bir yöntem de vocal protezlerdir. Bu kadar çeşitli protezin bulunması ticari amaçlar yanında henüz gereksinimleri tam olarak karşılayacak ideal bir çözüme ulaşılamadığını göstermektedir.

Provox ses protezinin avantajları şunlardır:

1) Uygulanması basit ve kısa sürede takılabilmektedir.

2) Yabancı cisim reaksiyonu yaratmamakta ve uzun olmadığı için kullananlarda yabancı cisim hissi doğurmamaktadır.

3) Sık sık çıkartılıp temizlenme problemi yoktur.

4) Cerrahi restorasyon yöntemlerinden çok daha düşük oranda tükrük kaçağına yol açmaktadır.

5) Esofageal sese oranla daha normale yakın bir ses oluşturmaktadır.

Kullanılan Provox ses protezinin açılma basıncı düşük olduğundan (3-5 mm H2O) hiç bir hastamızda sesin çıkartılmasını engelleyecek bir faringoesofageal hipertonisiteyi ortadan kaldırmak amacıyla krikorengeal myotomiye ihtiyaç duyulmamıştır.

Protez uygulanacak hastaların seçiminde şu kriterler göz önüne alınmıştır:

1) Hastanın genel sağlık sağlık seviyesi uygun olmalıdır (Larinks kanseri genellikle ileri yaş hastalığı olduğundan kronik obstrüktif akciğer hastalığı, ateroskleroz, osteoartrit, tremor oluşturan nörolojik bir hastalığı bulunmamalıdır)

2) Anatomik faktörler uygun olmalıdır. Sağlıklı boyun cildi olmalı, lokal doku enflamasyonu bulunmamalı, parmağıyla stomayı tam olarak kapatabilmeli ve stoma kapatılmaya uygun olmalıdır.

3) Onkolojik faktörler uygun olmalıdır. Lokal tümör rekürrensi, rezidüel tümör, ikinci primerin varlığı bulunmamalıdır.

4) Hastaların protezle konuşma konusunda yüksek motivasyonu olmalıdır.

Fonasyonun gerçekleştirilmesi için stomanın manuel olarak kapatılması hijyenik açıdan sakıncalar doğurmaktadır. Bu nedenle normal solunum sırasında açık kalan ancak fonasyon sırasında kendiliğinden kapanan bir valv sistemi geliştirilmiştir. Blom-Singer ve Hamaker'in tanımladıkları, stomaya yerleştirilen bu valv sayesinde konuşma esnasında her iki elin boş kalması sağlanabilmektedir.

Yazışma Adresi: Dr. Şafak Dağlı
88. Sokak 1/47 Doğa Apt. Çiğdem Mah.
0653009 ANKARA

KAYNAKLAR

1. Amatsu M.O.: A one stage surgical technique for post-laryngectomy voice rahibilitation. Laryngoscope 90:1378-1385, 1980.
2. Arslan M-, Serafini I.: Restorations of laryngeal functions after total laryngectomy: Report on first 25 cases. Laryngoscope 82:1349-1352, 1972.
3. Asal R.: Laryngoplasty after total laryngectomy. Arch Otolaryngol. 95:114-119, 1972.
4. Başarer N. ve ark.: Total larynjektomide trakeofarengeal fonatuvar şant. T.O.R.L 26:37-42, 1988
5. Calcaterra T.C., Jafek B.W.: Tracheoesophageal shunt for speech rehabilitation after total laryngectomy. Arch Otolaryngol. 94:124-128, 1971.
6. Conley J.J.., De Amasti F., Pierce M.K.: A new surgical technique for vocal rehabilitation of the laryngectomized patient. Ann Otol Rhinol Laryngol. 67:655-664, 1958.
7. Hilgers F.J.M., Schouwenburg P.F.: A new low resistance self retaining prosthesis (Provox) for voice rehabilitation after total laryngectomy. Laryngoscope 100:1202-1207, 1990.
8. Karlan M.S.: Two stage Asai laryngectomy utilizing a modified Tucker valve. Am. J. Surg. 116:597-606, 1968.
9. Kornorn R.M., Weycer J.S, Sessions R.B., Malone P.E.: Vocal rehabilitation with a tracheo-esophageal shunt. Arch Otolaryngol. 97:303-308, 1973.
10. Montgomery W.W., Toohill R.T.; Voice rehabilitation. after laryngectomy. Arch Otolaryngol. 88:449-504, 1972.
11. Nijdam H.F., Annyas A.A., Schutte H.K.: A new prosthesis for voice rehabilitation after laryngectomy. Arch Otolaryngol 237:27-33, 1982.
12. Panje W.R.: Prosthetic vocal rehabilitation following laryngectomy. The Voice Buttonr. Am Otol Rhinol Laryngol 89:529-533, 1981.
13. Pearson B.W.: Subtotal laryngectomy. Laryngoscope 91:1909-1912, 1981.
14. Singer M.I., Blom E.D.: An endoscopic technique for restoration of voice after laryngectomy. Ann Otol Rhinol Laryngol 89:529-535, 1980.
15. Singer M.I., Blom E.D.: Vocal rehabilitation with prosthetic devices, in Bailey BJ., Biller H.F. (Eds): Surgery of the larynx W.B. Saeunders Co. Phüadelphia p. 367-384, 1985.
16. Staffieri M-, Serafini L: La riabilitazione chirurgica della voce e dalle respirarzione dopo laringectomia totale. 29th National Congress of Associazione Otologi Ospedaliere Italiana, Bologna p.57-111, 1976.
17. Taub S., Spiro R.H.: Vocal rehabilitation of laryngectomees: Preliminary report of a new technique. Am J Surg 124:87-90, 1972.