KBB ve BBC Dergisi 15 (2):79-82, 2007

Larenks Kondrosarkomu: Olgu Sunumu

Laryngeal Chondosarcoma: Case Report

Dr. M. Ali ÇETİN, Dr. Aykut İKİNCİOĞULLARI, Dr. K. Murat ÖZCAN, Dr. Hüseyin DERE
Ankara Numune Eğitim ve Araştırma Hastanesi, 4.KBB Kliniği, Ankara

ÖZET

Kondrosarkom larenkste nadir görülen neoplazmlardandır. Ses kısıklığı şikayeti olan 73 yaşındaki erkek hastaya yapılan endoskopik muayenede üzeri sağlam mukoza ile örtülü, larenks lümenini daraltan, sert kitle gözlendi. Bilgisayarlı tomografide krikoid kartilajı çepeçevre tutan, posteriordan supraglottik bölgeye doğru uzanan içinde kalsifikasyonlar gözlenen kitle tespit edildi. Kitleden iki kez direkt larengoskopi ile alınan biyopsilerden sonuç alınamadı. Laringofissür yoluyla alınan üçüncü biopsi sonucunda histopatolojik tanının kondrosarkom olarak bildirilmesini takiben hastaya total larenjektomi yapıldı. Bu makalede larenks kondrosarkom olgusu sunuldu, literatür eşliğinde tanı ve tedavi yöntemleri tartışıldı.

Anahtar sözcükler
Larenks neoplazmları, kondrosarkom, radyoloji

ABSTRACT

Chondrosarcoma is rarely seen in the larynx. A firm laryngeal mass that was covered with smooth mucosa and narrowed the laryngeal lumen was seen in laryngeal endoscopic examination of a 73-year old male with hoarseness. In computerized tomography, a mass that contained calcifications was seen involving the cricoid cartilage circumferentially and extending the supraglottic area posteriorly. The mass was biopsied twice by direct laryngoscopy without any histopathological diagnosis. The histopathological result of the third biopsy that was obtained following a laryngofissure was chonrosarcoma and the patient underwent a total laryngectomy. In this paper, a laryngeal chondrosarcoma case is presented and the diagnosis and treatment is discussed in the light of the literature.

Keywords
Laryngeal neoplasms, chondrosarcoma, radiology

Çalışmanın Dergiye Ulaştığı Tarih: ***10.01.2007*** *Çalışmanın Basıma Kabul Edildiği Tarih:* ***09.02.2007***

≈

Yazışma Adresi

Dr. Murat ÖZCAN
2. Cadde 125/7 Öveçler 06460 Ankara
Tel: 0 505 483 59 25
E-posta: kursatmuratozcan@yahoo.com

GİRİŞ

Kondrosarkom ekstremitelerde ve kaburgalarda çok daha yaygın olan, larenkste nadir görülen malign bir primer kıkırdak tümörüdür.[1-4] Larenks kondrosarkomu ilk kez 1816'da Travers tarafından tanımlanmıştır.[1,5] Tüm baş boyun bölgesi malignitelerinin %0.2'sinden daha azını oluşturmaktadır.[5,6] Kondrosarkomaların yalnızca %2-5'i baş ve boyundan kaynaklanmaktadır. Baş ve boyun bölgesinde en sık larenks, maksilla ve kafa tabanında görülmektedirler.[7] Larenks kondrosarkomu en sık 50-80 yaş aralığında görülür ve erkek kadın oranı 3-4/1'dir.[1] Ortalama tanı yaşı 60-64 yıllar arasındadır.[5] En sık etkilenen bölgeler %75 oranında krikoid halka, bunu takiben tiroid ala (%17) ve daha nadiren aritenoid kıkırdaklar, kornikulat kıkırdaklar ve epiglottur (%5).[8] Tanı endoskopik görüş altında biopsi ile konur ve tedavisi cerrahidir.

Bu makalenin amacı nadir görülen krikoid kıkırdak kökenli, lokal agresiv larenks kondrosarkomundaki klinik özellikleri, tanısal zorlukları ve bunun getirdiği tedavi yaklaşımlarındaki zorlukları gözden geçirmektir.

OLGU SUNUMU

Bir yıldır var olan ses kısıklığı ve nefes darlığı şikayetleriyle kliniğimize başvuran 73 yaşındaki erkek hasta şikayetlerinin son 3 aydır arttığını bildirdi. Alkol kullanım alışkanlığı olmayan hastanın, 15 yıldır günde 1 paket sigara kullanım hikayesi mevcuttu. Endoskopik muayenede subglottik bölgeden glotik bölgeye uzanan, arkada glottik kapanmayı engelleyen ve kord vokal hareketlerini iki taraflı olarak ileri derecede bozan, üzeri sağlam mukoza ile örtülü, glottik ve subglottik alanı belirgin olarak daraltan kitle izlendi. Fizik muayenede boyunda palpe edilebilen lenfadenopati yoktu. Boyun ve larenksin kontrastlı bilgisayarlı tomografisinde (BT), krikoid kıkırdaktan köken alıp subglottik bölgede daralmaya yol açan, krikoid kıkırdağı destrükte eden, supraglottik bölgeye posteriordan uzanarak tiroid kıkırdağı infitre eden, içerisinde yer yer kalsifikasyon içeren, endolarenkste belirgin daralmaya yol açan kitle saptandı (Resim 1, 2). İki kez direkt larengoskopiyle yapılan biyopsi materyallerinin histopatolojik incelenmesinden sonuç alınamaması üzerine, laringofissür yöntemiyle alınan üçüncü biopsinin sonucu "iyi diferansiye kondrosarkom" olarak rapor edildi. Tümörün büyüklüğü ve larenks fonksiyonlarını ileri derecede bozması gözönüne alınarak, konservatif bir cerrahinin yapılamayacağına, bu nedenle de total larenjektomi yapılmasına karar verildi.

Total larenjektomi spesmeninin değerlendirmede glottisin hemen altından başlayan 4.5x4x2.5 cm boyutlarında, larenks duvarını krikoid kıkırdak seviyesinde anüler tarzda saran ve lümeni daraltan sert tümöral lezyon

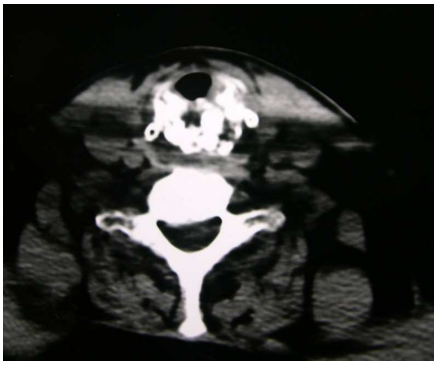

Resim 1. Bilgisayarlı tomografide krikoid kartilaj seviyesinde benekli kalsifikasyonlar içeren kitle görünmekte.

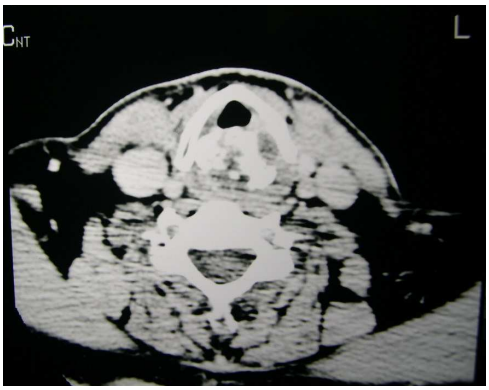

Resim 2. Bilgisayarlı tomografide benekli kitlenin posteriordan supraglottik seviyeye doğru uzandığı görünmekte.

tespit edildi. Tümöral lezyon üzerindeki mukozanın hemen tüm sahalarda sağlam olduğu ve lezyonun bunun altında yerleştiği saptandı. Tümörün sağ ariepiglottik plikaya yaklaşık olarak 13 mm, sol ariepiglottik plikaya 8 mm uzaklıkta olduğu ve tiroid ve krikoid kıkırdağa infiltre olduğu izlendi (Resim 3).

Spesmenin histopatolojik incelemesi sonucunda, tümörün yoğun kıkırdak matriks oluşturan, büyük belirgin nükleol içeren, iri veziküler nükleuslu, orta derecede pleomorfizm gösteren atipik kondrositlerden meydana geldiği saptandı. Tümör hücrelerinin yer yer binükleasyon ve seyrek olarak mitozlar gösterdiği tespit edildi. Bu histopatolojik bulgularla spesmen "orta derecede diferansiye kondrosarkom (Grade II)" olarak rapor edildi.

Hastanın iyileşme dönemi sorunsuz geçti ve postoperatif ondördüncü günde taburcu edildi. Hasta postoperatif birinci yılda hastalık belirtisi olmaksızın yaşamaktadır.

TARTIŞMA

Larenksin primer kıkırdak kökenli tümörleri kondromlar ve kondrosarkomlardır. Klinik belirtiler, tümörün büyüklüğü ve yerleşim yeri ile ilişkilidir. Ses kısıklığı, hava yolu obstrüksiyonu, nefes darlığı, yutma

güçlüğü ve boyunda kitle gibi semptomlarla ortaya çıkmaktadırlar. Ses kısıklığı en yaygın ortaya çıkan semptomdur. Semptomlar tanıdan önce birkaç haftadan birkaç yıla kadar sürebilir. Larenks kondrosarkomlarının pek çoğu krikoid kıkırdağın arka yarısını tutmaktadırlar ve %50'si larenkste yanlızca bir bölgeyi tuttuğundan dolayı bazen larenks girişi obstrükte etmek yerine genişletebilmektedirler.[5,6] Krikoid kıkırdağın arka yarısını tutan tümörün arka glottik bölgeye bası yapması sonucunda ses kısıklığını takiben sesin tamamen kaybının ortaya çıkabileceği bildirilmektedir. Bizim hastamızda da ses kısıklığı ve nefes darlığı şikayetleri mevcuttu.

Fizik muayenede submukozal bir larenks kitlesi, vokal kord paralizisi, subglottik bir daralma veya tümör tarafından aritenoid kıkırdakların yer değiştirmesi sonucunda larenkste asimetri görülebilir.[1,2,7] Vokal kord paralizisi krikoaritenoid eklemin fiksasyonundan, çok yer kaplayan tümörden ve/veya rekürren sinirin tutulmasında kaynaklanıyor olabileceği bildirilmiştir.[2] Krikoid kondrosar-komunda endoskopik muayenede vokal kordda hareket kısıtlılığı ile birlikte olan veya olmayan yetersiz bir posterior glottal kapanma görülmektedir. Larengoskopide genellikle karakteristik asimetrik subglottik daralma krikoid kondrosarkomu tanısını kuvvetle destekler. Endoskopik muayenede genellikle normal larenks mukozası altında submukozal şişlik şeklinde ortaya çıkarlar. İlerlemiş olgularda mukozal ülserasyon gözlenebilir. Bizim hastamızda normal mukoza altında subglottik bölgede daralma yapan ve kord vokal hareketlerini kısıtlayan kitle tespit edildi.

Literatürdeki vakaların çoğu 50-80'li yaşlar arasındadır.[1,5,8,11] Larenks kondrosarkomunun başlangıç yaşı literatürde 33'den 91'e kadar değişmektedir.[11] Erkekleri kadınlardan 3-4 kat daha fazla etkilerler.[1,5,8,11] Bizim olgumuz 73 yaşında erkek hasta idi.

Direkt filmlerde ve bilgisayarlı tomografide (BT) krikoid içinde kaba veya benekli kalsifikasyon görülmesi karakteristik bir radyolojik özelliktir.[1,7] Bu tümörler kıkırdak içinde iyi sınırlı, hipodens kitleler şeklinde görülmektedirler. Manyetik Resonans Görüntüleme (MRG) tümör boyutlarını göstermede yardımcı olabilmesine karşın, tümördeki karakteristik kalsifikasyonları saptamada BT, MRG'den daha üstündür.[5] Kondrom ile kondrosarkom radyolojik özellikleri yönünden de birbirinden ayırt edilememektedir.[7] Bizim olgumuzda BT'de krikoid kartilaj seviyesinde, karakteristik benekli kalsifikasyonlar içeren hipodens kitle tespit edilmiştir.

Tanı için direkt larengoskopi yapılarak biopsi alınmalıdır. Tümörün sert olmasından dolayı biyopsi güç olabilir, ancak tanı için şarttır. Kondrosarkom submukozal bir kitle olarak ortaya çıktığından biopsi derin dokudan alınmalıdır. Ayrıca biyopsi materyalinin histopatolojik incelenmesinde, kondrosarkomun kondromdan ayırımının

Resim 3. Total larenjektomi spesmeninde kitle görünmekte.

yapılmasında sorun yaşanabilmektedir. Bizim olgumuzda direkt larengoskopi ile iki kez biyopsi alınması ve bunların histopatolojik incelenmesi sırasında sorun yaşanmasından dolayı laringofissür yöntemiyle açık biyopsi alınarak kondrosarkom tanısı konulabilmiştir.

Literatürde bildirilmiş kıkırdak kaynaklı larenks tümörlerinin çoğunluğunu kondromlar oluşturmaktadır. Bazı otörler larenks kondromlarının çoğunun düşük gradeli kondrosarkomların yanlış tanımlamaları olduğunu düşünmektedirler.[5] Her ikisinin de klinikopatolojik olarak ilişkili olmasının yanında, moleküler genetik yönden de bağlantılı oldukları ileri sürülmektedir.[1] Kondromun ve kondrosarkomun ya senkron olarak (aynı tümöral kitle içerisinde kondrom ve kondrosarkom alanları) ya da metakron olarak (zaman içerisinde kondromdaki malign transformasyon) yakından bağlantılılı olduğu bildirilmektedir.[1] Evans ve ark. iskelet sistemi ve larenks kondrosaromlarını histolojik olarak sellülarite, mitotik indeks ve nükleer atipi derecesine göre; low-grade (Grade I), intermediate-grade (Grade II) ve high-grade (Grade III) olarak tanımlamışlardır.[9]

Larenks kondrosarkomu, klinik olarak iskelet sisteminde görülenlerden daha az agresivdir.[3] Larenks kondrosarkomları genellikle hyalin kıkırdaktan köken almaktadırlar.[10] Krikoid/tiroid kıkırdak oranı yaklaşık olarak 3/1'dir.[1,5,7,8] Düşük gradeli kondrosarkomlar kıkırdağa farklılaşan mezenşimal hücrelerin proliferasyonundan meydana gelirler ve kondromaların aksine bu tümörler nükleer atipili, daha hipersellülerdir.[11] Kondromalar nükleer atipi, mitoz, nekroz ve invaziv karakterden yoksundur.[11] Larenksin kıkırdak kökenli tümörlerinin histolojik tanısı iyi diferansiye kondroma veya düşük gradeli kondrosarkomdan anaplastik özellikleri olan yüksek gradeli kondrosarkoma kadar değişir.[7]

Literatürde bildirilmiş kondrosarkom vakalarının çoğu iyi bir prognoz ve düşük metastaz oranlarına sahip düşük gradeli (Grade 1) ve orta gradeli (Grade 2)'dir. Az sayıda kötü prognoza sahip yüksek gradeli (dediferansiye) (Grade 3) kondrosarkom bildirilmiştir.[5]

Kondrosarkom gelişiminin krikoid kıkırdağın yaş bağımlı ossifikasyonuyla ilişkili olabileceği ileri sürülmektedir.[1,11] Krikoid ve tiroid kıkırdağın ossifikasyonu yaşamın 3. dekatında başlar ve yaşlanmayla giderek artar.[10] Larenks kıkırdak ossifikasyonu kasların yapışma yerlerinde başlar (örneğin krikoid halka arkası ve tiroid laminanın arka oblik çizgisi), kondrosarkomun tuttuğu bölgeler bu alanlara karşılık gelir.[1-3,8,10] Larenks kondrosarkomunun pik yaşı kıkırdak ossifikasyonunun en muhtemel olasılıkla ortaya çıktığı yaşla eş zamanlıdır.[1,8] Larenksteki bir kondromdaki iskeminin kondrosarkoma gelişmesine yardımcı olabileceği ileri sürülmüştür.[1,4,8,11] Ayrıca teflon injeksiyonu[2] ve radyoterapi[12] sonrası larenks kondrosarkomu oluştuğu tanımlanmıştır.[1] Buna rağmen larenks kondrosarkomunun kesin etyolojisi bilinmemektedir.

Tedavide radyoterapi ve kemoterapinin yeri yoktur. Cerrahi olarak tümörün çıkarılması temel tedavi yaklaşımıdır. Larenks kondrosarkomunda mümkünse larenksi koruyarak ve normal kıkırdak sınırları bırakılarak tümörün çıkarılması önerilmektedir.[11,13,14] Çünkü bu tümörler yavaş büyürler, düşük metastatik potansiyele sahiptirler ve tedavi morbiditesini azaltmak önemli bir amaçtır. Lokal rekürrens görülmesine rağmen, tümörün yavaş büyüdüğü, ortalama tanı yaşının 63 olduğu, salvaj larenjektominin başarı şansının yüksek olduğu düşünülerek başlangıç tedavisinin larenks fonksiyonlarının korunmasına yönelik olması gerektiği bildirilmektedir.[7] Ancak bu tümörlerin çoğunluğu normal larenks fonksiyonları için kritik bir işlevi olduğu düşünülen krikoid kıkırdağı tutmaktadır. Bu nedenle tümörün yeterince çıkarılıp aynı zamanda hayati yapısal fonksiyonun da idame ettirilmesi sıklıkla zordur.[5,6] Krikoid kıkırdağın yarısından daha fazlası tutulduğunda veya yüksek gradeli lezyonlarda total larenjektominin en uygun cerrahi yöntemdir.[8,11,15] Bizim olgumuzda da krikoidin yarısından fazlası tümör tarafından tutulduğundan larenks iskeleti korunamadı ve total larenjektomi yapıldı.

Yapılan çalışmalarda, konservatif cerrahi sonrası rekürrens oranları %18'den %65'e kadar değişmekteyken, subtotal veya total larenjektomi gibi daha geniş eksizyon sonrası %3-10'a kadar düşmektedir.[2,8,11,16] Rekürrenslerin yüksek gradeli ve tiroid kıkırdak kondrosarkomlu vakalarda daha sık olduğu ileri sürülmektedir.[2,8,11] Lokal rekürrens gelişse bile cerrahi eksizyonlar tekrarlanabilmektedir. Bu durumun uzun dönem hayatta kalım üzerine etkisinin olmadığı belirtilmektedir.[5] Beş yıllık hayatta kalım oranları %90'dır.[2]

Literatürde bölgesel ve uzak metastaz oranları %12-15 arasında bildirilmiştir.[8] Hematojen yolla akciğer, böbrek, servikal omuriliğe uzak metastaz yapabilirler ve subkutanöz yayılım da yapabilirler. Servikal lenf bezine yayılım nadiren olabilir ve bu durum kötü prognozu gösterir.[1,8,17] Boyun diseksiyonu yalnızca görüntüleme yöntemleriyle lenf nodu tutulumu gösteriliyorsa önerilmektedir.[1]

SONUÇ

Larenks kondrosarkomu nadir görülen bir tümördür. Biyopsi ile doku tanısı için materyal elde edilmesinde ve histopatolojik olarak değerlendirilmesinde zorluklar bulunmaktadır. Radyolojik ve patolojik inceleme çok önemlidir. Kesin tanı klinik, radyolojik ve patolojik bulgular birlikte değerlendirilerek konulur. Lezyonun lokalizasyonu ve büyüklüğü göz önüne alınarak, konservatif cerrahi mümkün olan olgularda parsiyel cerrahi yapılıp, hasta yakın takibe alınmalıdır. Parsiyel cerrahi ile tümörün çıkarılması mümkün olmayan olgularda total larenjektomi yapılmalıdır.

KAYNAKLAR

1. Baatenburg de Jong RJ, van Lent S, Hogendoorn PC. Chondroma and chondrosarcoma of the larynx. Curr Opin Otolaryngol Head Neck Surg 2004;12:98-105.
2. Rinaldo A, Howard DJ, Ferlito A. Laryngeal chondrosarcoma: a 24-year experience at the Royal National Throat, Nose and Ear Hospital. Acta Otolaryngol 2000;120:680-8.
3. Uygur K, Tuz M, Dogru H, Sari A. Chondrosarcoma of the thyroid cartilage. J Laryngol Otol 2001;115:507-9.
4. Saleh HM, Guichard C, Russier M, Kemeny JL, Gilain L. Laryngeal chondrosarcoma: A report of five cases. Eur Arch Otorhinolaryngol 2002;259:211-6.
5. Cohen JT, Postma GN, Gupta S, Koufman JA. Hemicricoidectomy as the primary diagnosis and treatment for cricoid chondrosarcomas. Laryngoscope 2003;113: 1817-9.
6. Koufman JA, Cohen JT, Gupta S, Postma GN. Cricoid chondrosarcoma presenting as arytenoid hypertelorism. Laryngoscope 2004;114:1529-32.
7. Wang SJ, Borges A, Lufkin RB, Sercarz JA, Wang MB. Chondroid tumors of the larynx: computed tomography findings. Am J Otolaryngol 1999;20:379-82.
8. Thompson LD, Gannon FH. Chondrosarkoma of the larynx: a clinicopathologic study of 111 cases with a review of the literature. Am J Surg Pathol 2002;26:836-51.
9. Evans HL, Ayala AG, Romsdahl MM. Prognostic factors in chondrosarcoma of bone: A clinicopathologic analysis with emphasis on histologic grading. Cancer 1977;40:818-31.
10. Thome R, Thome DC, de la Cortina RA. Long-term follow-up of cartilaginous tumors of the larynx. Otolaryngol Head Neck Surg 2001;124:634-40.
11. Casiraghi O, Martinez-Madrigal F, Pineda-Daboin K, Mamelle G, Resta L, Luna MA. Chondroid tumors of the larynx: a clinicopathologic study of 19 cases, including two dedifferentiated chondrosarcomas. Ann Diagn Pathol 2004;8:189-97.
12. Glaubiger DL, Casler JD, Garrett WL, Yuo HS, Lillis-Hearne PK. Chondrosarcoma of the larynx after radiation treatment for vocal cord cancer. Cancer 1991;68:1828-31.
13. Aygenc E, Dere H, Ozdem C. Endolaryngeal resection of laryngeal chondrosarcoma. Eur Arch Otorhinolaryngol 2003;260:555-7.
14. De Cock M, Van Laer C, Vanwambeke K, Salgado R. Chondrosarcoma of the larynx: A report of two cases and a review of the literature. B-ENT 2006;2:21-6.
15. Rentzis G, Zarampoukas T, Vital I, Vital V. Chondrosarcoma of the larynx: A case presentation. B-ENT 2006;2:123-7.
16. Batsakis JG, Raymond AK. Cartilage tumors of the larynx. South Med J 1988;81:481-4
17. Lavertu P, Tucker HM. Chondrosarcoma of the larynx. Case report and management philosophy. Ann Otol Rhinol Laryngol 1984;93(5 Pt 1):452-6.