KBB ve BBC Dergisi 15 (2):83-86, 2007

Damağın Plazmositoid Miyoepitelyoması

Plasmacytoid Myoepithelioma of the Palate

Dr. Filiz AYDOĞAN, Dr. Eren TAŞTAN, Dr. Emine AYDIN, Dr. Melih KÜRKÇÜOĞLU, Dr.Yücel ÇİÇEK, Dr. Münir DEMİRCİ
Ankara Eğitim ve Araştırma Hastanesi 2.KBB Kliniği, ANKARA

ÖZET

Miyoepitelyoma, miyoepitelyal hücrelerden oluşan tükrük bezlerinin seyrek görülen bir tümörüdür. Tüm tükrük bezi tümörlerinin %1'inden azını oluşturur. En yaygın yerleşim yeri parotis bezidir ve bunu damağın minor tükrük bezleri izler. Plazmositoid tip miyoepitelyomanın seyrek görülen bir subtipidir. Bu makalede ilk tanısı ince iğne aspirasyon biopsisiyle konulan, damağında plazmositoid tip miyoepitelyoma saptanan, 36 yaşında kadın hasta sunuldu.

Anahtar Sözcükler
Miyoepitelyoma, damak, biopsi, ince iğne

ABSTRACT

Myoepthelioma is a rare tumour of the salivary glands composed of myoepithelial cells. It accounts for less than one per cent of all salivary gland tumours. The parotid gland is the most common site followed by the minor glands of the palate. Plasmacytoid variant is a rare form of myoepithelioma . We report a 36 years old female patient with plasmacytoid subtype myoepithelioma localised in the palate initially diagnosed by fine needle aspiration cytology.

Keywords
Myoepithelioma, palate, biopsy, fine needle

Çalışmanın Dergiye Ulaştığı Tarih: ***06.06.2007*** *Çalışmanın Basıma Kabul Edildiği Tarih:* ***10.07.2007***

≈

Yazışma Adresi

Dr. Filiz AYDOĞAN
Konutkent mah. 631 sok. Oyak 1 Blok 20/9 Çayyolu, ANKARA
Tel: 0505 839 08 59
E-posta: flzydgn@yahoo.com

GİRİŞ

İlk olarak 1943 yılında Sheldon tarafından tanımlanan miyoepitelyoma, başlıca parotis bezi ve sert damaktaki minor tükrük bezlerindeki miyoepitelyal hücrelerden köken alan benign ve nadir görülen bir tümördür.[1-3] Tüm tükrük bezi tümörlerinin %1'inden azını oluşturur.[2] Tükrük bezinde duktal ve asiner epitel altında uzanan kontraktilite özelliği olan miyoepitelyal hücrelerden orijin alır.[4] Miyoepitelyal hücreler iğsi, epiteloid, plazmositoid veya şeffaf görünümde olup solid adalar, kordonlar oluştururlar.[5] Ağrısız olması ve yavaş büyümesi nedeni ile pleomorfik adenom ile benzer klinik özellik taşır.[4] Bu makalede ilk tanısı ince iğne aspirasyon biopsisi ile konulan ve seyrek görülen plazmositoid tip benign miyoepitelyomalı olgu sunulmuştur.

OLGU SUNUMU

Üst damağında 4 yıldır ağrısız şişlik yakınmasıyla başvuran 36 yaşında kadın hastanın bu kitlesinde son 6 ay içinde büyüme fark edilmiş. Kulak burun boğaz muayenesinde, sert damak yumuşak damak birleşim yerinin, yaklaşık 2 cm önünden başlayan posteriorda yumuşak damağa uzanan, orta hattan 1 cm sağ tarafta 4x3 cm boyutlarında üzeri vaskülarize, palpasyonla ağrı ve hassasiyet olmayan sert kıvamda kitle mevcuttu (Resim 1). Fizik muayenede boyunda lenfadenopati tespit edilmedi.

Resim 1. Sert damaktan başlayarak yumuşak damağa uzanan kitlenin intraoral görünümü.

Resim 2. Koronal plandaki tomografide kitle izleniyor. Kemik destrüksiyonu izlenmemektedir.

Boyun ve paranazal sinus tomografisinde oral kavitede sert damakta orta hattın 1 cm sağında, sert yumuşak damak birleşim yerinin 2 cm kadar önünden başlayan ve kısmen yumuşak damağa geçmiş olan 25x23 mm lik kas yapıları ile izodens düzgün kontürlü, solid-nodüler yapıda yumuşak doku kitlesi izlendi. Kitlenin anterior komşuluğunda sert damakta kemik erozyonu izlenmedi (Resim 2). Radyolojik olarak boyunda lenfadenopati görülmedi.

İnce iğne aspirasyon sitolojisi plazmositoid tip miyoepitelyoma olarak rapor edildi. Genel anestezi ile yapılan operasyonda sağlam cerrahi alan bırakılarak peroral kitle eksizyonu yapıldı. Spesimenin patolojik incelenmesinde makroskopik olarak 4x3x1 cm boyutlarında kahverengi kapsüllü doku parçasının kesitinde kapsülün hemen altından başlayan 26x20 mm'lik krem beyaz renkli solid alan izlendi. İmmünohistokimyasal incelemede özellikle cytokeratin 7 (CK7) ve cytokeratin 14 (CK14) pozitif idi. İğ hücreleri düz kas aktin (SMA), kas spesifik aktin (MSA), Calponin, S-100, glial fibriler asidik protein (GFAP), düz kas miyozin ağır zincir ile değişen oranda reaktifti. İnce iğne aspirasyon materyalinden hazırlanan preparata "plazmositoid tip miyoepitelyoma" tanısı konulmuştur (Resim 3). Spesimen tanısı "plazmositoid tip miyoepitelyoma" olarak rapor edildi (Resim 4). Hastanın 10 aylık takip döneminde rekürens saptanmadı.

TARTIŞMA

Miyoepitelyoma seyrek görülen bir tükrük bezi tümörüdür. Major ve minör tükrük bezlerinde görülür.[4] En yaygın yerleşim yeri parotis bezidir ve bunu damak

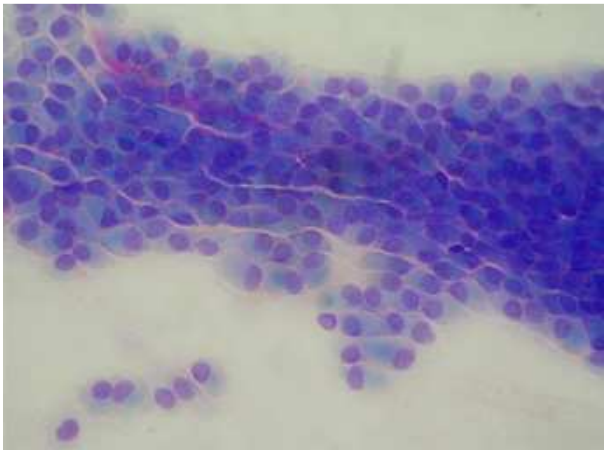

Resim 3. İnce iğne aspirasyon materyalinden hazırlanan preparatta May Grünwald Giemsa ile boyama sonrası histopatolojik incelemede yoğun diffuz eozinofilik sitoplazmalı, eksantrik nukleuslu, poligonal, hafif pleomorfik ve hafif hiperkromatik hücreler izlenmekte (x200).

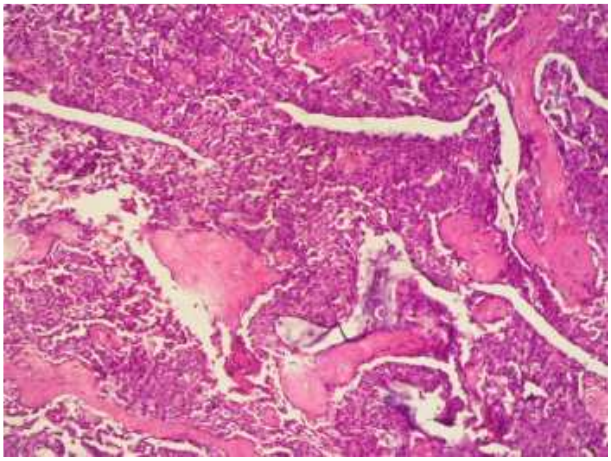

Resim 4. Spesimenden hazırlanan preparatta hematoksilin eozin ile boyama sonrasında miksoid stroma içinde miyoepitelyal hücrelerin adaları izlenmektedir (H-E x100).

izler.[3] Ortalama görülme yaşı 53 tür ve çocukluk yaş grubunda nadir görülür.[2] Cinsiyet farkı görülmez.[3,4]

Miyoepitelyoma tükrük bezinin duktal ve asiner epitelinin altındaki kontraktil yapıdaki miyoepitelyal hücrelerden köken alır.[4] Bu hücreler aynı zamanda ter, meme, gözyaşı bezlerinde, trakea ve ösofagusun mukus üreten bezlerinde de tanımlanmıştır.[2]

Bu tümörün seyrekliğine ve histopatolojisinin çokluğuna bağlı olarak klasifikasyon ve tanıda zorluklar vardır. Çoğunluğu literatürde benign olarak tanımlanmıştır. Makroskopik olarak benign miyoepitelyomalar iyi bir şekilde çevrelenmiş kitlelerdir.[3] Minör tükrük bezleri dışında ince fibröz bir kapsülle çevrilidir. Kesit yüzeyi beyaz homojen görünümdedir.[5]

Malign dönüşüm pleomorfik adenomdaki gibi meydana gelebilir. Miyoepitelyal karsinom çok seyrek görülür.[6,7] Lokal invaziv bir tümördür.[3] Düşük gradeli malign tümördür ve lokal rekürens yapar, uzak metastaz seyrek olarak meydana gelir.[3,7]

Miyoepitelyal hücreler iğsi, epiteloid, plazmositoid, şeffaf görünümde kordonlar oluşturur.[5] Bunun yanı sıra solid, retikuler, mikrokistik, kord benzeri, fasikuler, mikzoid gibi çeşitli büyüme örnekleri de görülebilir. Minor tükrük bezi tümörlerinde plazmositoid tip yaygın iken parotis bezinde iğsi hücre tipi daha sık görülür. Plazmositoid subtip özellikle tartışmalıdır. Çeşitli ultrastruktural ve immunohistokimyasal çalışmalar bu hücrelerde düz kas diferansiyasyonun eksikliğini göstermiştir.[1] Bizim olgumuzda histopatolojik görünüm miyoepitelyomanın plazmositoid subtipine uymaktadır. Duktal diferansiyasyon izlenmemektedir. Stroma miksoid veya mukoid görünümdedir.

Bazı miyoepitelyoma olgularında hücreler arasında amorf hyalen materyal izlenir. Mitoz çok enderdir. Neoplastik hücreler vimentin, S-100, glial fibriler asidik protein (GFAP) ve aktin ile pozitiftir.[5] Miyoepitelyoma tanısı konulmasında en yararlı immünohistokimyasal marker S-100 proteinidir.[3]

Tükrük bezlerinde ince iğne aspirasyon sitolojisinin amaçları, klinik yararları ve güçlükleri saptanmıştır. Seyrek olarak bazı hayal kırıcı olgular bildirilmesine karşın, birikmiş deneyim ince iğne aspirasyon sitolojisinin yararlılığını modern patolojide tartışılmaz kılar. İnce iğne aspirasyon sitolojisi oral kavitede seyrek olarak yapılır. Bu tanı yöntemiyle bir kaç benign ve malign miyoepitelyomalar teşhis edilmiştir. Lopez ve ark.[1] literatürde tek olan ince iğne aspirasyon sitolojisiyle tanı konulan yumuşak damaktaki plazmositoid miyoepitelyoma olgusunu bildirmişlerdir. Plazmositoid miyoepitelyoma tanısında ince iğne aspirasyon sitolojisini hızlı, güvenilir tanıya izin veren ve uygun tedaviye yönlendiren bir yöntem olarak vurgulamışlardır.[1] Olgumuzda ince iğne aspirasyon sitolojisiyle plazmositoid miyoepitelyoma tanısı konulmuş ve spesimenin incelenmesinde de aynı tanı doğrulanmıştır.

Miyoepitelyomanın major ayırıcı tanısı pleomorfik adenomla yapılmalıdır. Bu tümörler de pleomorfik adenom gibi ağrısız yavaş büyüyen kitlelerdir.[4] Pleomorfik adenomun miyoepitelyal hücre dominant varyasyonu ile tanıda karışıklık olabilir.[3] Miyoepitelyomalar komplet

ya da hemen hemen komplet miyoepitelyal hücrelerden oluşur. Buna karşın pleomorfik adenomalardaki sayılar değişkendir. Pleomorfik adenomalar çok miktarda duktuslar içerirken, miyoepitelyomalar birkaç duktus içerir. Stromal kompenentlerin oranı pleomorfik adenomlarla benzerdir. Mikzoid ve kondroid alanlar her ikisinde de görülebilir. Tek fark stromanın pleomorfik adenomda daha fazla olmasıdır.[3] Minör bezlerin miyoepitelyal hücreleri major bezlerinkine oranla daha çok metaplazi özelliğine sahiptir. Miyoepitelyal hücrelerden gelişen tümörde selüler pleomorfizm, mitotik konfigürler ve kemik invazyonu oluşu bunların düşük derecede malign tümör olduğunu düşündürmektedir.[8] Dolayısıyla cerrahi eksizyon tutulmamış normal cerrahi sınırı içerecek şekilde yapılmalıdır.[3]

Miyoepitelyomanın prognozu pleomorfik adenomanınkine paralel görülmekle birlikte, bazı yazarlar pleomorfik adenoma göre daha agresif büyümeyle karakterize olduğunu düşünürler. Benign miyoepitelyomaların rekürensi bildirilmesine karşın cerrahi eksizyon tam olduğunda prognozun iyi olduğu görülür.[3] Sitolojik atipi olmaksızın tipik olarak plazmositoid konfigurasyona sahip olan tümörler hiçbir zaman agresif tarzda davranmazlar.[2] Bu olgunun 10 aylık takibinde rekürrens lehine bulgu görülmemiştir.

SONUÇ

İntraoral yerleşen minor tükrük bezi tümörlerinde ince iğne aspirasyon sitolojisi öncelikle uygulanmalıdır. Bu yöntemle plazmositoid tip miyoepitelyomada hızlı tanıya gitmek ve uygun tedaviyi planlamak olanaklıdır.

KAYNAKLAR

1. Lopez JI, Ugalde A, Arostegui J, Bilbao FJ. Plasmacytoid myoepithelioma of the soft palate. Acta Cytol 2000;44:647-52.
2. Lins JEW, Gnepp DR. Myoepithelioma of the palate in a child. Int J Pediatr Otorhinolaryngol 1986;11:5-13.
3. Taylor J, Tighe JVP. A minor salivary gland tumour presenting with dysphagia. J Laryngol Otol 1999;113:569-72.
4. Hanna EY, Lee S, Fan CY, Suen JY. Benign neoplasms of the salivary glands. In: Cummings CW, eds. Cummings Otolaryngology, Head and Neck Surgery. 4th ed. Philadelphia: Elsevier Mosby; 2005. p.1363-4.
5. Hoşal Ş, Sungur A, Özyar E, Altundağ MK. Tükrük bezi kanserleri. In: Engin K, Erişen L, Baş-Boyun Kanserleri. Bursa: Nobel Tıp Kitabevi; 2003. p.417.
6. Savera AT, Sloman A, Huvos AG, Klimstra DS. Myoepithelial carcinoma of the salivary glands. Am J Surg Pathol 2000;24:761-74.
7. Karatzanis AD, Drivas EI, Giannikaki ES, Lachanas VA, Hatziioannou JK, Velegrakis GA. Malignant myoepithelioma arising from recurrent pleomorphic adenoma of the soft palate. Auris Nasus Larynx 2005;32:435-37.
8. Kaya S. Tükrük bezi tümörleri. Kaya S. Tükrük Bezi Hastalıkları. 1.Baskı. Ankara: Güneş Kitabevi; 1997.p 243.