KBB ve BBC Dergisi 15 (2):87-90, 2007

İnfrahyoid Lokalizasyonda Ektopik Tiroid Dokusu: Olgu Sunumu

Ectopic Thyroid Gland at Infrahyoid Localization: Case Report

Dr. Selma KURUKAHVECİOĞLU, Dr. Hande ARSLAN, Dr. Sinan KOCATÜRK, Dr. Cem DOĞAN, Dr. Rıza KESER
Ufuk Üniversitesi Rıdvan Ege Hastanesi KBB ABD, Ankara

ÖZET

Ektopik tiroid, tiroid dokusunun anormal migrasyonuyla oluşan ve prevalansı yaklaşık olarak 100,000-300,000 doğumda bir olan konjenital bir patolojidir. Tiroid bezinin normal yeri olan pretrakeal lokalizasyon dışında dil kökü ile trakea arasında herhangi bir yerde görülebilir. En yaygın görülen şekli ötiroid durumda boyun kitlesidir. Bu olgu sunumunda boyun orta hattında hyoid kemik korpusu anteriorunda 4x4 cm boyutlarında kitle ile kliniğimize başvuran, tiroid sintigrafisinde ektopik tiroid dokusu saptanan ve cerrahi eksizyon sonrası başka tiroid dokusu olmaması nedeniyle tiroksin tedavisi başlanan 17 yaşında bayan hasta sunulmuştur.

Anahtar Sözcükler
Tiroid hastalıkları, tiroidektomi

ABSTRACT

Ectopic thyroid gland is a congenital malformation, formed by abnormal migration of thyroid tissue and its prevalance ranges from 1/100.000-1/300.000. This congenital malformation may be seen anywhere between root of the tongue and trachea, except the normal localization of the thyroid gland in pretracheal area. The most common form of this congenital anomaly is an euthyroid neck mass. Herein, we report a patient who admitted to us with a mass in 4 x 4 cm dimensions at the midline of neck. In scintigraphy, an ectopic thyroid tissue was established and after surgical excision, thyroxine treatment was started to the 17 year-old female patient.

Keywords
Thyroid diseases, thyroidectomy

Çalışmanın Dergiye Ulaştığı Tarih: ***18.04.2007*** *Çalışmanın Basıma Kabul Edildiği Tarih:* ***09.06.2007***

≈

Yazışma Adresi

Dr. Selma KURUKAHVECİOĞLU
Ufuk Üniversitesi Rıdvan Ege Hastanesi KBB ABD,
Mevlana Bulvarı, No: 86-88, 06520, Balgat/ANKARA
Tel: 0532 621 82 99
E-posta: selmakurukahveci@yahoo.com

GİRİŞ

Ektopik tiroid dokusu (ETD) nadir görülen, genellikle asemptomatik konjenital bir anomalidir. Tiroid bezinin embriyolojik gelişimi fetal hayatın yaklaşık 24. gününde ilk olarak foremen çekum noktasında bir epitelial proliferasyon olarak başlar.[1,2] Tiroid dokusu trakea önündeki son pozisyonuna fötal hayatın 7. haftasında ulaşır.[1,2] ETD ise tiroid bezinin inkomplet migrasyonu sonucu oluşur ve dil kökü ile trakea arasında herhangi bir yerde bulunabilir. ETD büyük oranda servikal bölgede, orta hatta (vakaların %90'ı) açığa çıkar.[3] Prevalansı yaklaşık olarak 1/100.000-1/300.000'dir.[1] Biz bu olgu sunumunda infrahyoid ektopik tiroid dokusu olan bir hastaya ait bulguları literatür eşliğinde sunmaya çalıştık.

OLGU SUNUMU

17 yaşındaki bayan hasta boyunda çocukluğundan beri var olan ve son 2 aydır büyüme gösteren kitle şikayeti ile polikliniğimize başvurdu. Hasta ayrıca bası hissinden ve estetik görünüm bozukluğundan yakınmaktaydı. Fizik muayenede boyun orta hattında, hyoid kemik korpusu anteriorunda 4x4 cm boyutlarında, yutma ve dilin protrüzyonu ile hareketli, ağrısız bir kitle tesbit edildi (Resim 1). Kitle düzgün sınırlı, mobil ve yumuşaktı.

Ön tanı olarak tiroglossal kist düşünülen hastaya ultrasonografi (USG) ve doppler USG yapıldı. Boyun USG'sinde larenks anteriorunda 10x18 mm boyutlarında anekoik kistik görünüm saptandı. Kist çevresinde heterojen tiroid dokusuyla izodens eko sinyalleri görünmekteydi. Renkli doppler USG incelemede bu bölgedeki vaskülaritenin çok belirgin ve tiroid dokusuna eşdeğer olduğu rapor edildi. Tiroglosal kist ile ayırıcı tanı için hastaya tiroid sintigrafisi çekildi. 5mCi Tc-99m perteknetat'lı tiroid sintigrafisinde tiroid bezi normal lokalizasyonda izlenmedi ve infrahyoid lokalizasyonda, orta hatta, amorf, yoğun radyoaktivite gösteren tiroid dokusuna ait aktivite tutulumu rapor edildi (Resim 2).

Hastanın preoperatif tiroid hormonları ve biyokimyasal değerleri normaldi. Bası hissinden ve kozmetik nedenlerden dolayı cerrahi tedavi isteyen hastanın ektopik tiroid dokusu genel anestezi altında çevre dokulardan disseke edilerek total olarak çıkarıldı.

Postoperatif herhangi bir komplikasyon olmayan hastanın patoloji sonucu "nodüler ve kistik dejenerasyon gösteren tiroid dokusu" olarak raporlandı (Resim 3).

Resim 1. Boyun orta hattında hyoid kemik korpusu anteriorunda 4x4 cm boyutlarında kitle.

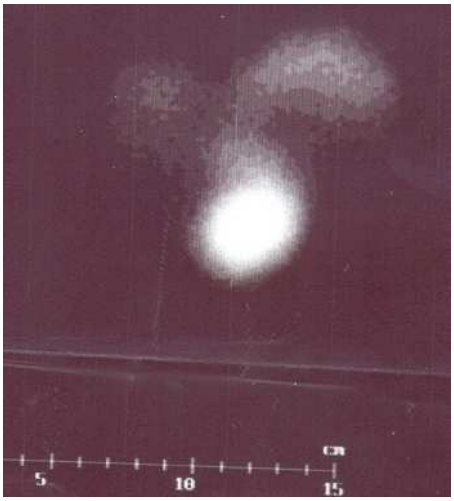

Resim 2. Tiroid sintigrafisi: Boyunda infrahyoid lokalizasyonda, orta hatta, amorf, yoğun radyoaktivite konsantre eden tiroid dokusuna ait aktivite tutulumu.

Başka tiroid dokusu olmadığı ve postoperatif hipotiroidi gelişeceği için hastaya endokrin bölümü tarafından tiroksin tedavisi başlandı ve takibe alındı.

TARTIŞMA

Tiroid glandın embriyolojik gelişim ve göç sırasındaki anormallikleri ETD ile sonuçlanabilir. ETD boyun orta hatta dil kökünden mediastinuma kadar herhangi bir lokalizasyonda görülebilir.[4-6] Prevalansı yaklaşık olarak 1/100.000-1/300.000'dir. Tiroid hasta-

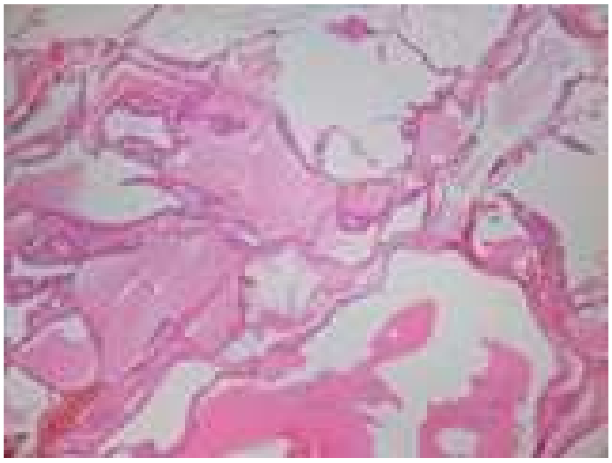

Resim 3. Histopatolojik incelemede nodüler ve kistik dejenerasyon gösteren tiroid dokusu.

lığı olanlarda ise bu oran 1/4000-1/8000 olarak bulunmuştur.[1]

ETD az rastlanan bir tiroid patolojisidir. Bayanlarda erkeklere göre daha sıktır ve genellikle asemptomatik seyreder.[7] Özellikle ergenlik ve hamilelik dönemlerinde, tiroid stimülan hormon (TSH) seviyesinde artış ve tiroid doku hiperplazisine bağlı olarak, asemptomatik ektopik tiroid dokusu semptomatik hale gelebilir.[4] ETD genellikle hipoaktiftir, nadiren hiperaktif olur. Bizim olgumuzda da ergenlik dönemiyle birlikte kitlenin belirginleştiği ve boyutlarında artış olduğu tesbit edilmiştir. Tiroid bezinin hücre göçü normalde foramen çekumdan pretrakeal pozisyona doğrudur.[7] ETD tiroidin normal göç yolu dışında mediastinal, intrakardiyak, gastrointestinal trakt ve intraperitoneal lokalizasyonda bile görülebilir.[2,4] ETD en çok (%90) sublingual pozisyonda bulunur.

ETD'nin etyolojisi tam anlaşılamamış, ancak gen mutasyonlarının etkili olduğu ileri sürülmüştür.[4] "Tiroid transkripsin faktör 2" (TTF-2) mutasyonu tiroid agenezisi ve diğer defektlerle ilişkilidir. "Pax 8 gen" mutasyonu tiroid disgenezisinin çeşitli formlarıyla, TTF-1 gen mutasyonu da tiroid agenezisi veya disgenezisi ile ilişkili bulunmuştur. Bu gen mutasyonları aynı zamanda ektopik migrasyona da neden olurlar.[4]

ETD vakalarının %70'i sadece tiroid dokusu içerir.[6] Tiroid bezi hastalıklarının hepsi ektopik tiroid dokusunda da görülebilir. USG, sintigrafi, bilgisayarlı tomografi (BT) ve magnetik rezonans görüntüleme (MRG) tanıda kullanılabilecek yöntemlerdir. Tiroid sintigrafisi tiroidin normal lokalizasyon dışında olduğunun belirlenmesinde hem sensitif, hem de spesifik bir yöntemdir. Sintigrafi ETD'nin diğer orta hat servikal kitlelerinden; örneğin tiroglossal duktus kisti, lipom, epidermoid kist, lingual tiroid vb ayırıcı tanısında da değerlidir.[1] Bizim olgumuzda da ektopik tiroid dokusunun kistik komponente sahip olması nedeniyle tiroglossal kistle ayırıcı tanısı, tiroid sintigrafisi ile yapılmıştır. USG ve bilgisayarlı tomoğrafi (BT) tanıda yararlıdır ama sensitivitesi ve spesifitesi düşüktür. Hastalar genellikle asemptomatiktir. Ama disfaji, disfoni, dispne, kalp yetmezliği ve kanama, glandın yerleştiği yere bağlı olarak görülebilir.[4-6] Ayrıca çevre dokulara bası ve malign dejenerasyon da görülebilir.[4,8] ETD'da vakaların %80-95'de papiller karsinom gelişebilmektedir.[10]

ETD'nin tedavisi tiroid hormon replasmanı ile supresyon ve cerrahi olarak çıkartılmasını içerir.[1] Lezyonun büyüklüğü, lokal bası semptomları, hastanın yaşı, tiroid gland durumu, ve komplikasyon yapıp yapmadığına (ör: ülserasyon, hemoraji, kistik dejenerasyon veya malignite) göre tedavi seçimi yönlendirilir. ETD, tek tiroid dokusu ise ve bu doku normal fonksiyon gösteriyor ve küçük, asemptomatik ise hasta cerrahi tedavi uygulanmadan izlenebilir.[9] Klinik semptom yoksa tiroid hormonu verilerek (tiroksin tedavisi) kitle belirgin biçimde, ama yavaşça küçültülebilir. Ayrıca radyoaktif iyot tedavisi de benign ektopik tiroid doku volümünü azaltabilir. Bu terapi en az 4-6 ay volüm %30-50 azalana kadar devam ettirilebilir.[3] Ancak bu tedavinin garantisi yoktur ve radyoaktif iyot ile ablasyon genç hastalarda uygun değildir.[7] Cerrahi tedavi, hasta tercihine göre, basınç/obstrüktif semptomlar varsa, tiroksin supresyon tedavisine cevap yoksa veya malignite şüphesi varsa yapılır.[1] Cerrahi öncesi tiroid fonksiyon testleri ve tiroid sintigrafisi tavsiye edilmektedir. Cerrahi tedavide eksizyon, karbondioksit lazer, kriyoterapi yapılabilir.

Eğer ETD hastanın tek fonksiyonel tiroid dokusu ise, intraoperatif olarak hastaya ototransplante edilebilir.[7] Doku serbest olarak anterior rektus veya strep kasların altına taşınabilir veya submandibuler bölgeye transpoze edilebilir. Transplante tiroid dokusunun postoperatif fonksiyonuna bakılmalıdır. Çünkü bu hastalarda tiroid desteği sıklıkla gerekir.[7]

Literatürde, malignite şüphesi ve ciddi klinik semptomlar yoksa, bazı otörlerin öncelikle medikal tedavi önerdiği görülmektedir. Bazı otörler ise tedavi seçiminde normal tiroid dokusu bulunup bulunmamasına bakılmaksızın, tiroid dokusunun eksizyonunu önermektedirler.[1] Bu uygulamanın gerek ektopik tiroid dokusunun boyutunu azaltarak görünümü düzelttiği, gerekse ileride malign dejenerasyon gelişme ihtimali açısından daha etkin oldu-

ğu iddia edilmektedir. Cerrahi sonrası kalıcı hipotiroidi nedeniyle uzun süre tiroid hormon replasmanı gerekebilir. Bizim olgumuz da bası hissi ve özellikle estetik kaygılardan dolayı cerrahi tedaviyi tercih etti. Ayrıca cerrahi tedavi çabuk, pratik ve morbitidesi düşük bir tedavi modalitesidir, ve histolojik kesin tanı imkanını verir.[3]

Hastaların takibi için postoperatif tiroid fonksiyon testleri yapılmalı ve hormon regülasyonu için medikal tedavi verilmelidir.[3]

SONUÇLAR

ETD nadir görülen benign bir konjenital anomali olmasına karşın lokalizasyonuna bağlı ciddi sorunlara neden olabilmektedir. Tanı için tiroid sintigrafisi spesifik ve sensitif bir yöntemdir. Küçültmek için medikal tedavi uygulanabilse de, diğer birçok otör gibi biz de cerrahi tedavinin daha pratik ve kesin bir yöntem olduğunu düşünmekteyiz.

KAYNAKLAR

1. Chawla M, Kumar R, Malhotra A. Dual ectopic thyroid: case series and review of the literature. Clinical Nuclear Medicine 2007;32:1-5.
2. Rınkel NPMR, Manni JJ, Van Der Beek JMH. Ectopic thyroid tissue manifesting as a unique cause of an oropharyngeal mass. Otolaryngol Head and Neck Surg 2001;124:340-1.
3. Zieren J, Paul M, Scharfenberg M, Menenakos C. Submandibular ectopic thyroid gland. The Journal of Craniofacial Surgery 2006;17:1194-7.
4. Maino K, Skelton H, Yeager J, Smith KJ. Benign ectopic thyroid tissue in a cutaneous location: a case report and review. J Cutan Pathol 2004:31:195-8.
5. Rao NP, Pandit N, Kumar R, Upadhya IV, Sagar MSV. Ectopic functioning thyroid in the thyroglossal duct detected by radionuclide imagıng. Clin Nucl Med 2005;30:630.
6. Kumar R, Sharma S, Marwah A, Moorthy D, Dhanwal D, Malhotra A. Ectopic goiter masquerading as submandibular gland swelling. Clin Nuc Medicine 2001;26:306-9.
7. Gallo A, Leonetti F, Torri E, Manciocco V, Simonelli M, DeVincentiis M. Ectopic lingual thyroid as unusual cause of severe dysphagia. Dysphagia 2001;16:220-3.
8. Shah BC, Ravichand CS, Juluri S, Agarwal A, Pramesh CS, Mistry RC. Ectopic thyroid cancer. Ann Thorac Cardiovasc Surg 2007;13:122-4.
9. Thomas G, Hoilat R, Daniels JS, Kalagie W. Ectopic lingual thyroid: A case report. Int J Oral Maxillofac Surg 2003;32:219-21.
10. Bayat MR, Vawda F, Campbell H. Dual ectopic thyroid. Clinical Radiology 2005;60:821-5.