KBB ve BBC Dergisi 15 (3):109-114, 2007

Çocuklarda Adenoid Büyüklüğünün Değerlendirilmesinde Endoskopik Muayene, Lateral Nazofarenks Grafisi ve Klinik Değerlendirmenin Karşılaştırılması

Comparison of Endoscopic Examination, Lateral Radiograph of the Nasopharynx and Clinical Assessment in Evaluating Enlargement of Adenoids in Children

Dr. Mustafa KAZKAYASI, Dr. Osman K. ARIKAN, Dr. Filiz DATLI, Dr. Rahmi KILIÇ
Kırıkkale Üniversitesi Tıp Fakültesi, KBB-BBC ABD, KIRIKKALE

ÖZET

Amaç: Bu çalışmanın amacı çocuklarda adenoid büyüklüğünün değerlendirilmesinde rijid endoskopik muayene, lateral kraniyografi ve klinik muayenenin karşılaştırılmasıdır.
Yöntem ve Gereçler: Çalışmamıza 3 aydan daha fazla kronik adenoid enfeksiyonu semptomları veya obstrüktif adenoid hiperplazisi olan 3 ila 14 yaşları arasında 34 çocuk hasta (16 erkek, 18 kız) dahil edildi. Bütün hastalara sadece adenoidektomi veya diğer işlemlerle (tonsillektomi ve/veya bilateral ventilasyon tüp tatbiki) birlikte adenoidektomi planlandı. Her çocuk klinik değerlendirme skoru (KDS), radyolojik değerlendirme skoru (RDS) ve transnazal endoskopik muayene (TEM) ile değerlendirildi.
Bulgular: RDS ve TEM değerleri ayrı ayrı KDS değerleri ile karşılaştırıldığında aralarında anlamlı bir fark yoktu (sırasıyla p=0.980 ve p=0.982). Diğer taraftan TEM ve RDS arasında istatistiki olarak anlamlı korelasyon bulundu (r=0.554, p=0.001).
Sonuç: Sadece klinik değerlendirme ile adenoid dokusunun boyutunu doğru olarak değerlendirmek zordur. Çocuklarda adenoid dokusunun büyüklüğünün değerlendirilmesinde RDS ve TEM güvenilir metotlardır.

Anahtar Sözcükler
Adenoid, adenoidektomi, endoskopik inceleme, klinik muayene, radyolojik değerlendirme

ABSTRACT

Objective: The aim of this study is to compare the rigid endoscopic examination, lateral craniography and the clinical evaluation in assessing adenoid enlargement in children.
Materials and Methods: Thirty-four children, (16 boys and 18 girls) between the ages of 3 and 14 years with symptoms of chronic adenoid infection or obstructive adenoid hyperplasia more than 3 months were enrolled this study. All children were scheduled for adenoidectomy as the sole procedure or in combination with other procedures (tonsillectomy and/or bilateral ventilation tube insertion). Each child was assessed with clinical assessment score (CAS), lateral radiographs of the nasopharynx (RAS) and transnasal endoscopic examination (TEE).
Results: When the values of RAS and TEE were separetely compared to the values of CAS, there was no statistically significant correlation between them (p=0.980 and p=0.982 respectively). On the other hand, we found statistically significant correlation between TEA and RAS (r=0.554, p=0.001).
Conclusion: An accurate assessment of the adenoid size is difficult to achieve solely clinically. We found that both RAS and TEA are reliable for determining adenoid enlargement in children.

Keywords
Adenoid, adenoidectomy, endoscopic examination, clinical assessment, radiologic evaluation

Çalışmanın Dergiye Ulaştığı Tarih: ***27.08.2007*** *Çalışmanın Basıma Kabul Edildiği Tarih:* ***15.11.2007***

≈

Yazışma Adresi
Dr. Mustafa KAZKAYASI
8. Cad. 84. Sok. No: 4/11 Emek, 06510, ANKARA
Tel: +90 532 334 7343, Faks: +90 318 224 4697
E-posta: mkazkayasi@yahoo.com

GİRİŞ

Waldeyer lenfatik halkasının bir parçası olan adenoid nazofarenkste yerleşik lenfoid orijinli dokudur. Normal adenoid dokusu en büyük boyutuna 3-7 yaşları arasında ulaşır ve sonrasında kademeli olarak küçülür. Rekürren akut enfeksiyonlar ve alerjik ataklar adenoid dokusunda büyüme (obstrüktif adenoid hiperplazi=OAH) veya kronik adenoid enfeksiyonu (KAE) için sebep olarak kabul edilmektedir. Nazal solunumun kısmi veya total olarak engellenmesi horlama, hiponazal konuşma ve ağız solunumuna neden olur. Adenoidlerin büyümesi veya adenoidlerin tekrarlayan rekürren enfeksiyonları, sıklıkla rekürren otitis media, rinosinüzit ve tonsillofarenjit ile sonuçlanır. Adenoidektomi, bu sorunların ortadan kaldırılması için çözüm olarak kabul edilmektedir. Bununla birlikte OAH ve patojenik bakteri rezervuarının ortadan kaldırılması adenoidektominin mantığını oluşturmaktadır.[1-6]

Adenoid dokusunun değerlendirilmesi fizik muayene ile ulaşımının kolay olmaması nedeniyle çok güçtür. Tek başına klinik inceleme ile adenoidektomi kararı alınması yanlış değerlendirmelere yol açabileceğinden cerrahın doğru tanı koyabilmesi için başka yöntemler de gereklidir. Bu nedenle literatürde adenoidler ve nazofarengeal boşluğun boyutlarının değerlendirilmesinde farklı tanı yöntemlerinin kullanıldığı gözlenmektedir. Klinik inceleme,[7,8] radyolojik olarak adenoid/nazofarenks oranın belirlenmesi;[7,9] sefalometrik radyografi,[8] fleksibl fiberoptik endoskopi;[10,11] transnazal rijid endoskopi;[12,13] ve ameliyat sırasında direkt ölçüm gibi yöntemler çeşitli otörlerce uygulanmıştır.[14] Radyolojik görüntüleme yöntemleri nazofarengeal boşluğu ancak iki boyutlu olarak değerlendirebildiği için direkt ölçüm yöntemlerinin daha doğru olduğu bildirilmektedir.[9] Öte yandan, yumuşak doku dozunda lateral nazofarenks grafisinin adenoid boyutlarının değerlendirilmesinde ve havayolu boyutu ile adenoidlerin ilişkisinin (adenoid-nazofarenks oranı=ANO) belirlenmesinde güvenilir, pratik ve uygun bir metod olduğu bildirilmektedir.[4,7,8,14,15] Fleksibl endoskopik nazofarengoskopi, adenoidlerin değerlendirilmesinde değerli bir tanı aracı olarak belirtilmekte ve genellikle çocuklar tarafından iyi tolere edilen bir işlem olarak görülmektedir.[3,11]

Bu çalışma adenoid dokusunun büyüklüğünün değerlendirmesinde rijid endoskopik inceleme, yumuşak doku dozunda lateral nazofarenks grafisi ve klinik muayenenin birbirleriyle karşılaştırılması, adenoidektomi kararı verilmesinde bunların güvenilirliklerini belirlemek için yapılmıştır.

YÖNTEM VE GEREÇLER

Bu prospektif çalışma Kırıkkale Üniversitesi Tıp Fakültesi Kulak Burun Boğaz Anabilim Dalı'nda yapıldı. Obstrüktif adenoid hiperplazisi veya üç aydan fazla süren kronik adenoid enfeksiyonu semptomları olan yaşları 3 ile 14 (ortalama 8.65) arasında toplam 34 çocuk (16 erkek ve 18 kız) bu çalışmaya dahil edildi. Çalışmaya başlamadan önce, bütün ebeveynlere bilgilendirilmiş olur formu okutularak yazılı izin alındı. Ebeveynler sorgulanarak çocuklardaki ağız solunumu, horlama ve tıkayıcı uyku problemleri hikayesi kaydedildi. OAH tanısı konulurken burun tıkanıklığı, kronik pürülan rinore, kötü ağız kokusu ve hiponazal konuşma semptomları değerlendirildi. Nazal polip veya alerji gibi benzeri semptomlara sahip olan obstrüktif durumlar elimine edildi. Üst solunum yolu enfeksiyonu (ÜSYE) varlığında tedavi verildikten sonra muayene tekrarlandı. Üç aydan daha fazla süren sinüzit veya tonsillit gibi rekürren ÜSYE semptomu olan çocuklar KAE olarak değerlendirildi. Çocukların hiçbirinde sistemik hastalık öyküsü mevcut değildi. Adenoid yüz ve anormal dentofasiyal gelişimler fizik muayene ile değerlendirildi. Bütün çocuklar aynı gün içinde klinik ve radyolojik olarak değerlendirilip, transnazal endoskopik olarak muayene edildi. Cerrahi için karar kılınan hastalara genel anestezi altında adenoidektomi ameliyatı uygulandı.

Klinik Değerlendirme: İlk olarak tam bir baş boyun muayenesi yapılan çocuklar burun tıkanıklığı, ağız solunumu, horlama öyküsü ve kulakta effüzyon semptomları açısından değerlendirildi ve bulgular yok (0) veya var (1) olarak kaydedildi. Standart klinik değerlendirme için semptomların herbiri için 1 puan verilerek toplam klinik puanı maksimum 4 puan olarak bulundu ve klinik değerlendirme skoru (KDS) olarak kayıt edildi. Bütün timpanik membranlar ve orta kulak boşluğu Siegle pnömotik spekulumu kullanılarak otoskop ve mikroskopi ile birlikte değerlendirildi. Bütün çocuklara timpanometri ve akustik refleks testleri uygulandı.

Radyolojik değerlendirme: Yumuşak doku dozunda lateral nazofarenks grafisi ağız kapalı, baş hiperekstansiyonda ve dik pozisyonda iken alındı. Görüntüler 57 kV ile 0.6 saniye görüntüleme zamanı ve 9 mAs tekniği ile çekildi. Radyografide adenoid ölçümü (A), adenoid gölgesinin maksimal konveksitesi ile sfeno-bazioksipital sinkondroz birleşime tanjant çekilen çizgi arasında kalan mesafe olarak değerlendirildi (SBOS). Nazofarengeal mesafe (N) sert damağın

posterior sınırı ile SBOS arasındaki uzaklığın ölçümü olarak elde edildi. AN oranı (ANO), A ölçümü için elde edilen değer ile N ölçümü için elde edilen değerin bölünmesi ile elde edildi (Resim 1). Adenoid ve nazofarenks hava yolu (ANO) değerlendirilerek 1'den 4'e kadar sırasıyla %0-%25, %26-%50, %51-75 ve %76-100'ü gösterecek şekilde skorlandırıldı. Bu skorlar her hasta için toplanarak radyolojik değerlendirme skoru (RDS) olarak kabul edildi.

Transnazal endoskopik muayene (TEM): Her iki nazal kavite mukozasının vazokonstrüksiyonu için 0.05%'lik oksimetazolin hidroklorid sprey iki defa uygulandıktan sonra hasta Rose pozisyonunda yatırıldı. Muayeneyi tolere eden çocukların posterior koana ve nazofarenksleri 0 derece 4-mm. veya 2.7-mm. rijit teleskoplar (Karl Storz, Tutlingen, Almanya) kullanılarak değerlendirildi. İnceleme esnasında nazofarenksin endoskopik görüntüsü, koana tabanından nazofarenks arka duvarına kadar olan bölüm dört eşit parçaya bölünerek değerlendirildi. Nazofarenks hava yolu tıkanıklığını gösteren 1 ile 4 arasındaki evreleme sisteminde; %25'ten az adenoid dokusu için 1 puan, %26-50 için 2 puan, %51-75 için 3 puan ve 76% dan daha fazlası için 4 puan olarak belirlendi. Bütün çocuklara yalnız adenoidektomi veya, tonsillektomi ve/veya ventilasyon tüpü tatbiki gibi kombinasyonlarla birlikte adenoidektomi planlandı.

İstatistiksel analiz: Veriler SPSS 9.05 kullanılarak Mann-Whitney U ve Spearman korelasyon testi ile değerlendirildi. Sonuçlar $p<0.05$ olduğunda anlamlı olarak değerlendirildi.

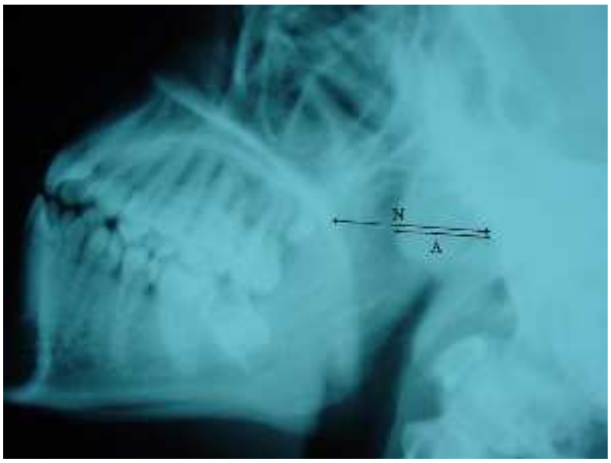

Resim 1. Lateral nazofarenks grafisinde, A; adenoid boyutunun ölçümünü, N; nazofarengeal boyut ölçümünü göstermektedir.

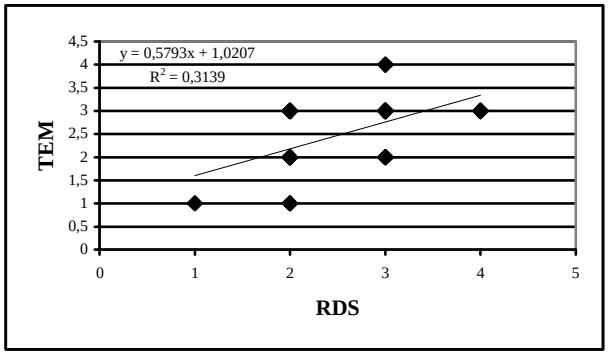

Resim 2. Transnazal endoskopik muayene ile radiolojik değerlendirme skorunun karşılaştırılması (TEM: Transnazal endoskopik muayene, RDS: Radiolojik değerlendirme skoru).

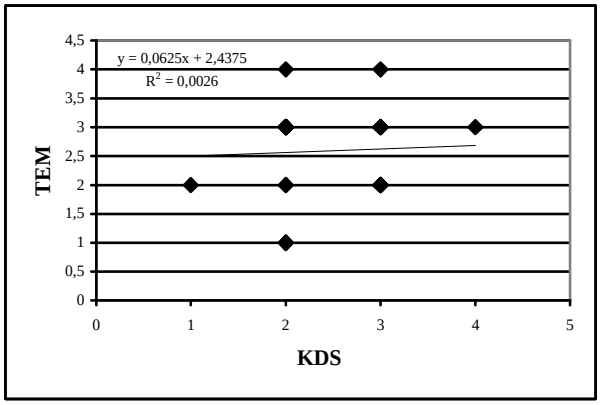

Resim 3. Transnazal endoskopik muayene ile klinik değerlendirme skorunun karşılaştırılması (KDS: Klinik değerlendirme skoru).

BULGULAR

Adenoidektomi tek başına 8 olguda (%23.53), tonsillektomi ile birlikte 11 olguda (%32.35), ventilasyon tüp tatbiki ile 5 olguda (%14.71) ve tonsillektomi artı ventilasyon tüp tatbiki ile 10 olguda (%29.41) gerçekleştirildi. ANO 0.25 ve 0.86 sınırları arasında olmak üzere ortalama 0.58 olarak bulundu. Üç aydan daha fazla KAE veya OAH semptomları olan çocuklar, RDS ve TEM'ya bakılmaksızın ameliyat edildi. RDS ve TEM ayrı ayrı KDS değerleri ile Spearman korelasyon testi ile karşılaştırıldığında aralarında istatistiki olarak anlamlı korelasyon bulunamadı (sırasıyla p=0.980 ve p=0.982) (Resim 2 ve Resim 3). Diğer taraftan TEM ve RDS arasında istatistiki olarak anlamlı korelasyon bulundu (r=0.554, p=0.001) (Resim 4). Başka bir ifade ile adenoid büyüklüğünün değerlendirilmesinde endoskopik ve radyolojik inceleme birbirleriyle

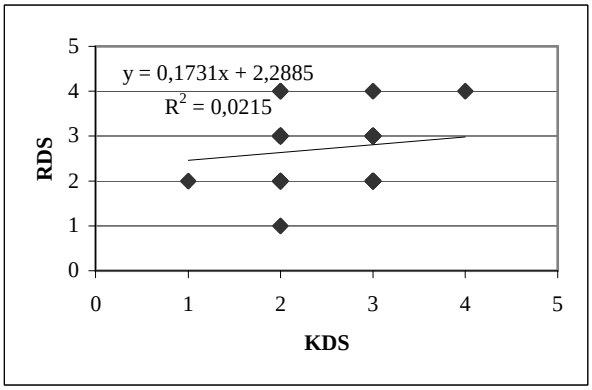

Resim 4. Radiolojik değerlendirme skoru ile klinik değerlendirme skorunun karşılaştırılması (RDS: Radyolojik değerlendirme skoru, KDS: Klinik değerlendirme skoru).

uyum içinde bulunmuştur. Ancak bunların sadece 18'inde (%53) değerler aynıydı, TEM değerleri 6 hastada RDS' den daha fazla iken RDS değeri 10 hastada (%29.4) TEM'den daha fazla idi. Bu durum bütün değerlerin diğerleri ile tam bir uyumluluk içinde olmadığını göstermektedir. KDS, RDS ve TEM'nın Spearman korelasyon testiyle değerlendirilmesi Tablo 1'de gösterilmektedir.

TARTIŞMA

Adenoidektomi endikasyonları hakkında uluslararası bir fikir birliği yoktur ve adenoidektomi endikasyonları hala tartışma konusu olmayı sürdürmektedir. Her ne kadar hiperplastik adenoid dokusunun tedavisinde adenoidektomi uygulanması konusunda yaygın bir görüş birlikteliği olsa da, kronik adenoid enfeksiyonları da adenoidektomi adayı olarak kabul edilmektedir.[1,3,5,16] Adenoidlerde patojen bakterilerin arttığı durumlarda sinonazal semptomlarda artış gözlenmekte ve bu da adenoid dokusunun bakteri deposu olarak fonksiyon gördüğünü desteklemektedir. Birçok çalışmada adenoidektomi sonrası sinüzit semptomlarında düzelme gösterilmiştir.[17,18] Bunun da ötesinde kronik adenoidit veya obstrüktif adenoid hiperplazi nedeniyle adenoidektomi yapılmış hastalarda kontrol grubuna göre anlamlı derecede yüksek oranda patojen bakteri konsantrasyonu tespit edilmiştir.[1,2,5] Bazı çalışmalarda adenoid dokusunun boyutu ve çocuklarda efüzyonlu otitis media (EOM) arasında anlamlı bir ilişki bulunmadığı[11,19] ve yine adenoid boyutu ile bakteri konsantrasyonu arasında korelasyon olmadığı bildirilmiştir.[1,5] KAE nazofarenks etrafındaki anatomik yapıları komşuluk nedeniyle etkiler. Gates[16] östaki tüpü tıkanıklığının kitle etkisinden çok fonksiyonel özellikte olduğunu ve tıkanıklığın sıklıkla nazofarenksten uzakta olan istmusta olduğunu vurgulamıştır. Bu yüzden gerçek adenoidektomi endikasyonu adenoidlerdeki kronik enfeksiyonu ortadan kaldırmak olmalıdır.[16,19] Literatürde sadece adenoid büyüklüğü değil, kronik inflamasyon ve adenoidlerin bakteriyel rezervuar görevi görmesi de patolojik durum olarak kabul görmüştür.[1,3,5,16] Bu raporlarla uyumlu olarak çalışmamızda adenoidektomi kararı verirken kronik adenoid enfeksiyonunu önemli bir patolojik durum olarak kabul ettik.

Adenoidektomiye karar vermede adenoid boyutunun sadece klinik muayene ile değerlendirilmesi çok güçtür. Yumuşak doku dozunda lateral nazofarenks grafisi, adenoidlerin boyutunu belirlemede pratik, uygun ve güvenilir bir yöntem olarak kabul görmektedir.[4,7,8,14,15] Ancak, radyografiler nazofarenksin sadece iki boyutlu değerlendirilmesine imkan verirler. Grafilerin yorumlanmasında kişisel farklılıkların olması yanında adenoidlerin boyutlarının ne zaman büyük olarak kabul edileceği hakkında da fikir ayrılıkları vardır. Bu noktada ANO klinik skorlar ile iyi korele olarak bulunmuş ve bu sonuçlar ANO'nun güvenilirliği ve geçerliliğini göstermiştir.[7,8,20] SBOS'un anteroinferior kenarı grafilerde güçlükle belirlenmektedir. Bu yüzden en iyi gerçek öngörüyü belirlemek için sefalometrik grafilerde pekçok ANO tipleri tanımlanmıştır.[8] Çalışmamızda adenoid büyüklüğünün değerlendirilmesinde RDS ile KDS arasında tutarsızlık belirlendi. Bununla birlikte TEM ile RDS arasında ise anlamlı korelasyon bulundu. Literatürde normal çocuklar ve adenoidektomi adayları için ANO ortalamaları sırasıyla 0.48-0.59 ve 0.65-0.73 olarak bildirilmiş ve ANO ortalamasının 0.73'ten büyük olması pratik olarak adenoid büyüklüğünün muhtemel cerrahi endikasyonunun bir göstergesi olarak bildirilmiştir.[7,20] Çalışmamızda ANO 0.25 ile 0.86 arasında, ortalama 0.58 olarak bulundu ve önceki raporlara zıt olarak bütün çocuklar ANO ne olursa olsun ameliyat edildi.

Tablo 1. Klinik değerlendirme, radiolojik değerlendirme ve endoskopik muayene bulgularının karşılaştırılması.

Karşılaştırma	*P*	r
KDS&TEM	0.982	-0.004
KDS&RDS	0.980	-0.005
RDS&TEM	0.001	0.554

KDS: Klinik değerlendirme skoru
RDS: Radiolojik değerlendirme skoru
TEM: Transnazal endoskopik muayene

Çünkü KAE adenoidektomi için önemli bir faktör olarak göz önünde bulunduruldu.

Doğru ölçüm için yumuşak doku dozunda lateral nazofarenks grafisinde uygun doz ve doğru pozisyon bir zorunluluktur. Fakat çocukları bu pozisyonda tutmak hiç de kolay değildir ve çocuklarda çoğu kez düzgün nitelikli filmler çekilemez. Buna ek olarak zaman kaybı ve daha da önemlisi gelişme çağındaki çocukların radyasyon alması dezavantajdır. Bütün bu olumsuzluklara rağmen adenoid büyüklüğünü değerlendirmede grafiler yardımcı yöntem olarak kullanılmaktadır.[4,7,8,14,15] Nazal kavite ve rinofarenksin endoskopik muayenesinin iyi tolere edilmesi, az travmatik olması, kolay ve çabuk uygulanabilir olması ve ekonomik olması nedeniyle çocuklardaki rinosinüzitlerin tanısında rutin olarak kullanılması önerilmektedir.[3,11,12] Çocuğun endoskopik olarak değerlendirilmesi cerrahın adenoidektomi açısından sağlam objektif kriterler oluşturabilmesine yardımcı olacaktır.[21] Endoskopinin bir diğer avantajı da adenoid boyutu, nazofarenks kapasitesi ve adenoid doku natürünün değerlendirilebilmesini mümkün kılmasıdır. Nazofarenksteki tümöral, kistik lezyonlar ve konjenital malformasyonlar gibi lezyonların ayırıcı tanısında da endoskopik muayene önemlidir. Endoskopik muayenenin dezavantajı çocuklar tarafından tolere edilememesi ve bazen reddedilmesidir. Çocuklarda fiberoptik endoskop kullanılarak adenoid boyutu doğru olarak belirlenebilmekte ve sonuçlar radyografi ile korele olarak elde edilebilmektedir.[11] Wang ve ark.[11] ile benzer olarak bu çalışmada TEM ile RDS arasında uyumluluk bulundu. Wang ve ark. endoskopik ve radyolojik bulgular arasında %54 anlamlı ilişki tespit etmişler, fakat radyografi ile çocuklarda %25.4 yanlış pozitif ve %13 yanlış negatif sonuç elde etmişlerdir. Bu raporla benzer olarak bizim bulgularımız %53 çocukta TEM ile RDS korele iken, %29.4 hastada RDS ile yanlış pozitif ve TEM ile %17.6 hastada yanlış pozitif değer belirlenmiştir. TEM ve KDS arasında tutarsızlık vardı. Bu bulgulardan çıkarabiliriz ki, adenoidektomi endikasyonunu koymada klinik izlem ve hastanın hikayesi tek başına yeterli değildir ve başka yardımcı tekniklerle desteklenmelidir.

Ölçümlerden RDS ve TEM bulgularının çocuklarda adenoid büyüklüğünün belirlenmesinde doğru ve güvenilir olduğu görülecektir. Diğer taraftan adenoidlerin boyutu adenoidektomi endikasyonunu koymada tek kriter olmamalıdır. Bu yüzden RDS, ameliyat kararı verilmesinde mutlak olarak yeterli değildir. Mümkünse ameliyattan önce hastanın endoskopik olarak incelenmesinin uygun olacağı görüşüne varılmıştır. Hastanın başlangıç muayenesinde hikaye ve fizik muayene zorunlu olarak kabul edilmekle birlikte, radyolojik, endoskopik veya diğer yardımcı tanısal teknikler adenoidektomi kararı verilmesinde objektif değerlendirme açısından kullanılmalıdır.

KAYNAKLAR

1. Maw AR. Chronic otitis media with effusion (glue ear) and adenotonsillectomy: prospective randomised controlled study. BMJ 1983;287:1586-8.
2. Bernstein JM, Faden HF, Dryja DM, Wactawski-Wende J. Microecology of the nasopharyngeal bacterial flora in otitis-prone and non-otitis-prone children. Acta Otolaryngol (Stockh) 1993;113: 88-92.
3. Wiatrak BJ, Woolley AL. Pharyngitis and adenotonsillar disease. In: Cummings CW, Fredrickson JM, Harker LA, Krause CJ, Richardson MA, Schuller DA, eds. Cummings Otolaryngology Head and Neck Surgery. 3rd ed. St. Louis: Mosby-Year Book; 1998. pp. 198-205.
4. Cowan DL, Hibbert J. Tonsils and adenoids. In: Kerr AG, Adams DA, Cinnamond MJ, eds. Scott-Brown's Otolaryngology. 6th ed. Oxford: Butterworth-Heinemann; 1997. pp. 4-8.
5. Brodsky L, Koch JR. Bacteriology and immunology of normal and diseased adenoids in children. Arch Otolaryngol Head Neck Surg 1993;119:821-9.
6. Darrow DH, Siemens C. Indications for tonsillectomy and adenoidectomy. Laryngoscope 2002;112:6-10.
7. Elwany S. The adenoidal-nasopharyngeal ratio (AN ratio). Its validity in selecting children for adenoidectomy. J Laryngol Otol 1987;101:569-73.
8. Kemaloglu YK, Goksu N, Inal E, Akyildiz N. Radiographic evaluation of children with nasopharyngeal obstruction due to the adenoid. Ann Otol Rhinol Laryngol 1999;108:67-72.
9. Casselbrant ML. What is wrong in chronic adenoiditis/tonsillitis anatomical considerations. Int J Pediatr Otorhinolaryngol 1999;49(Suppl 1):133-5.
10. Cassano P, Gelardi M, Cassano M, Fiorella ML, Fiorella R. Adenoid tissue rhinopharyngeal obstruction grading based on fiberendoscopic findings: a novel approach to therapeutic management. Int J Pediatr Otorhinolaryngol 2003;67:1303-9.
11. Wang DY, Bernheim N, Kaufman L, Clement P. Assessment of adenoid size in children by fiberoptic examination. Clin Otolaryngol 1997;22:172-7.
12. Ameli F, Castelnuovo P, Pagella F, Caligo G, Cerniglia M, Delu G, et al. Nasal endoscopy in asthmatic children: clinical role in the diagnosis of rhinosinusitis. Rhinology 2004;42:15-8.
13. Havas T, Lowinger D. Obstructive adenoid tissue. An indication for powered-shaver adenoidectomy. Arch Otolaryngol Head Neck Surg 2002;128:789-91.
14. Brodsky L, Adler E, Stanievich JF. Naso- and oropharyngeal dimensions in children with obstructive sleep apnea. Int J Pediatr Otorhinolaryngol 1989;17:1-11.

15. Fukuda K, Matsune S, Ushikai M, Imamura Y, Ohyama M. A study on the relationship between adenoid vegetation and rhinosinusitis. Am J Otolaryngol 1989;10:214-6.
16. Gates GA. Sizing up the adenoid. Arch Otolaryngol Head Neck Surg 1996;122:239-40.
17. Lee D, Rosenfeld RM. Adenoid bacteriology and sinonasal symptoms in children. Otolaryngol Head Neck Surg 1997;116:301-7.
18. Bernstein JM, Dryja D, Murphy TF. Molecular typing of paired bacterial isolates from the adenoid and lateral wall of the nose in children undergoing adenoidectomy: Implications in acute rhinosinusitis. Otolaryngol Head Neck Surg 2001;125:595-7.
19. Sade J. The effective and rational treatment of secretory otitis media. Mediterranean J Otol 2005;1:36-43.
20. Fujioka M, Young LW, Girdang BR. Radiographic evaluation of adenoidal size in children: Adenoidal-nasopharyngeal ratio. Am J Radiol 1979;133:401-4.
21. Chisholm EJ, Lew-Gor S, Hajioff D, Caulfield H. Adenoid size assessment: a comparison of palpation, nasendoscopy and mirror examination. Clin Otolaryngol 2005;30:39-41.