KBB ve BBC Dergisi 15 (3):147-150, 2007

Maksillofasyal Bölgenin Tükürük Bezi Duktus Karsinomu: Olgu Sunumu

Salivary Duct Carcinoma of the Maxillofacial Region: A Case Report

***Dr. Adil ERYILMAZ, *Dr. Muharrem DAĞLI, *Dr.Duygu DEMİRBAŞ, *Dr. Engin DURSUN, *Dr.Aydın ACAR, **Dr. Levent ALBAYRAK**

*Ankara Numune Eğitim ve Araştırma Hastanesi 3. KBB Kliniği
**Ankara Numune Eğitim ve Araştırma Hastanesi Patoloji Bölümü, ANKARA

ÖZET

Tükürük bezi duktus karsinomu nadir görülen, oldukça agresif bir klinik seyir gösteren, erken ve uzak metastaz, lokal rekürens gösteren tükürük bezi tümörüdür. 61 yaşında erkek hasta sağ yanakta ağrı ve yavaş büyüyen şişlik şikayetiyle kliniğimize başvurdu. Manyetik rezonans ve tomografik tetkikler sonrasında yapılan ince iğne aspirasyon biyopsisi malignite yönünden şüpheli olarak değerlendirilen hastaya genel anestezi altında kitle eksizyonu yapıldı. Histopatolojik olarak "Yüksek grade'li tükürük bezi duktus karsinomu" tanısı alan , uzak tarama tetkiklerinde metastaz saptanmayan hastaya postoperatif radyoterapi verildi. Cerrahiden sonraki 10.ay takiplerinde nüks, metastaz saptanmadı.

Anahtar Sözcükler
Tükürük bezi tümörü, duktus karsinomu, maksilla

ABSTRACT

Salivary duct carcinoma is a rare salivary gland tumor that has an agressive behavior. This tumour shows early distant metastases and regional recurrence. A 61 years old male attended our clinic with pain and slowly enlarging mass in his right cheek. After magnetic resonance imagining and computed tomography, fine needle aspiration biopsy was performed and it was reported as a uncertain malignant tumour. Under general anesthesia, excision of the mass was performed. Histopathologic diagnosis was "High-grade salivary duct carcinoma". No distant metastases were detected. Radiotherapy was given. 10 months after surgical removal, the patient is disease free.

Keywords
Salivary gland tumor, ductus carcinoma, maxilla

Çalışmanın Dergiye Ulaştığı Tarih: ***22.12.2006*** *Çalışmanın Basıma Kabul Edildiği Tarih:* ***28.2.2007***

≈

Yazışma Adresi

Dr. Muharrem DAĞLI
Cemal Gürsel Caddesi No: 48/1 06600, Cebeci, ANKARA
Tel: 312 4307118
E-posta: mdagli@hotmail.com

GİRİŞ

Tükürük bezi duktus karsinomu (TBDK) nadir görülen, oldukça agresif bir klinik seyir gösteren, erken ve uzak metastaz, lokal rekürens gösteren tükürük bezi tümörüdür. Sıklıkla parotis bezinden kaynaklanır ve 50 yaş üzeri erkeklerde görülür.[1]

İlk defa 1968 yılında Kleinsasser[2] tarafından tanımlanan bu antite sıklıkla büyük Tükürük bezlerinden, daha nadir olarak da minör tükürük bezlerinden köken alır. Morfolojik olarak intraduktal ve infiltratif komponentlerle karakterizedir. Çok geniş klinik ve patolojik spektruma sahiptir, hatta pleomorfik adenom zemininde gelişebilir, ancak pleomorfik adenom zemininde gelişen TBDK prognozu daha iyidir.[3] Bu tümörde mortalite oranı yüksektir, hastaların yarısından çoğu 5-72 ay yaşamaktadır. Primer tümör 3 cm.den daha büyük ise prognoz daha da kötüleşmektedir.[4] Kliniğimize yüzde, sağ yanakta şişlik ve ağrı şikayetiyle başvuran hasta, yapılan operasyondan sonra patolojik olarak minör tükürük bezi duktus karsinomu tanısı almıştır. Benzer vaka Pesce[5] tarafından bildirilmiştir. Olgu ender görülmesi nedeniyle literatür bilgileri ışığında sunulmuştur.

OLGU SUNUMU

61 yaşında erkek hasta, 1 yıldır sağ yanakta yavaş oluşan ancak son 3 aydır çok hızlı büyüme gösteren şişlik ve ağrı şikayetiyle polikliniğimize başvurdu. Olgunun özgeçmiş ve soygeçmişinde önemli bir özellik yoktu. Rutin laboratuvar bulguları normal sınırlar içindeydi. Fizik muayenede sağ maksilla önünde yanakta bimanüel muayene ile sert kıvamlı, sınırları net olarak ayırt edilemeyen, cilt içinde, fikse, üzeri normal cilt ile örtülü, ağız içinden bakıldığında üzeri normal mukoza ile örtülü, 3x3 cm boyutlarında kitle palpe edildi. Boyunda patolojik boyutta lenfadenopati palpe edilmedi, diğer fizik muayene bulguları doğaldı.

Maksillofasiyal manyetik rezonans görüntüleme (MRG) tetkikinde, sağda premaksiller yağ mesafesinin anteriorda dolduran posteriorda pterigomaksiller yağ yastığı içine uzanan ve mandibula ramusu ve maseter kası ve medial piterigoid kası ile yakın komşulukta bulunan, inferiorda maksilla alveolar çıkıntı düzeyine kadar subkutan doku içerisine uzanan, T1A serilerde hipointens, T2A serilerde hiperintens sinyal değişikliği ve İVKM enjeksiyonu sonrası kontrast tutan yumuşak doku lezyonu izlendi (Resim 1, 2). Kemik yapılarda belirgin erozyon yoktu. İnceleme alanına giren bilateral parotis bezleri ve beyin parankimi normal sinyal intensitesinde olarak değerlendirildi.

Uzak tarama için yapılan tüm batın abdomen USG, tüm vücut kemik sintigrafisi, beyin tomografisinde metastaza ait bulgu saptanmadı.

Yapılan ince iğne aspirasyon biyopsisi sonucu "malignite yönünden şüphe uyandırmıştır" şeklinde raporlandı. Hastaya sağ Weber-Ferguson yaklaşımıyla kitlenin total olarak eksizyonu yapıldı. Makroskobik olarak kitle etraf dokudan sınırları net ayırt edilemeyen, kapsülsüz, düzensiz sınırlı, yarı sert kıvamlı idi. Histopatolojik incelemede kas dokusunu ve yağ dokusunu infiltre eden, tümör çevresinde şiddetli desmoplazi,

Resim 1. Maksillofasyal MRG aksiyal (T1) kesitte tümörün görünümü.

Resim 2. Maksillofasyal MRG aksiyal (T2) kesitte tümörün görünümü.

orta şiddette inflamasyon, yaygın perinöral, nöral invazyon gösteren tümöral oluşum izlendi (Resim 3, 4). Bu histolojik bulgularla hastaya "Yüksek grade'li tükürük bezi duktus karsinomu" tanısı konuldu.

Operasyon sonrası hastanemiz KBB, Patoloji, Radyoloji, Tıbbi Onkoloji ve Radyasyon Onkolojisi kliniklerinin katıldığı tümör konseyinde tartışılan hastanın, elektron tedavisi alması kararlaştırıldı. Maksilla ön ve yan duvarına, 200 cGy, 35 fraksiyon toplam 7000 cGy radyoterapi alan hasta operasyon sonrası takiplerinde 10. ayda hastalıksız olarak değerlendirildi. Kontrol paranazal sinüs BT'sinde sağ maksilla çevresinde operasyona sekonder granülasyon dokusu tespit edildi, nüks izlenmedi. Boyun BT de patolojik boyutta lenfadenopati saptanmadı.

TARTIŞMA

Tükürük bezi duktus karsinomu nadir görülen, oldukça agresif bir klinik seyir gösteren, erken ve uzak metastaz, lokal rekürens gösteren tükürük bezi tümörüdür. Tükürük bezi tümörleri içerisinde oldukça düşük oranda görülür.[6] Sıklıkla parotis bezinden kaynaklanır, minör tükürük bezinden oldukça nadir olarak köken alır ve 50 yaş üzeri erkeklerde görülür. Luna ve ark.[7] ve Brandwein ve ark.[8] yaptıkları çalışmalarda sırasıyla 30 hastada %60, 58 hastada %57 uzak metastaz oluduğunu raporlamışlardır, Brandwein[9] takiplerinde bu oranın %82'lere kadar arttığını raporlamıştır. Bradley[10] 2001 yılında 9 hastanın 3'ünde (%33.3) lokorejyonel rekürens sonrası uzak metastaz geliştiğini raporlamıştır. Uzak metastaz karaciğer, akciğer, kemik, beyin ve cilt gibi çeşitli organlarda izlenebilir. Relaps genellikle ilk tedaviden 3-37 ay (ortalama 10 ay) sonra gözlenir. Biyolojik davranışı oldukça agresif olan bu karsinomla ilgili beş vakalık bir çalışmada metastaza ve tümöre bağlı ölüm oranları %75 olarak raporlanmıştır.[11] Primer tümör 3 cm den daha büyük ise prognoz daha da kötüleşmektedir.[4]

TBDK'un sitolojik özellikleri, kribriform ve glandbenzeri kümelenmelerde azalma, yuvarlak nükleuslu, bol ve granüler sitoplazmalı monomorfik poligonal hücreler, belli belirsiz nükleolus ve tabanda nekrozdur.[12,13] Histopatolojik olarak tükürük bezi kanserleri birçok çeşit morfolojik alt grup ve çok çeşitli klinik davranış gösterirler. Genel olarak interkaler duktus orijinli (adenoid kistik, adenokarsinom, asinik hücreli karsinom, polimorfik düşük-grade adenokarsinom ve miyoepitelyal karsinom) karsinomlar düşük gradeli ve biyolojik olarak sekretuar duktus kaynaklı (tükürük bezi duktus, mukoepidermoid ve skuamoz) karsinomlardan daha yavaş seyirlidir.[14,15] Bu tümör histolojik olarak meme duktal karsinomuyla şaşırtıcı olarak benzerlik göstermektedir.

2001 yılında yayınlanan bir çalışmada 130 tükrük bezi tümörleri retrospektif olarak incelenmiş, sadece 1 tükrük bezi duktus karsinomu tespit edilmiştir.[16] Ayrıca, bu çalışmada meme karsinomu metastazının TBDK ayırıcı tanısında akılda tutulması gerektiği, öncelikle klinik bulgularla ayırıcı tanının yapılabileceği, östrojen ve progesteron reseptörleri pozitifliğinin de ayırıcı tanı da yardımcı olabileceği, meme karsinomunda bu reseptör pozitifliğinin yüksek oranda olduğu belirtilmiştir.

Tükürük bezi kanserleri primer olarak cerrahi rezeksiyonla tedavi edilir, postoperatif patolojik bulgular,

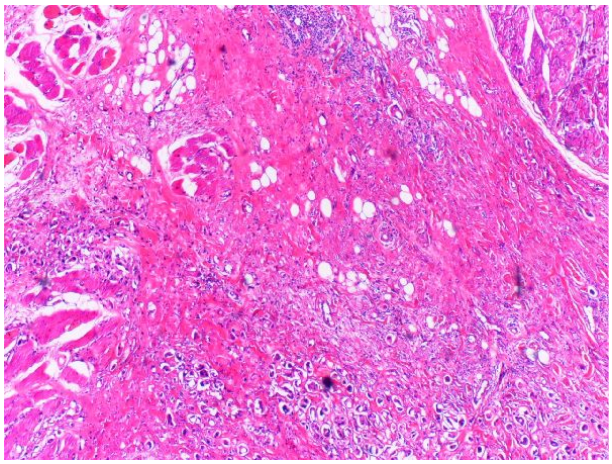

Resim 3. Çizgili kas dokusu ve fibroadipoz doku içine infiltrasyon gösteren tümör dokusu. (Hematoksilen & Eosin x 40).

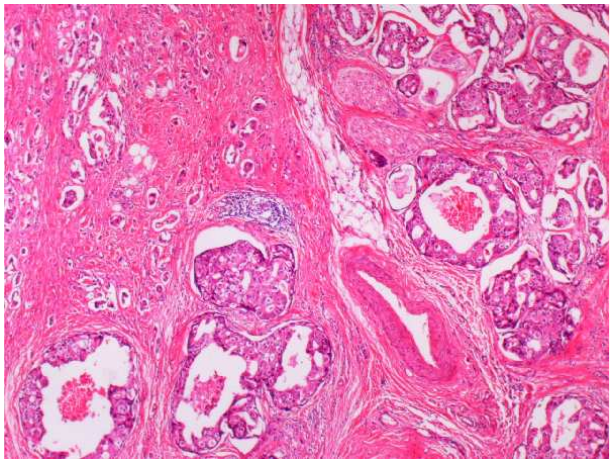

Resim 4. Tümör dokusu yer yer kribriform yer yer de komedo paterni göstermekte, ayrıca perinöral invazyon dikkati çekmektedir. (Hematoksilen & Eosin x 100).

evre, perinöral invazyon olması durumuna göre radyoterapi gerekebilir.[17]

Literatürdeki bilgilerin ışığı altında, nadir görülen bu olguda öncelikle uzak metastaz taraması ve daha sonra da cerrahi tedavi uyguladık ve tümörü total olarak eksize ettik. Operasyon sonrası radyoterapi verilen hasta tükrük bezi duktus karsinomunda prognozun kötü olması, rekürrens ve uzak metastaz oranlarının yüksek olması nedeniyle yakın takibe alındı.

Sonuç olarak tükürük bezi duktus karsinomu, tükürük bezi kanserleri arasında oldukça nadir olarak karşımıza çıkmaktadır. Agresif tedaviye rağmen kötü prognoza sahip olduğu için mutlaka morfolojik ve klinik kriterler kullanılarak düşük grade'li tükürük bezi karsinomlarından ayrılmalıdır. Tedavide cerrahi eksizyon yapılmalıdır, patolojik bulgular sonuçunda da operasyon sonrası radyoterapi gerekebilir. Bu tümörde lokal rekürrens ve uzak metastaz açısından dikkatli olunmalı ve düzenli takip gerekmektedir.

KAYNAKLAR

1. Martinez-Barba E, Cortes-Guardiola JA, Miguela-Puras A, Torroba-Caron A, Mendez-Turijillo S, Bermejo-Lopez J. Salivary duct carcinoma: Clinicopathological and immunohistochemical studies. J Craniomaxillofac. Surg 1997;25:328-34.
2. Kleinsasser O, Klein HJ, Hubner G. Salivary duct carcinoma: a group of salivary gland tumors analogous to mammary duct carcinoma. Arch Klin. Exp Ohren Nasen Kehlkopfheilkd 1968;192: 100-5. [Abstract]
3. Delgado R, Vuitch F, Albores-Saavedra J. Salivary duct carcinoma. Cancer 1993;72:1503-12.
4. Hui KK, Batsakis JG, Luna MA, Mackay B, Byers RM. Salivary duct adenocarsinoma : a high grade malignancy. J Laryngol Otol 1986;100:105-14.
5. Pesce C, Colacino R, Buffa P. Duct carcinoma of minor salivary gland. J Larynogol Otol 1986;100:611-3.
6. Zohar Y, Shem-Tov Y, Gal R. Salivary duct carcinoma in major and minor salivary glands. J Craniomaxillofac Surg 1988;16:320-3.
7. Luna MA, Basakis JG, Ordonez NG, Mackay B, Tortoledo ME. Salivary gland adenocarcinomas: A clinicopathologic analysis of three distinctive types. Semin Diagn Pathol 1987;4: 117-35.
8. Brandwein MS, Jagirdar J, Patil J, Biller H, Kaneko M. Salivary duct carcinoma (Cribriform salivary carcinoma of excretory ducts). A clinicopathologic and immunohistochemical study of 12 cases. Cancer 1990;65:2307-14.
9. Brandwein MS, Biller H. intraductal carcinoma of major salivary gland. Cancer 1992;70:1202.
10. Patrick J. Bradley, MB. Distant metastases from salivary gland cancer: ORL 2001; 63:233-42.
11. Chen KT, Hafez GR. Infiltrating salivary duct carcinoma. A Clinicopathologic study of five cases. Arch Otolaryngol 1981;107:37-9.
12. Domson KK, Wakely PE Jr. Aspiration and imprint cytopathology of salivary duct carcinoma. Cancer 1997;81:281-6.
13. Fyrat P, Cramer H, Feczko JD, et al. Fine-needle aspiration biopsy of salivary duct carcinoma: report of five cases. Diagn Cytopathol 1997;16:526-30.
14. Batsakis JG, Regez JA, Luna MA, El-Naggar AC. Histogenesis of salivary gland neoplasms: a postulate with prognostic implications. J Laryngol Otol 1989;103:939-44.
15. Dardick I, Nostrand P. Morphogenesis of salivary gland tumors: a prerequiste to improving classification. Pathology Annual 1987; 22:1-53.
16. Lebe B, Sarıoğlu S, Pabuçcuoğlu HU. Primer tükrük bezi tümörlerinin histopatolojik tanı özellikleri (130 Olgu). Türk Patoloji Dergisi 2001;17:21-4.
17. Spiro RH. Management of malignant tumors of the salivary glands. Oncology 1988;12:671-80.