KBB ve BBC Dergisi 16 (1):29-33, 2008

Konjenital Petröz Apeks Kolesteatomları

Congenital Petrous Apex Cholesteatomas

***Dr. Metin ARSLAN, **Dr. Tijen CEYLAN, **Dr. İstemihan AKIN, **Dr. Mustafa SAĞIT, **Dr. Ayhan GÖKLER**

*Samsun Akademi Duyum KBB Tıp Merkezi, SAMSUN
**Yıldırım Beyazıt Eğitim ve Araştırma Hastanesi, 1. Kulak Burun Boğaz Hastalıkları Kliniği, ANKARA

ÖZET

Konjenital petröz apeks kolesteatoması (KPAK) nadir görülen bir hastalıktır. Tanısı güçtür. Cerrahi olarak tedavisi gerekir. Bu yazıda kliniğimizde tedavi edilen 3 KPAK olgusu sunulmuştur. Tüm olgularda progresif fasiyal paralizi ve sensörinöral işitme kaybı izlenmiş, yapılan muayenelerinde intakt kulak zarı ile karşılaşılmıştır. Hastalara translabirentin transkoklear yaklaşımla fasiyal dekompresyon yapılmış ve kolesteatom kitlesi total eksize edilmiştir. Hastaların hiç birinde kolesteatoma rekürrensi izlenmemiş, tüm hastalarda fasiyal sinir fonksiyonlarında ilerleme gerçekleşmiştir. Petröz apeks bölgesinde görülebilen ve ayırıcı tanıda hatırlanması gereken diğer patolojiler ve cerrahi yaklaşım tartışılmıştır.

Anahtar Sözcükler
Konjenital, kolesteatoma, petröz kemik

ABSTRACT

Congenital cholesteatoma of the petrous apex (CCPA) is a rare entity. Diagnosis is difficult. They must be treated surgically. In this paper, three cases of CCPA managed in our clinic is presented. All of the cases had progresive facial palsy and sensorineural hearing loss and their tympanic membranes were intact in the physical examination. Patients underwent facial decompression using translabyrinthine transcochlear approach and cholesteatoma was totaly excised. None of the patients had cholesteatoma recurrence, facial functions improved in all patients. The other pathologies that can be seen in the petrous apex and must be remembered for differential diagnosis and surgical approach to those lesions were discussed.

Keywords
Congenital, cholesteatoma, petrous bone

**21-26 Mayıs 2005 tarihleri arasında düzenlenen XXVIII. Türk Ulusal Otorinolarengoloji ve Baş Boyun Cerrahisi Kongresi'nde poster olarak sunulmuştur.*

Çalışmanın Dergiye Ulaştığı Tarih: ***22.08.2007*** *Çalışmanın Basıma Kabul Edildiği Tarih:* ***16.12.2007***

≈

Yazışma Adresi

Dr. Mustafa SAĞIT
Yıldırım Beyazıt Eğitim ve Araştırma Hastanesi,
1. KBB Kliniği, İrfan Baştuğ Cad. Dışkapı /ANKARA
Telefon: 0312 5692114 GSM: 0505 3783788
Faks: 0312 3186690
E-posta: musagit@yahoo.com

GİRİŞ

Konjenital kolesteatomanın, temporal kemik gelişimi esnasında kalan_epitel artıklarından geliştiği düşünülmektedir.[1] Temporal kemik konjenital kolesteatoması tüm kolesteatomaların yaklaşık %2'sini oluşturur.[2] Petröz apeks bölgesinde yer alan kolesteatomalar, konjenital kolesteatomaların çok küçük bir yüzdesini oluşturur.

Levenson ve Parisier,[3] 1986 yılında konjenital kolesteatoma tanı kriterlerini modifiye etmiştir: Buna göre kulak zarı sağlam olmalı, akıntı ve kulak cerrahisi hikayesi olmamalıdır. Önceki kriterlerden farkı otitis media öyküsünün kriterlere dahil edilmemiş olmasıdır, çünkü iki yaşına kadar çocukların %70'i akut otitis media atağı geçirmektedir.

Petröz apeks yerleşimli kolesteatomalarda semptomlar erken dönemde oldukça siliktir, bu nedenle tanı gecikebilir. Hikaye, fizik muayene ve radyolojik bulgular ile tam bir tanıya gidilebilir. Görüntüleme teknikleri tanıda anahtar rol oynar. Bu makalede, kliniğimizde tedavi edilen petröz apeks yerleşimli 3 konjenital kolesteatoma olgusu sunulmuş, ayırıcı tanı ve cerrahi yaklaşımlar tartışılmıştır.

OLGU SUNUMU

Olgu 1

Otuz üç yaşında erkek hasta, uzun zamandır olan işitme kaybı, çınlama ve son 3 aydır başlayıp ilerleme gösteren yüz felci şikayetleriyle kliniğimize başvurdu. Fizik muayenede, House Brackmann (HB) Evre V periferik fasiyal paralizi tespit edildi. Bilateral otoskopik muayene doğaldı. Saf ses odyometrisinde, sol kulakta işitme normal sınırlarda iken, sağ kulakta 65dB sensörinöral işitme kaybı saptandı. Elektromyografide sağ fasiyal sinirde total aksonal dejenerasyon ile uyumlu bulgular izlendi. Nörolojik muayenede santral bir patoloji saptanmadı. Temporal kemik bilgisayarlı tomografi incelemesinde mastoid hücrelerde yumuşak doku artımı ve petröz apekste kemik defekti izlendi (Resim 1). Temporal kemik manyetik rezonans görüntülemesinde, sağda orta kulak boşluğunda ve genikulat ganglion hizasında fasiyal sinir trasesi boyunca T1A serilerde hipointens, T2A serilerde hiperintens yumuşak doku artışı izlendi (Resim 2). İntravenöz kontrast madde verilimi sonrasında, genikulat ganglion lokalizasyonunda hafif kontrast madde tutulumu saptandı.

Resim 1. Temporal kemik BT, aksiyel kesitte sağ petröz apekste kemik defekti ve mastoid hücrelerde yumuşak doku artımı.

Resim 2. Temporal kemik MRG T2A koronal kesitte fasiyal sinir trasesi boyunca hafif kontrast madde tutulumu gösteren yumuşak doku kitlesi.

Hastaya translabirentin transkoklear yaklaşım ile mastoidektomi ve timpanik ve labirentin segment boyunca fasiyal sinir dekompresyonu yapıldı. Kolesteatoma kitlesi total eksize edildi. Otuzaltı aylık takipte nüks ile karşılaşılmadı. Hastanın postoperatif fasiyal paralizi hali HB evre II'ye geriledi.

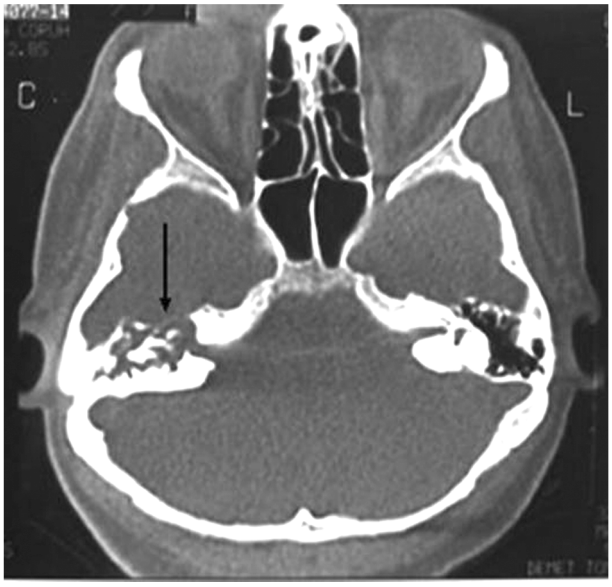

Resim 3. Temporal kemik BT aksiyel kesitte sağda iç kulak yapılarını destrükte eden, internal akustik kanal lateral duvarını erode eden yumuşak doku kitlesi.

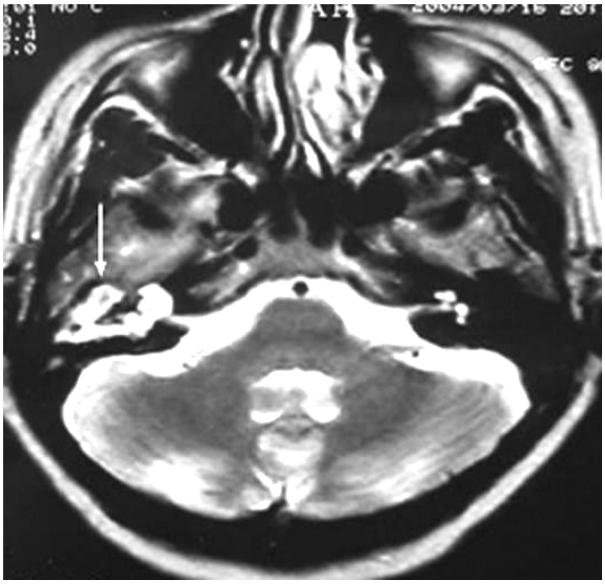

Resim 4. Temporal kemik MRG T2A aksiyel kesitlte sağda hiperintens sinyal değişikliği gösteren yumuşak doku kitlesi.

Olgu 2

Otuz sekiz yaşında bayan hasta, 3 senedir sağ kulakta işitme azlığı, çınlama ve 1 aydır ilerleme gösteren yüz felci şikayeti ile kliniğimize başvurdu. Fizik muayenesinde, HB. Evre V periferik tip fasiyal paralizi tespit edildi. Otoskopik muayene bilateral doğaldı. Saf ses odyometrisinde, sol kulakta işitme normal sınırlarda, sağ kulakta total sensorinöral işitme kaybı mevcuttu. Elektromyografik çalışmada, sağ fasiyal sinirde total aksonal dejenerasyon izlendi. Nörolojik muayenede santral bir patoloji saptanmadı. Temporal kemik tomografisinde, internal akustik kanal lateral duvarına uzanan ve erode eden, fasiyal sinirin labirenter ve horizontal segmentlerine, genikulat gangliyon düzeyine kadar uzanım gösteren yumuşak doku kitlesi görüldü (Resim 3). Temporal kemik manyetik rezonans görüntülemesinde, iç kulak yapılarına kadar uzanan ve sınırları ayırt edilemeyen T1A'da hipointens, T2A'da hiperintens sinyal değişikliği gösteren, kontrast madde verilimi sonrası belirgin patolojik kontrastlanma göstermeyen yumuşak doku değişiklikleri izlendi (Resim 4).

Hastaya translabirentin transkoklear yaklaşımla mastoidektomi yapıldı, fasiyal sinir tüm segmentlerde dekomprese edildi. Otuzaltı ay takip edilen hastada bu süre içinde nüks ile uyumlu bir bulgu izlenmedi. Hastanın postoperatif fasiyal paralizi HB evre IV olarak değerlendirildi.

Olgu 3

Yirmi üç yaşında erkek hasta, işitme azlığı ve son 2 aydır başlayıp ilerleme gösteren yüz felci nedeni ile kliniğimize başvurdu. Fizik muayenede, sağda HB evre V periferik fasiyal paralizi tespit edildi. Bilateral otoskopik muayene doğal idi. Saf ses odyometrisinde, sol kulakta işitme normal sınırlarda iken, sağ kulakta total sensörinöral işitme kaybı mevcuttu. Nörolojik muayenede santral patoloji saptanmadı. Elektromyografik çalışmada, sağ fasiyal sinirde total aksonal dejenerasyon izlendi. Temporal kemik BT'sinde petröz apekste destrüksiyona neden olan yumuşak doku izlendi (Resim 5).

Hastaya translabirentin transkoklear yaklaşımla mastoidektomi yapıldı, fasiyal sinir tüm segmentlerde dekomprese edildi. Kolesteatoma kitlesi total eksize edildi. Yirmisekiz aylık takip esnasında hastanın fasiyal paralizisi HB Evre II'ye geriledi. Temporal kemik manyetik rezonans görüntülemesinde nüksle uyumlu bir bulgu izlenmedi (Resim 6).

TARTIŞMA

Petröz apeks yerleşimli konjenital kolesteatomlar nadir izlenir, tanıları güçtür. Semptomlar genellikle komşu intrakranial veya intratemporal yapılar bası al-

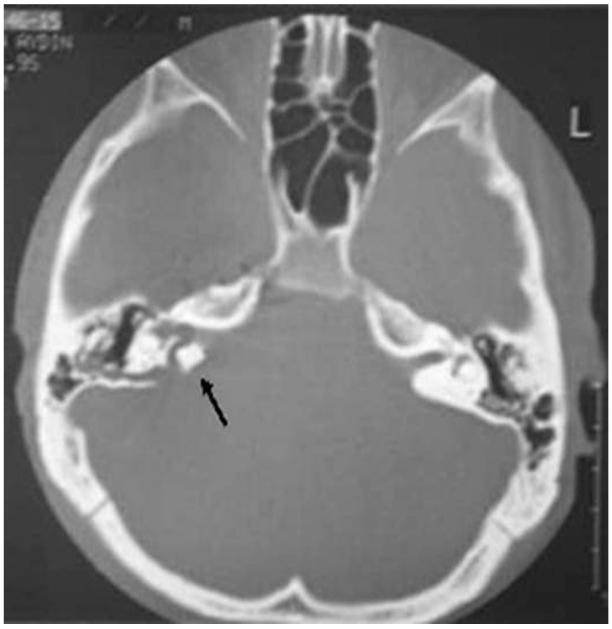

Resim 5. Temporal kemik BT aksiyel kesitte sağda petröz apekste yumuşak doku kitlesi.

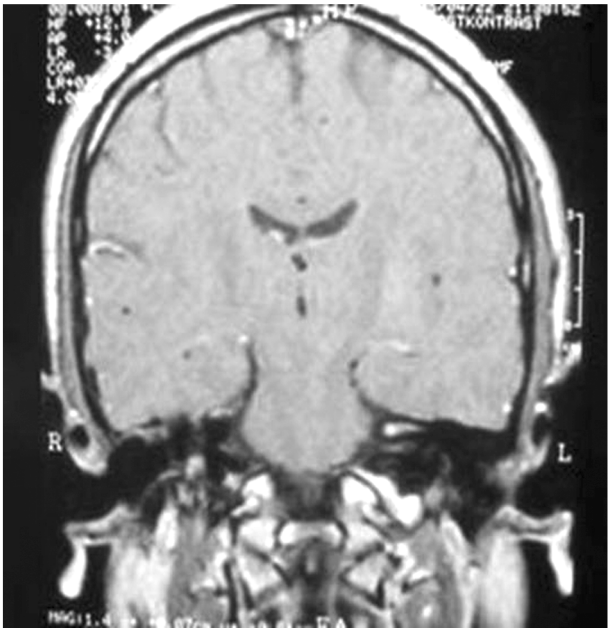

Resim 6. Postoperatif koronal MRG'de nüksle uyumlu bir görünüm izlenmedi**.**

tında kalınca ortaya çıkar. Erken semptomlar genellikle nonspesifiktir ve zor lokalize edilir. Çoğu hasta lokalize semptomlar tarif etmeye başlayınca teşhis edilir**.** Hastaların çoğu işitme kaybı ve yüz felci ile başvurur, çınlama ve başdönmesi de az sıklıkla beraberinde tarif edilir.[4,5,6] Bizim çalışmamızda da hastaların tümü literatürle benzer şekilde ilerleyici yüz felci ve işitme kaybı ile kliniğimize başvurmuştur.

Saf ses odyometrisinde genellikle sensörinöral işitme kaybı ve işitme kaybı derecesi ile ilintili olmayan düşük konuşmayı ayırt etme seviyeleri izlenir.[4] Bu bulgu retrokoklear işitme kayıpları için karekteristiktir. Akustik refleksler genellikle artmıştır veya yoktur.[4] Çalışmamızdaki 2 hastada saf ses odyometrisinde total sensörinöral, diğer hastada ise 65dB sensörinöral işitme kaybı saptandı. Konuşmayı ayırt etme seviyeleri oldukça düşüktü ve akustik refleksler etkilenen tarafta alınamadı.

Petröz apeks eksternal muayene ile net bir şekilde değerlendirilemez. Bilgisayarlı tomografi (BT) ve manyetik rezonans görüntüleme (MRG) teknikleri bu bölgedeki yer işgal eden lezyonların ayırıcı tanısında (Tablo 1), hastalığın yaygınlığının belirlemesinde ve cerrahi planlama aşamasında oldukça yardımcı olmaktadır.

BT kemik anatomisi ve destrüksiyonunun belirlenmesi, MRG ise yumuşak doku ve nörovasküler anatominin değerlendirilmesi için uygun yöntemlerdir.[7] BT'de, konjenital kolesteatomalar çevre kemik dokudan düzgün sınırlar ile ayrılabilen**,** beyin omurilik sıvısı ile izodens görüntü veren kitle olarak görülürler ve kontrast madde tutulumu izlenmez. [8,9,10] İleri evre tümörler kemik destrüksiyonu, kitle etkisi veya komşu kraniyal sinirlerde inflamasyona bağlı disfonksiyon yaratabilirler.[11] Bizim vakalarımızda da temporal kemik tomografilerinde ileri evrelerde görülen kemik destrüksiyonu izlendi, belirgin bir kontrast madde tutulumu olmayan izodens kitle lezyonları görüldü.

Görüntüleme teknikleri ile kolestrol granülomu gibi petröz apekste yer işgal edebilecek lezyonların ayırıcı tanısı yapılabilir. Her iki patoloji de benzer tomografik özellikler gösterirken, ayırım MRG yardımı ile yapılabilir. Her iki patoloji T2 kesitlerde yüksek dansitede izlenirken, kolesteatoma T1 kesitlerde düşük, kolesterol granüloma ise yüksek dansitede izlenir.[12] Bizim vakalarımızda da benzer radyolojik görüntüler mevcuttu.

Kolesteatoma cerrahisinde çeşitli cerrahi yaklaşımlar kullanılabilir.[12] Translabirentin-transkoklear, infralabirentin, infrakoklear yaklaşımlar farklı genişliklere direkt yaklaşım olanağı verir.[10] İnfrakoklear yaklaşım daha çok kistik lezyonların drenajı için, translabirentin-transkoklear yaklaşım işitmesi yeterli olmayan vakalarda kullanılır.[10] Orta fossa yaklaşımı ileri derecede sensörinöral işitme kaybı olmayan hastalarda tercih edilir. Bu işlem anterior semisirküler kanal

Table 1. Petröz apeks lezyonlarında ayırıcı tanı.

İnflamatuar yada konjenital
Kolesterol granülomu
Kolesteatoma
Konjenital
Akkiz
Mukosel
Neoplastik
Menenjioma
Schwannoma
Glomus tümörleri
Yassı hücreli tümör
Kemik tümörleri
Kıkırdak tümörleri (Kordoma, Kondrosarkom)
Metastatik tümörler
Vasküler
Arteriovenöz malformasyon
Intrapetröz karotid arter anevrizması
İnflamatuar
Petrözit
Osteomyelit
Histiositozis

üzerinden petröz apeksin üstündeki sonradan oluşan kolesteatomalar için yeterli görüş sağlarken, apeks kaynaklı konjenital lezyonlar için yetersiz kalır.[4] Transklival ve transsfenoidal yaklaşımlar görüş alanı açısından oldukça sınırlı işlemlerdir, klival lezyonlar için tercih edilirler.[10] Çalışmamızda her üç hastada da translabirentin-transkoklear yaklaşım uygulanmıştır. Bu yaklaşım fasiyal sinirin daha kolay takip edilmesine olanak sağlamakta ve hastalığın tamamen temizlenmesine imkan vermektedir.

Sonuç olarak, petröz apeks yerleşimli konjenital kolesteatom nadir görülen, erken dönemde semptomları silik olan, tanısında zorluklarla karşılaşılan ve cerrahi olarak tedavi edilmesi gereken bir patolojidir. Görüntüleme yöntemleri petröz apeks yerleşimli diğer patolojilerden ayırımı sağlamada oldukça önemlidir. Translabirentin transkoklear yaklaşım işitme rezervi olmayan olgularda kolesteatom kitlesinin tamamının çıkarılmasına olanak veren en uygun yaklaşımdır.

KAYNAKLAR

1. Liu JH, Rutter MJ, Choo DI, Willging JP. Congenital cholesteatoma of the middle ear. Clin Pediatr 2000; 39: 549-51.
2. Mc Donald TJ, Cody DT, Ryan RE. Congenital cholesteatoma of the ear. Ann Otol Rhinol Laryngol 1984; 93:637-40.
3. Levenson MJ, Parisier SC, Chute P, Wenig S, Juarbe C. A review of twenty congenital cholesteatoma of the middle ear in children. Otolaryngol Head Neck Surg 1986; 94:560-7.
4. Glasscock ME, Woods CI, Poe DS, Patterson AK, Welling DB. Petrous apex cholesteatoma. Otolaryngol Clin North Am 1989;22:981-1002.
5. Peron DL, Schuknecht HF. Congenital cholesteatoma with other anomalies. Arch Otolaryngol 1975;101:498-505.
6. Atlas MD, Moffat DA, Hardy DG. Petrous apex cholesteatoma: Diagnostic and treatment dilemmas. Laryngoscope 1992;102:1363-8.
7. Kumar A. Role of imaging in temporal bone and cerebellopontine angle lesions. A surgeon's perspective. Otolaryngol Clin North Am 1995;28:497-514.
8. Ishii K, Takahashi S, Matsumoto K, et al. Middle ear cholesteatoma extending into the petrous apex: evaluation of CT and MR imaging. AJNR 1991;12:719-24.
9. Mafee MF. MRI and CT in the evaluation of acquired and congenital cholesteatomas of the temporal bone. J Otol 1994;22:239-48.
10. Profant M, Steno J. Petrous apex cholesteatoma. Acta Otolaryngol 2000;164-7.
11. Leonetti JP, Shownkeen H, Marzo SJ. Incidental petrous apex findings on magnetic resonance imaging. ENT Journal 2001;80:200-6.
12. Franklin DJ, Jenkins HA, Horrowitz BL, Coker NJ. Management of petrous apex lesions. Arch Otolaryngol Head Neck Surg 1989;115:1121-5.