KBB ve BBC Dergisi 16 (1):34-38, 2008

Akut Tonsillitin Nadir Bir Komplikasyonu: Desendan Nekrotizan Mediastinit

A Rare Complication of Acute Tonsillitis: Descending Necrotizing Mediastinitis

***Dr. Yezdan FIRAT, **Dr. Akın KUZUCU, *Dr. Nur EKİCİ, *Dr. Ahmet KIZILAY**

*İnönü Üniversitesi Tıp Fakültesi, KBB Anabilim Dalı, MALATYA
**İnönü Üniversitesi Tıp Fakültesi, GKDC Anabilim Dalı, MALATYA

ÖZET

Akut mediastinit tonsillitin bilinen bir komplikasyonudur. Desendan nekrotizan mediastinit (DNM) ise ilerleyici ve öldürücü olabilen bir mediastinit formudur. Bu olgu sunumunda 19 yaşındaki erkek hastada tonsil enfeksiyonu sonrası gelişen DNM tanımlanmıştır. Uygun cerrahi direnaj ile iyileşmeyen hastada torakotomi sırasında üst mediastende rastlanan multifokal teratom bildirilmiştir. Akut tonsillit sonrasında mediastinit komplikasyonu gelişen hastalarda tedaviye yanıt alınamadığında hastada altta yatan immünite eksikliği, metabolik hastalık veya kitle gibi faktörler aranmalıdır. Biz bu olgu ile akut tonsillite sekonder gelişen mediastinit komplikasyonunun, hastalarda acil tanı ve uygun cerrahi direnaja rağmen yüksek mortalite ile seyredebileceğini ve morbidite devam ediyorsa altta yatan bir kitlenin bulunabileceğini vurguladık.

Anahtar Sözcükler
Tonsillit, komplikasyonlar, mediastinit, teratom

ABSTRACT

Acute mediastinitis is a known complication of tonsillitis. Descending necrotizing mediastinitis (DNM) is a progressive and highly fatal form of mediastinitis. We reported a 19 year old boy with DNM that occurred after tonsil infection. Despite the appropriate cervical drainage, resolution of abscess was not observed. Multifocal teratomas were observed during thoracotomy in the upper mediastinum. In patients with acute tonsillitis and mediastinitis which does not respond to the treatment, we should investigate immune deficiency, metabolic diseases or a mass. With this case, we emphasized that DNM secondary to acute tonsillitis has a high mortality rate. If a patient with DNM could not recover although its prompt diagnosis and adequate drainage, an asymptomatic mass may accompany to the disease.

Keywords
Tonsillitis, complications, mediastinitis, teratoma

Bu çalışma 29. Ulusal KBB Kongresi 26-31 Mayıs 2007, Antalya'da sözlü bildiri olarak sunulmuştur.

Çalışmanın Dergiye Ulaştığı Tarih: ***02.01.2008*** *Çalışmanın Basıma Kabul Edildiği Tarih:* ***30.01.2008***

≈

Yazışma Adresi

Dr. Yezdan FIRAT
İnönü Üniversitesi Tıp Fakültesi KBB Anabilim Dalı
44280 MALATYA
Tlf: 0 422 341 0660 (Dahili: 4609)
Faks: 0 422 341 0128
E-posta: yfirat@inonu.edu.tr

GİRİŞ

Tonsil enfeksiyonlarının en iyi bilinen komplikasyonları intratonsiller ve peritonsiller apse gelişmesidir.[1,2] Peritonsiller apse akut tonsillitin en sık izlenen komplikasyonudur. Bunu derin boyun enfeksiyonları takip eder. Bunlar parafarengeal apse, retrofarengeal apse, internal juguler ven tromboflebiti, internal karotis arter erozyonu, desendan nekrotizan mediastinit ve desendan nekrotizan fasiit gelişmesidir. Diğer gözlenebilen erken ve geç tonsillit komplikasyonları ise hemorajik tonsillit, larinks ödemi, inflamatuar tortikollis, sepsis, akut otitis media, akut romatizmal ateş, akut glomerulonefrit gelişimidir.

Akut mediastinit; median torasik organları çevreleyen interplevral boşluktaki konnektif dokuların enfeksiyonudur. Akut mediastinit, tonsillitin bilinen bir komplikasyonudur. Desendan nekrotizan mediastinit (DNM) ise dramatik ilerleyen ve öldürücü olabilen bir mediastinit formudur.[1,3] DNM, orofaringeal apselerin komplikasyonu olarak veya servikal travma sonrası, ağır servikal enfeksiyonun fasyalar boyunca mediastene ilerlemesi sonucu meydana gelir. Enfeksiyonun derin servikal plan boyunca mediastene ilerlemesi ile yaygın sellülit, nekroz, apse formasyonu veya sepsis oluşabilir. Tanıda gecikme veya yetersiz direnaj sonucu hasta kaybedilebilir. Bilgisayarlı tomografi (BT) görüntüleme teknikleri ile yakın takip edilmesi, agresif direnaj ve modern antibiyotik tedavisine rağmen yüksek mortalite oranı olan bir durumdur. Cerrahi tedavide tek başına servikal direnaj yapılması veya birlikte rutin torakotomi yapılması tartışmalıdır. Servikal direnaj ve torakotomi ile apse boşaltılmasına rağmen geçmeyen mediastinit tablosunda altta yatabilecek sistemik metabolik hastalıklar, immünite eksikliği veya kitle varlığı gibi etyolojik nedenler düşünülmelidir. Bu çalışmada DNM gelişmiş olgularda hangi cerrahi yaklaşımın daha uygun olduğu tartışılmış, tedaviye yanıt alınamayan hastalarda takipte nelere dikkat edilmesi gerektiği incelenmiştir.

OLGU SUNUMU

19 yaşında erkek hasta boyunda ağrılı şişlik yakınmasıyla polikliniğe başvurdu. Aynı hasta bir hafta öncesinde akut eksudatif tonsillit tanısı ile bir hafta oral antibiyotik tedavisi almıştı. Hasta geldiğinde boynun sağ tarafında supraklaviküler bölgede yaygın şişlik, interklaviküler çentikte silinme ve yükselme mevcuttu, hastada supraklaviküler bölgeye ve klavikula altına ilerleyen şişlik izlenmekte idi (Resim 1) Hastadan bulgularının, görüntülerinin ve tetkiklerinin bilimsel amaçlı kullanımı için yazılı rıza formu alınmıştır. Peritonsiller apseye bağlı trismus, yutma güçlüğü, seste değişiklik gibi herhangi bir bulgu yoktu. Hastada servikotorasik BT çekilerek, öncelikle mediastinal apse ön tanısı konuldu ve kliniğimize yatırıldı ve apse drenajı planlandı. Ampirik geniş spektrumlu IV antibiyotik tedavisi başlandı. Preoperatif BT' de boyun sağ tarafında derin planda yumuşak doku infiltrasyonu ile birlikte kas dokularında ödem mevcuttu. Servikal sellülit, servikal apse, amfizem ile birlikte mediastinal koleksiyon gözlendi. Perikardit veya perikardiyal efüzyon izlenmedi (Resim 2).

Resim 1. Sağ supraklaviküler bölgede yaygın şişlik, interklaviküler çentikte silinme ve yükselme ile seyreden, sağ parafarengeal, supraklaviküler bölgeye ve klavikula altına ilerleyen şişlik.

Cerrahi tedavide sağ sternoklaidomastoid (SKM) kasın önüne yapılan insizyon supraklaviküler çentiğe doğru ilerletildi. Hastaya servikal ve torakal drenaj planlandı. Cilt altı dokularda ve SKM kasında yaygın ödem ve infiltrasyon mevcuttu. SKM kasının anteriorundan karotis boşluğa ilerlendiğinde apse poşu ile karşılaşıldı ve buradan direnaj sağlandı. Nekrotik dokular debride edildi. Mediastendeki apsenin boşaltılması için hasta pozitif basınçlı ventilasyon ile solutuldu, toplam yaklaşık 500 cc pürülan mayi boşaltıldı. Mayinin bakteriyolojik incelemesinde; polimikrobiyal enfeksiyon: *Bacterioides*, *aerobik streptokok* ve *stafilokoklar* üredi. Hastaya seftriakson 4 g (Rocephin 2 g, Roche Müstahzarları Sanayi A.Ş., New Jersey, ABD, 2X1, IV) ve klindamisin 2.4 g (Klindan 600 mg, Bilim İlaç Sanayi, İstanbul; 4X1, IV) antibiyoterapi başlandı. Hastaya

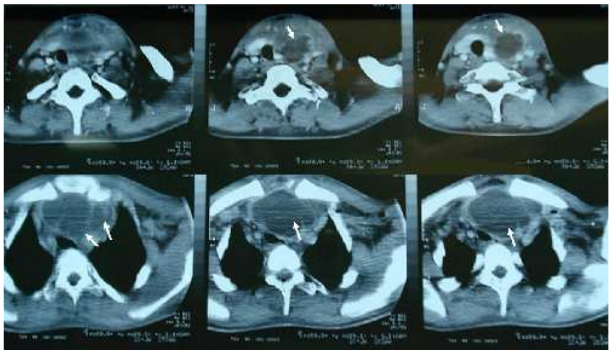

A

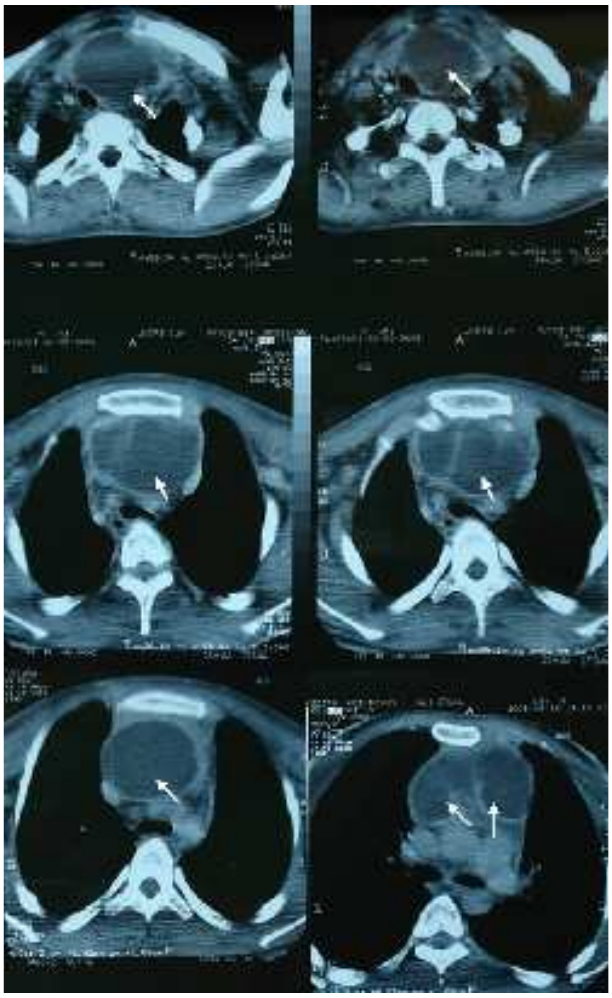

B

Resim 2. Aksiyel kontrastlı servikotorasik BT ile; **A.** Boyun sağ tarafında derin planda yaygın yumuşak doku infiltrasyonu ile birliktelik gösteren, sternum altından mediastene uzanım gösteren parafarengeal bölgede apse formasyonu. **B.** Apsenin tüm median torasik boşluğa uzandığı izlenmektedir.

iki gün aralıklarla kontrol BT çekildi ve apse direnajının yeterliliği ve mediastinitteki iyileşme takip edildi. Hastada postoperatif 20. gün çekilen BT' de perikarda yakın bir apse odağı olduğu izlendi, BT ve ultrason eşliğinde boşaltıldı. Apse poşunun tamamen boşaldığı düşünülerek diren sistemi 24. gün çıkartıldı. Hasta iki gün aralıklarla kontrol BT çekilerek takip edildi. Hastanın hematolojik değerlerinde enfeksiyon bulguları tamamen düzeldi, mediastinal apsenin medikal ve cerrahi tedavisinin tamamlandığına karar verilerek hasta taburcu edildi. Hastanın 1 hafta sonra kontrol amaçlı çekilen toraks BT tetkikinde alt mediastende iki apse odağının devam ettiği izlendi (Resim 3). BT ve ultrason eşliğinde boşaltılması planlandı ancak perikarda yakınlığı nedeniyle yapılmadı. Hastaya video eşliğinde endoskopik toraks cerrahisi (VATS) ile torakal direnaj planlandı ve gerçekleştirildi. Orta mediastende kitle ile karşılaşıldı ve VATS; açık cerrahiye dönüştürüldü. Hastada orta mediastende yerleşmiş, 3 adet, büyüklüğü 3X1, 1X1 ve 1X1 cm olan, üzerinde kıl ve deri ekleri içeren kitle gözlendi ve çıkarıldı (Resim 4). Kitlelerin histopatolojik değerlendirilmesi teratom ile uyumlu idi. Hastanın postoperatif 6. ayda çekilen boyun ve toraks BT' lerinde patolojik bir bulguya rastlanmadı.

TARTIŞMA

Bu olguda DNM tanısı konulurken Estrera[3]'nın DNM kriterleri kullanılmıştır. Buna göre DNM tanısı için ilerlemiş orofaringeal enfeksiyon, mediastinitin karakteristik radyolojik bulgularının olması, nekrotizan mediastinal enfeksiyonun operasyon sırasında veya postmortem incelemede belirlenmesi ve orofaringeal enfeksiyon ile nekrotizan mediastinal proses arasındaki ilişkinin kurulması gerekmektedir. Literatürde bu kriter-

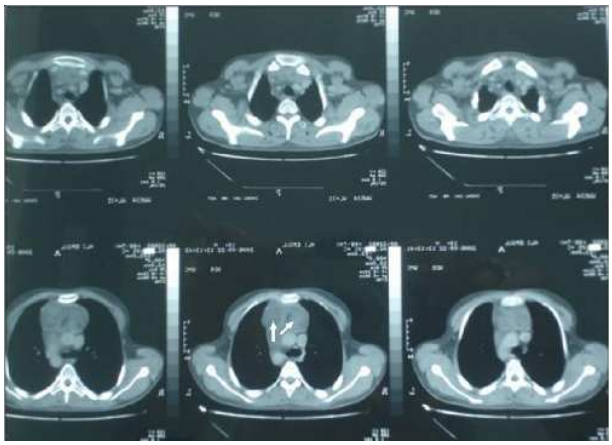

Resim 3. Hastanın cerrahi tedavi sonrası kontrol amaçlı çekilen toraks BT tetkikinde alt mediastende lokalize iki apse odağı olduğu izlendi.

Resim 4. Hastada orta mediastende yerleşmiş, 3 adet, büyüklüğü 3X1, 1X1 ve 1X1 cm olan, üzerinde kıl ve deri ekleri içeren, teratom ile uyumlu kitle.

lere ek olarak hastalarda şu semptomların bulunabileceği bildirilmiştir; odinofaji, disfaji, boyunda şişlik, pireksi, taşipne, taşikardi, nefes almada güçlük.[4-6] Bizim olgumuzda bu bulguların hepsi mevcuttu ve akut tonsillit komplikasyonu olarak DNM tanısı koyularak tedavi edildi.

Bu olguda tonsil enfeksiyonu fasyalar boyunca boyuna ve orta mediastene ilerlemiş, yerçekimi, nefes alıp verme ve negatif intratorasik basıncın etkisi ile yayılmıştır. Enfeksiyonun derin servikal plan boyunca mediastene ilerlemesi sonucu yaygın sellülit ve apse formasyonu gelişmiştir. DNM tablosu geliştiğinde antibiyotik kullanımına rağmen %40 mortalite oranı mevcuttur.[3,4] Mortaliteye sıklıkla akut solunum zorluğu yol açmaktadır. Bizim olgumuzda hastanın kliniğini boğaz ağrısı oluşturmakta idi. Hastanın solunum güçlüğü veya yutma güçlüğü mevcut değildi. Tedavide gecikilen vakalarda DNM'e bağlı üst hava yolu obstrüksiyonu geliştiği bilinmektedir.[5]

Akut tonsillit sonrası izlenebildiği gibi, DNM' in en sık gözlenen primer enfeksiyon odağı odontojenik enfeksiyonlardır. Orofarengeal apselerin komplikasyonu olarak veya servikal travmalar sonrası izlenir. Enfeksiyonun pretrakeal fasya boyunca ilerlemesi % 8, visseral fasya boyunca ilerlemesi %22, prevertebral fasya ile "danger zone" (tehlikeli boşluk) boyunca ilerlemesi ise % 70 olarak bildirilmiştir.[2] Cerrahi teknikte farklı yaklaşımlarla yaklaşarak mediastendeki enfeksiyon veya apse direne edilmelidir. Bu amaçla dört yaklaşımdan biri tercih edilmelidir: Transservikal yaklaşım, standart posterolateral torakotomi, median sternotomi veya transtorasik subksifoid eksizyon.[7] Mihos ve ark.[1]'nın araştırmasına göre literatürde DNM tedavisinde en sık servikal direnaj tercih edilirken, ikinci sıklıkta servikal direnajla birlikte rutin torakotomi tercih edilmektedir. Literatürde yalnızca servikal direnaj ile servikal ve torakal drenajın birlikte yapılması tartışmalıdır.[6-8] Klinik durumu iyi olan hastalarda servikal direnaj ile takip yapılabilirken, kliniği kötü hastalarda acil torakotomi ve servikal direnaj birlikte yapılmalıdır.

Derin boyun enfeksiyonlarının mediastene ilerlediği düşünüldüğünde cerrahi direnaj ve klinik düzelmenin izlenmesi için hasta kan değerleri ve BT ile yakın takip edilmelidir. Hastamızda servikal direnaj sonrası 25 gün takip ile apseye yeterli hakim olunamaması ve mediastende apse alanları kalması nedeniyle önce torakal direnaj sonra mediastinal kitleye yaklaşım cerrahisi tedaviye eklenmiştir. Bu nedenle hastaya torakotomi planlanmış, torakotomi sırasında üst mediastende multifokal kitleler izlenmiştir.

Biz bu olguda servikal direnajın yeterli olmamasını altta yatan kitle varlığı ile açıkladık. Zira bizim olgumuz gibi genç erişkin ve başka ek hastalığı olmayan bir hastada genel yaklaşım servikal direnajın yeterli olacağı doğrultudadır.[1,5,6] Hastamızda mediastende yer kaplayan kitle, apse iyileşmesine engel olmuş ve direnaja rağmen klinik düzelmenin gerçekleşmemesini sağlamıştır. Balcı ve ark.[9] mediastende yer kaplayan kitlelerin %65'inin benign olduğunu, bunların da en sık nörojenik tümörler, ikinci sıklıkla ve %21 olasılıkla germ hücreli tümörler (teratom, seminom vb.) olduğunu belirtmişlerdir.[9] Bu kitleler hastalarda uzun süre asemptomatik kalabilir veya bası semptomları ve lokal invazyon bulguları oluşabilir. Bu nedenle teratomların varlığında eğer kesin tanı konulmuşsa herhangi bir müdahale yapılmaksızın bekletmek uygun bir yaklaşım değildir. Bizim olgumuzda da video eşliğinde torakotomi sırasında kitleler izlenmiş, açık cerrahiye dönülerek kitle eksizyonu gerçekleştirilmiştir. Cerrahi eksizyon sonrasında apse formasyonunda düzelme mümkün olabilmiştir.

Akut tonsillit sonrasında mediastinit komplikasyonu gelişen hastalarda tedaviye yanıt alınamadığında hastada altta yatan immünite eksikliği, metabolik hastalık veya kitle varlığı gibi faktörler aranmalıdır. Biz bu olgu ile akut tonsillite sekonder gelişen mediastinit komplikasyonunun, hastalarda tanıda gecikme veya yetersiz direnaj sonucu yüksek mortalite ile seyredebileceğini ve sistemik nedenler ekarte edilmişse altta yatan bir kitlenin bulunabileceğini vurguladık. Ayrıca bu olgudaki sonuçlara göre; hastanın klinik seyri ne kadar iyi giderse gitsin, tedavide servikal direnajla birlikte torakotominin başlangıçta yapılmasının yalnız servikal direnaja daha üstün olduğunu savunuyoruz.

KAYNAKLAR

1. Mihos P, Potaris K, Gakidis I, Papadakis D, Rallis G. Management of descending necrotizing mediastinitis. J Oral Maxillofac Surg 2004;62:966-72.
2. Kronblut AD. Non-neoplastic diseases of the tonsils and adenoids. In: Paparella MM, Shumrick DA, Gluckman JL, Meyerhoff WL, eds. Otolaryngology. Volume 3: Head and Neck. 3rd ed. Philadelphia: WB Saunders; 1991. p.2129-47.
3. Estrera AS, Landay MJ, Grisham JM, Sinn DP, Platt MR. Descending necrotizing mediastinitis. Surg Gynecol Obstet 1983;157:545-7.
4. Roccia F, Pecorari GC, Oliaro A, et al. Ten years of descending necrotizing mediastinitis: management of 23 cases. J Oral Maxillofac Surg 2007;65:1716-24.
5. Machala W, Smiechowicz K, Gaszynski T. Severe sepsis as a complication of descending necrotizing mediastinitis due to a peritonsillar abscess. A case study. Otolaryngol Pol 2006;60:211-5.
6. Mihos PT, Gakidis I, Potaris K, Stathopoulou S. Tonsillitis, descending necrotizing mediastinitis, and a different neck drainage. Am J Otolaryngol. 2006;27:341-3.
7. Sandner A, Börgermann J, Kösling S, Silber RE, Bloching MB. Descending necrotizing mediastinitis: early detection and radical surgery are crucial. J Oral Maxillofac Surg. 2007;65: 794-800.
8. Tosun F. Tonsillit komplikasyonları. Türkiye Klinikleri J Surg Med Sci 2005;1:9-11.
9. Balcı AE, Erern Ş, Eren N. Erişkinlerde mediastenin primer tümör ve kistleri: 61 olgunun klinik değerlendirmesi ve cerrahi sonuçları. Turkiye Klinikleri J Med Sci 2003;23:33-7.