KBB ve BBC Dergisi 16 (1):39-41, 2008

Olgu Sunumu: Eagle Sendromu (Uzamış Stiloid Çıkıntı)

Case Report: Eagle's Syndrome (Elongated Styloid Process)

Dr. Caner ŞAHİN, Dr. Serkan GÖKPINAR, Dr. Utku AYDİL
Şebinkarahisar Devlet Hastanesi KBB Bölümü, GİRESUN

ÖZET

Eagle sendromu uzamış stiloid çıkıntı ve kalsifiye stilohyoid ligamana bağlı oluşur. Tekrarlayan boğaz ağrısı veya yabancı cisim hissi, disfaji, refere otalji ve fasiyal ağrı gibi şikayetler oluşturur. Sendrom çoğunlukla doğru tanı ve tedavi edilmez. Hastalık özellikle şikayetler ile fizik muayene arasında uyumsuzluk gözlenen, uzun süreli medikal tedaviye yanıt alınamamış hastalarda akılda tutulmalıdır. Tanı, tonsiller fossada stiloid çıkıntının palpasyonu, palpasyon esnasında oluşan ağrı ve radyolojik yöntemlerle konulur. Tedavisi primer olarak cerrahi olup, uzamış stiloid çıkıntının intraoral veya eksternal yaklaşımla kısaltılması esasına dayanır. Vaka takdimimizde 37 yaşında Eagle sendromu tanısı konan bir hasta sunulmuş, hastalığın semptomları, tanı, ayırıcı tanı ve tedavi seçenekleri literatür eşliğinde tartışılmıştır.

Anahtar Sözcükler
Eagle, stiloid, boğaz ağrısı

ABSTRACT

Eagle's syndrome occurs due to elongated styloid process or calcified stylohyoid ligament. Major symptoms are throat pain, foreign body sensation, dysphagia, otalgia, and facial pain. Eagle syndrome is usually misdiagnosed and cannot be treated properly. The syndrome should be kept in mind when discorrelation between complaints and physical examination and resistance to medical theraphy for long times occur. Diagnosis can be made on digital palpation of the styloid process in the tonsillar fossa, sensation of pain with palpation of fossa and using the radiological methods. The treatment of Eagle's syndrome is primarily surgically shortening of process through an intraoral or external approach. Herein we report 37-year-old patient with Eagle's syndrome, discuss diagnosis, differantial diagnosis and treatment modalities in the light of the literature .

Keywords
Eagle, styloid, throat pain

Çalışmanın Dergiye Ulaştığı Tarih: ***23.10.2007*** *Çalışmanın Basıma Kabul Edildiği Tarih:* ***16.12.2007***

≈

Yazışma Adresi

Dr. Caner ŞAHİN
Akat Sokak No:3/7 Cebeci Ankara
Tel : 505 240 07 46
E-posta : drcaner2001@gmail.com

GİRİŞ

Baş boyun bölgesinde lokalize ağrılar kulak burun boğaz hekimlerinin günlük pratikte sık karşılaştıkları semptomlardandır. Eagle sendromu boğaz ağrısı, kulak ağrısı, boğazda yabancı cisim hissi şikayetlerine neden olabilir. Eagle sendromundan şüphelenmemize neden olan önemli bir semptom, baş rotasyonu, dil haraketleri, yutma ve çiğneme esnasında meydana gelen persistan boğaz ağrısıdır. Boyun ve boğaz ağrısına hipersali vas yon, bazı nadir vakalarda etkilenmiş tarafta yabancı cisim hissi eşlik edebilir. Hastalığın tanısı anamnez, tonsiller fossada stiloid proçesin palpasyonu, palpasyon esnasında oluşan ağrı ve radyolojik yöntemlerle konulur.[1] Hastalık özellikle şikayetler ile fizik muayene arasında uyumsuzluk gözlenen, uzun süreli medikal tedaviye yanıt alınamamış hastalarda akılda tutulmalıdır. Literatürde uzamış stiloid çıkıntı prevelansının %1.4-30 arasında değiştiği bildirilmektedir.[2] Vaka takdimimizde Eagle sendromu tanısı alan bir hasta literatür eşliğinde tartışılmıştır.

OLGU SUNUMU

37 yaşında bayan hasta polikliniğimize 2 yıldır devam eden boyun ve kulak ağrısı şikayeti ile başvurdu. Anamnezinde otalji ve boyun ağrısı şikayeti ile fizik tedavi, ortopedi, kulak burun boğaz ve dahiliye polikliniklerine başvurduğu ancak ağrılarının geçmediği ve giderek dayanılmaz bir hal aldığı öğrenildi. Yapılan kulak-burun-boğaz muayenesinde belirgin bir patolojiye rastlanmadı. Boyunda palpabl lenfadenopati yoktu. Yapılan nörolojik muayenede patolojik bulguya rastlanmadı. Hastanın farenksi ve tonsilleri normal görünümdeydi. Ancak ağız içinde yapılan palpasyonda sağ tonsil loju alt kutbunda sertlik hissedildi. Hasta palpasyon esnasında dokunmakla ağrı oluştuğunu ve bunun kendisini rahatsız eden ağrıya benzediğini ifade etti. Çekilen lateral kafa ve servikal grafilerde uzun stiloid çıkıntı izlendi (Resim 1). Hastaya genel anestezi altında tonsillektomi ve intraoral yolla stiloid çıkıntı rezeksiyonu uygulandı. İntraoperatif ve postoperatif dönemde komplikasyon gelişmedi. Çıkarılan stiloid çıkıntı 19 mm boyutlarındaydı (Resim 2). Hastanın ağrısı postoperatif dönemde hemen geçti ve 3 aylık takibinde başka bir sorunla karşılaşılmadı.

TARTIŞMA

Stilohyoid çıkıntının semptomatik kalfisikasyonu ilk kez 1937'de Eagle tarafından tarif edilmiştir.[1,3]

Resim 1. Uzamış stiloid çıkıntının radyolojik olarak görünümü (ok stiloid çıkıntıyı gösteriyor)

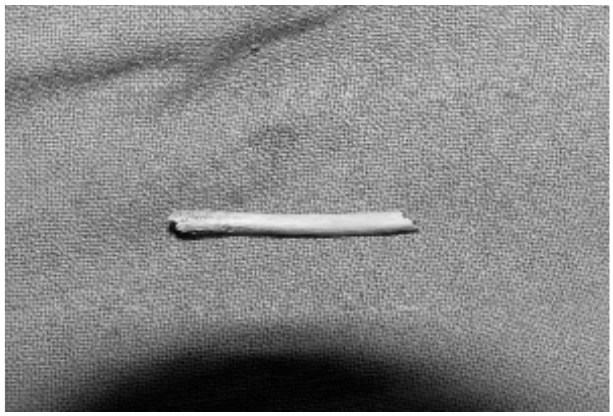

Resim 2. Uzamış stiloid çıkıntının eksize edilmiş postoperatif görünümü.

esnada ağrı olması sendromun tanısının konmasında önemlidir. Stiloid çıkıntının tonsiller fossada palpasyonu temeline dayanan bir sınıflamaya göre:

Grade 1: Stiloid proçesin ucu tonsiller fossanın üst polünde palpe edilir

Grade 2: Stiloid proçesin ucu tonsiller fossanın orta kısmında palpe edilir.

Grade 3: Stiloid proçesin ucu alt polde palpe edilir.[5]

Eagle sendromunun ayırıcı tanısında, dental maloklüzyon, sfenopalatin ganglion nevraljisi, temporomandibular eklem artriti, glossofaringeal nevralji, trigeminal nevralji, Sluder's sendromu, kluster başağrısı, temporal arterit, diş ağrısı, temporal arterit,

karotidodini, hyoid kemik sendromu, psödostiloid sendromu, prevertebral tendinit,ve migren düşünülmelidir.[6,7]

Eagle sendromunda iki farklı klinik form tanımlamıştır. Klasik formunda tonsillektomi sonrası farinkste yabancı cisim, tonsiller fossada lokalize ağrı, ipsilateral kulak ağrısı ile kendini belli eder. Bu klinik form 5,7,9,10. kranial sinirlerin uzamış stiloid çıkıntı ile irritasyonu sonucu meydana gelir. İkinci form stilokarotid sendrom, uzamış stiloid çıkıntının yada kalsifiye ligamanların internal ve/veya eksternal karotis arter duvarlarındaki sempatik plexusun mekanik irritasyonuna bağlı meydana gelir. Hastada boğaz ağrısına senkop atakları eşlik edebilir.6 Tanıda altın standart 3- boyutlu bilgisayarlı tomografi ile stiloid çıkıntı uzunluğunun tespitidir.[2]

Tedavi seçenekleri arasında non steroid antiinflamatuar ilaçların kullanımı, transfaringeal steroid veya uzun etkili lidokainin tonsiller fossaya enjeksiyonu gibi cerrahi dışı tedavi yöntemleri ve cerrahi girişimler bulunur.[8] Temel tedavi yöntemi cerrahi olup, diğer tedavi seçenekleri geçici kür sağlar.

Cerrahi olarak intraoral ve eksternal olmak üzere iki yaklaşım vardır. Cerrahi yaklaşım cerrahın deneyimine göre seçilebilir. İntraoral yaklaşımda tonsillektomi sonrası stiloid çıkıntı palpe edilerek üzerinden mukoza insizyonu yapılır, stiloid çıkıntı ortaya konur ve çevre dokulardan disseke edilerek çıkartılır. Bu yöntemde ciltte skar dokusu oluşmaz. Dezavantaj olarak farinksin açılmasına bağlı olarak bakteriyel kontaminasyon ve derin boyun enfeksiyonu oluşma riski, internal karotis arter gibi komşu nörovasküler yapılara zarar verme olasılığı bulunur.[9]

Eksternal yaklaşımda submandibuler bölgeden yapılan insizyonu takiben diseksiyonla stiloid çıkıntı ortaya konur ve ligamanlarından sıyrılarak çıkartılır. Bu yöntemde görüş alanı geniştir ve derin boyun enfeksiyonu riski intraoral yaklaşıma göre daha azdır ancak ciltte skar dokusu oluşumu ve iyileşme sürecinin uzun olması gibi dezavantajları vardır.[10] Olgumuzda intraoral rezeksiyon tercih edilmiştir.

Kulak, boğaz, boyun ve temporomandibüler eklem ağrıları, yutma güçlüğü gibi şikayetler kulak burun boğaz hekimlerinin günlük pratikte sık olarak karşılaştığı yakınmalardır. Özellikle bu gibi yakınmaları olan ve buna neden olan bir patolojinin saptanamadığı hastalarda (özellikle şikayetlerin medikal tedaviye dirençli olması halinde) Eagle sendromu ayırıcı tanıda akılda tutulmalıdır.

KAYNAKLAR

1 Rechtweg JS, Wax MK. Eagle's syndrome: a review. Am J Otolaryngol 1998;19:316-21.

2 Beder E, Ozgürsoy OB, Karatayli S, Anadolu Y. Three-dimensional computed tomography and surgical treatment for Eagle's syndrome. Ear Nose Throat J 2006; 85:443-5.

3 Prasad KC, Kamath MP, Reddy KJM, Agarwal S. Elongated styloid process (Eagle's Syndrome): A clinical study. J Oral Maxillofac Surg 2002;60: 171-5.

4 Fini G, Gasparini G, Filippini F, Becelli R, Marcotullio D. The long styloid process syndrome or Eagle's syndrome. J Craniomaxillofac Surg 2000;28: 123-7.

5 Keur JJ, Campbell JPS, McCarthy JF, Ralph WJ. The clinical significance of the elongated styloid process. Oral Surg Oral Med Oral Pathol 1986; 61: 399-404.

6 Verma R. Stylagia. Indian J Otolaryngol Head Neck Surg 1996; 48: 312.

7 Montalbetti L, Ferrandi D, Pergami P, Savoldi F. Elongated styloid process and Eagle's syndrome. Cephalalgia 1995; 15: 80-93.

8 Lindeman P. The elongated styloid process as a cause of throat discomfort. J Laryngol Otol 1985 ;99:505-8.

9 Strauss M, Zohar Y, Laurian N. Elongated styloid process syndrome: Intraoral versus external approach for styloid surgery. Laryngoscope 1985;95:976-9.

10 Diamond LH, Cottrell DA, Hunter MJ, Papageorge M. Eagle's syndrome: A report of 4 patients treated using a modified extraoral approach. J Oral Maxillofac Surg 2001;59: 1420-6.