KBB ve BBC Dergisi 16 (2):60-66, 2008

Rinoplastide Dorsal Onlay Greft Olarak Nazal Hump Kullanılan Olguların Değerlendirilmesi

The Evaluation of the Nasal Hump Reinsertion as a Dorsal Onlay Graft in Rhinoplasty

Dr. M. Cenk ECEVİT, Dr. Özgür AVİNÇSAL, Dr. Semih SÜTAY
Dokuz Eylül Üniversitesi Tıp Fakültesi, KBB AD, İzmir

ÖZET

Amaç: Rinoplastinin önemli aşamalarından biri, dorsuma istenilen görünümünü kazandırmaktadır. Bu amaca yönelik kullanılan tekniklerden biri de nazal humpın dorsal onlay greft olarak kullanılması tekniğidir. Bu çalışmanın amacı nazal humpın greft olarak hangi özellikteki olgularda kullanıldığının saptanması ve bu olgulardaki sağladığı yararların ortaya konmasıdır.
Yöntem ve Gereçler: Bu çalışma, Üniversite Hastanesi KBB Kliniği'nde, Ekim-2000 ve Ağustos-2006 yıllarında nazal humpın onlay olarak kullanıldığı 46 olgunun geriye dönük olarak incelenmesi ile yapıldı. En az 6 ay izlemi olan hastalar çalışmaya dahil edildi. Cerrahi tekniğin temel uygulaması; hump rezeksiyonunu izleyen aşamada açıkta kalan kemik uçları törpülenerek alçaltılmakta ve işlenen hump uygun dorsal profil sağlayacak şekilde yerine yerleştirilmektedir.
Bulgular: Olguların 11'i erkek (%23,9) ve 35'i kadın (%76,1) idi ve ortalama yaş 25.57±7.85 (17-47) olarak saptandı. Olguların %85'i ince cilt ve/veya dar burun özelliklerine sahipti. Kozmetik sonuçlar 4 olgu dışında başarılıydı. Olgulardan birine yetersiz tip projeksiyonu ve 3' üne ise dorsumda greftin görünür olması nedeniyle revizyon uygulandı. Basit törpüleme ile greft belirginliği sorunu çözüldü.
Sonuç: İnce cilt ve/veya dar burun özelliğinde olan hastalarda, uygun dorsum elde etmek için, Skoog tarafından tanımlanan nazal humpın dorsal onlay greft olarak kullanılması başarılı bir yöntemdir. Revizyon uygulanan 3 olguda greftin alıcı saha ile entegrasyonunun iyi olduğu gözlendi. Greftin dorsumda belirgin olmaması için hump rezeksiyonu sonrasında açığa çıkan kenarların uygun yükseklikte alçaltılması gerekmektedir.

Anahtar Sözcükler
Nazal kemik, rinoplasti, edinilmiş burun deformitesi, kıkırdak, greft

ABSTRACT

Objective: The main surgical step of rhinoplasty is the remodeling the nasal dorsum in desired fashion. The reinsertion of the nasal hump as a dorsal onlay graft is one of the techniques to achieve this purpose. The aim of this study is to determine the nasal properties of the cases in which the nasal hump was sculpted as a dorsal onlay graft and the benefit of this particular technique in these cases.
Material and methods: This is a retrospective study conducted in a university Ear Nose Throat center between October 2000 and August 2006. There were 46 cases whose nasal hump was reinserted as a dorsal onlay graft. The evaluation included clinical examination, analysis of preoperative and postoperative photographs at least 6 months later and patient satisfaction. Following the resection of the nasal hump, the exposing ends were scraped and the resected dorsum was sculpted and then placed anatomically.
Results: There were 35 females (76,1 %) and 11 males (23,9%) and the mean age was 25,57±7,85 years (17-47). The 85% of cases were represented narrow nose or thin skin or both properties. The cosmetic results were satisfactory except for 4 cases. Revision surgery was performed due to inadequate tip projection in one of the case and the 3 revisions were targeted the evident nasal dorsal onlay graft to harmonize the nasal dorsum.
Conclusion: In narrow nose with/without thin skin Skoog's technique provided satisfactory cosmetic results. Osseointegration of the graft were observed during the revision surgery. In order to avoid from evident dorsal graft, the exposing ends of the open roof should be scraped till proper height was achieved.

Keywords
Nasal bone, rhinoplasty, nose deformity, aquired, cartilage, graft

Çalışmanın Dergiye Ulaştığı Tarih: **04.03.2008** Çalışmanın Basıma Kabul Edildiği Tarih: **25.04.2008**

≈

Yazışma Adresi
Dr. Cenk ECEVİT
Dokuz Eylül Üniversitesi Tıp Fakültesi, KBB AD,
Balçova 35340 İzmir
Tel: 0 232 4123261
Cep: 0 555 3697209
E-posta: cenk.ecevit@deu.edu.tr

GİRİŞ

Rinoplasti, burunun yeniden şekillendirilmesi için uygulanan cerrahi bir girişimdir. Rinoplasti uygulamaları sırasında nazal dorsum sorunlarının düzeltilmesi, tüm sürecin bir bölümünün gerçekleştirilmesi anlamına gelmektedir. Hastanın beklentileri ve yapısal özellikleri dikkate alınarak, rinoplastinin önceden belirlenmiş temel yasalarının bilinmesi ve uygulanması gereklidir.[1] Dorsal estetik hatlar supraorbital kabartıdan başlar ve glabellar alan boyunca medialden devam ederek medial kantal ligaman bölgesinde birbirlerine yaklaşırlar (Resim 1). Buradan sonra K noktasından başlayarak birbirlerinden uzaklaşıp tip belirleyici noktada sonlanırlar. Frontal görüntüde dorsal estetik hatların genişliği interfiltral genişlik ve tip belirleyici noktalar arası mesafe ile uyumlu olmalıdır. İdeal olarak osteokartilajinöz kemer kemik genişliği alar kanatlar genişliğinin %80'i kadar olmalıdır. Alar kanatların genişliğinin de interkantal mesafeye eşit olduğu düşünülürse, kemik genişliğin interkantal mesafenin %80'inden fazla olduğu durumlarda osteotomi gerekli olabilir.[2]

Basmakalıp yaklaşımla daha dar, küçük, kısa ve alçak burun elde etmek amacıyla rezeksiyonlarla rinoplasti uygulamaları geçmiş alışkanlıklar olarak anılmaktadır. Bu şekilde rezeksiyonların yol açtığı başlıca 3 ana sorun bulunmaktadır; internal nazal valvi daraltarak solunum zorluğu yaratması, orta çatının çökmesi ve ters V deformitesi olarak sayılabilir.[3] Ayrıca, uzun dönemde dorsumda ortaya çıkan düzensizlikler, kemik ve kıkırdak dorsum birleşim yeri belirginliği, sayılabilecek diğer sorunlar arasında yer almaktadır.[4] Özellikle dar burun özelliklerine sahip hastalarda orta kemer çökmesine daha sık rastlanmaktadır.[3] Ayrıca kısa burun kemikleri, kıkırdak zayıflığı, ince cilt veya bunların kombinasyonlarını içeren hastalarda benzer sorunları yaşamak olasıdır.[3] Kıkırdak ve kemik dorsumun rezeksiyondan sonra işlenerek aynı yerleşime onlay greft olarak kullanılması yeni bir teknik değildir. Bu sorunların aşılması için 1966 yılında Tord Skoog tarafından yayınlanmış olan, nazal humpın tekrar yerine konularak kullanılmasını öneren yöntem de bulunmaktadır.[5]

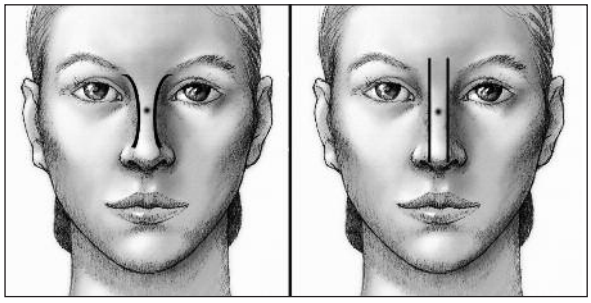

Resim 1. a. İdeal dorsal estetik hatlar supraorbital kabarıntıdan başlar ve tip belirleyici noktada sonlanırlar. K noktasında bu hatlar birbirlerine yaklaşırlar. **b.** Kemik çatının genişliğinin alar tabanın genişliğinin %80'i olması idealdir. • K noktası

Bu çalışmada nazal humpın dorsal onlay greft olarak kullanıldığı olgular irdelenerek bulguların paylaşılması planlandı. Olguların preoperatif özellikleri ve bu tekniğin uygulanma verileri irdelenerek sonuçlar üzerinden bu tekniğin uygulama özellikleri hakkında veri oluşturmak amaçlandı.

YÖNTEM VE GEREÇLER

Bu çalışma, Üniversite Hastanesi KBB Kliniği'nde, Ekim-2000 ve Ağustos-2006 yıllarında nazal humpın onlay olarak kullanıldığı 46 olgunun geriye dönük olarak incelenmesi ile yapıldı.. En az 6 ay izlemleri olan hastalar çalışmaya dahil edildi. Olguların preoperatif fasiyal analizleri resimler üzerinden yapılarak orta kemerin interkantal mesafeye oranları %80'den az olanlar dar, daha fazla olanlar geniş nazal dorsum olarak değerlendirildi. Frontal resimlerde asimetrik ve simetrik olmalarına ve cildin kalın veya ince olmasına göre bulgular ayrıca incelendi. Bu yöntemin, ince cilt ve/veya dar burunlu hastalarda uygulanması tercih edildi.

Teknik

Rinoplasti, remiphentanil propofol bazlı hipotansif total intravenöz anestezi altında uygulandı. Nazal mukozanın oksimetazolin ile preoperatif dönemde dekonjesyonu sağlandıktan sonra peroperatif, septuma ve nazal dorsuma lidocain + 1/100 000'lik adrenalin enjeksiyonu uygulandı. Rinoplastinin nazal dorsumu ilgilendiren aşamalarında öncelikle uygulanan işlem, humpın kıkırdak ve kemik bileşenleri ile beraber kompozit olarak rezeke edilmesi oldu. Rezeksiyon sonrası çıkartılan humpa kenar düzeltmeleri uygulanarak yeniden şekil verildi (Resim 2). Nazal dorsumda açıkta kalan kemik çatının uçları törpü ile alınarak alçaltıldı. Bu işlemde amaç, dorsuma yerleştirilecek greftin oluşturacağı yüksekliğin, dorsum hattı ile uyumlu olmasını sağlamaktır. Olgunun gereksinimine göre median

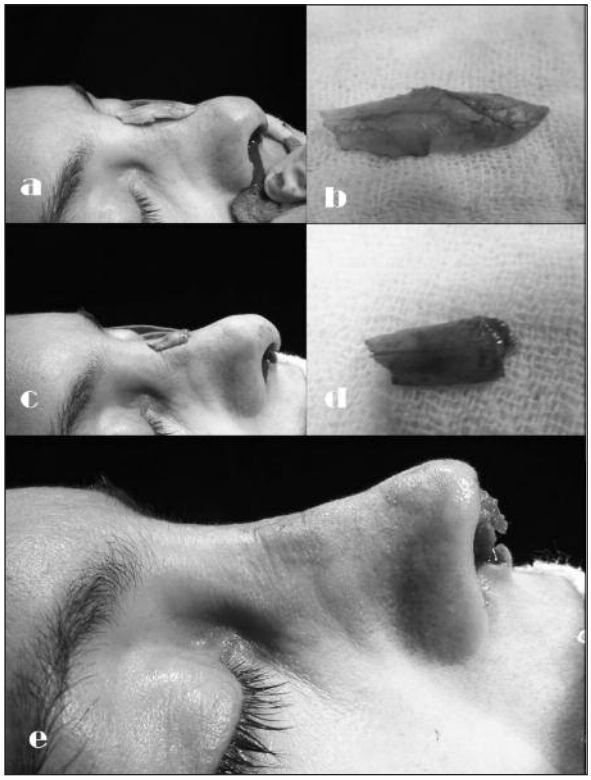

Resim 2. a.b. Nazal humpın rezeksiyon sonrası kıkırdak ve kemikten oluşan yapısı. **c.** İşlenen humpın dorsuma uyacak şekilde yerine konmadan önceki hali. **d.** Nazal humpın işlendikten sonraki görünümü. **e.** Dorsuma işlendikten sonra konulan nazal humpın son görüntüsü.

ve/veya lateral osteotomiler uygulandı veya açık çatı olduğu gibi bırakıldı. Yeniden şekil verilen dorsum tekrar anatomik yerine yerleştirildi ve eksternal bant fiksasyon ile yerinde kalması güvence altına alındı. Bu aşamadan önce veya sonra rinoplastinin diğer aşamaları da gerçekleştirildi.

BULGULAR

Olguların 11'i erkek (%23,9) ve 35'i kadın (%76,1) idi ve ortalama yaş 25,57±7,85 (17-47) olarak saptandı. Ortalama takip süresi 16,16±7,55 (6-38) aydı. Olgulara uygulanan insizyon tipleri Tablo 1'de ve osteotomi tipleri ise Tablo 2'de belirtildi. Dört olguya revizyon uygulandı. Bir olguda revizyon yetersiz tip projeksiyonu nedeniyle, 3 olguda ise dorsal greftin görünür olması nedeniyle uygulandı. Revizyon uygulanan bu olgularda greft kalınlığının azaltılması ile sorun aşıldı. Dar ve geniş nazal dorsum ve ince-kalın cilt olgularının dağılımı Tablo 3'de verildi. Tekniğin uygulandığı bir olguya ait Resim 3,4,5'te ve revizyon olgusuna ait resim Resim 6'da verildi.

TARTIŞMA

Hump redüksiyonu Alman Ortopedist Jacques Joseph tarafından 100 yıl kadar önce ilk defa yayınlanmıştır.[6] Klasik olarak nazal kemik ve kıkırdakların bir kısmının alınmasını kapsamaktadır. Rezeksiyon kıkırdak iki üst lateral kıkırdağın ve septumun bir kısmını da içermektedir. Burunun ince cilt veya dar burun özelliklerinden birine veya ikisine birden sahip olması durumunda, oluşan açık çatının kapatılması sonrasında kemik kenar düzensizliklerinin görünür olması veya solunum zorluklarının gelişmesi yaşanabilecek sıkıntılardır.[7] Nazal hump rezeksiyonu sonrasında tek bir bütün olan çatı üç ayrı parçaya bölünmektedir. Kraniyal 2/3 bölümde üst lateral ve septum ilişkisi tek bir kıkırdak yapıyı hatırlatacak şekilde füzyon göstermekte iken kaudal 1/3 bölgede fibröz bir bağlantı bulunmaktadır. Bu

Tablo 1. Olguların insizyon tiplerinin dağılımı.

İnsizyon tipi	n	%
Transkolumellar	17	36,2
İnfrakartilajinöz	8	17,0
İntrakartilajinöz	11	23,4
İnterkartilajinöz	11	23,4

Tablo 2. Osteotomi tiplerinin dağılımları.

	N (%)	
Osteotomi tipi	Sağ	Sol
Median osteotomi	2 (4,3)	1 (2,1)
Lateral osteotomi	6 (12,8)	7 (14,9)
Median+lateral	16 (34,0)	17 (36,2)
Yok	23 (48,9)	22 (46,8)

Tablo 3. Nazal dorsum genişiliği ve cilt kalınlıklarının dağılımları (n= 46).

		NAZAL DORSUM	
		Dar	Geniş
CİLT	İnce	25	4
	Kalın	10	7

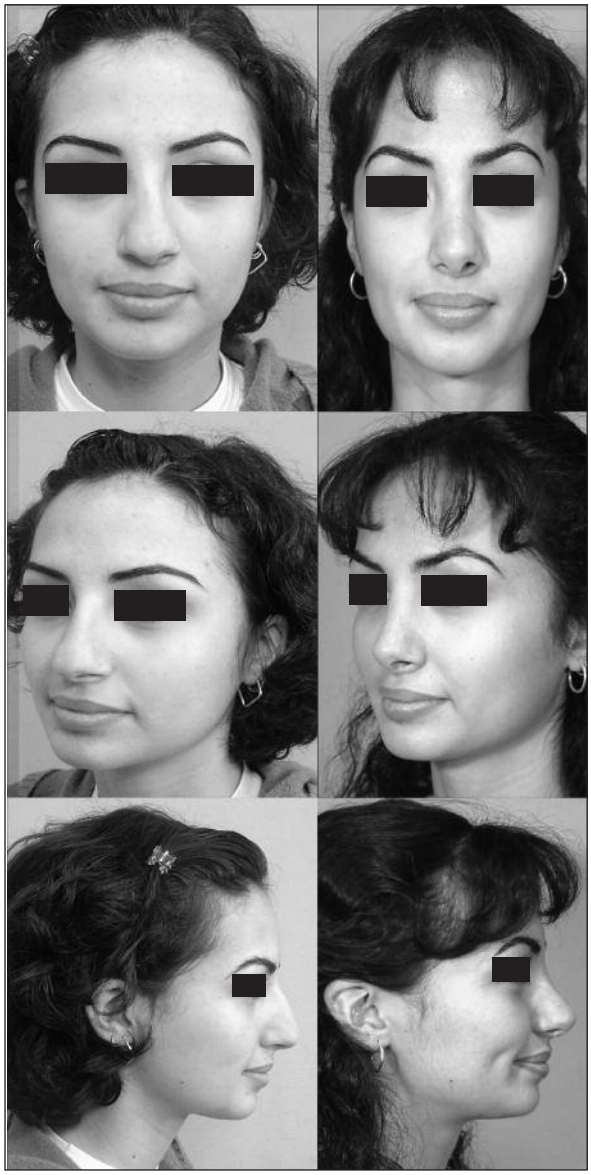

Resim 3. Onlay greft olarak nazal humpın tekrar yerleştirildiği olguya ait preoperatif ve postoperatif resimleri.

nedenle, dorsumda istenen kozmetik sonuç elde edilirken üst lateral kıkırdak ve septum arasında ileride nazal obstrüksiyon oluşturmayacak şekilde ilişkinin yeniden yapılandırılması gereklidir.[8]

Özellikle yüzün en görünür bölgesinde cerrahi sonrası sorunların oluşmasını engellemek amacıyla alloplastik materyallerin kullanımı önerilmektedir.[9] Alloplastik materyallerin primer veya sekonder rinoplasti olgularında kullanımının uzun dönem sonuçlarını bildiren yayınlarda düşük morbiditeye sahip olmalarına rağmen, seçilmiş olgularda dikkatli kullanılması önerilmektedir. Enfeksiyon gelişmemesi için alloplastik materyalin yumuşak doku içinde dar ceplere yerleştirilmesi ve dorsum disseksiyonu sırasında nazal mukozanın açılmaması gerektiği belirtilmektedir.[10-12] Alloplastik materyallerin yaygın kullanım alanı buldukları bir dönem olmakla beraber, yakın geçmişte otolog kıkırdakların kullanımına daha üstün olmadıkları anlaşılmıştır.[13,14]

Rinoplasti girişimleri sırasında, septum, sayvan ve kostadan alınan otolog kıkırdaklar kullanılabilir. Bu kıkırdakların, düşük enfeksiyon ve atılma riski, doku uyumunun yüksek olması gibi özellikleri nedeniyle tercih

Resim 4. İnce cilt ve dar burun özelliğindeki bir olguda onlay greft olarak nazal humpın tekrar yerleştirildiği olguya ait preoperatif ve postoperatif resimleri.

Resim 5. Kalın cilt ve dar burun özelliğindeki bir olguda onlay greft olarak nazal humpın tekrar yerleştirildiği olguya ait preoperatif ve postoperatif resimleri.

edildikleri bildirilmektedir.[13] Ancak çok sayıda kıkırdak greft kullanılan olgularda revizyon sayısının arttığı da bildirilmektedir.[15] Kıkırdak greft kullanımı ile ilgili bir diğer özellikte, greft olarak konulan materyalin zaman içinde rezorbsiyona uğramasıdır. Tavşanlarda yapılan bir çalışmada, dorsal onlay kullanılan septal kıkırdak greftlerin en çok, kostal kıkırdağın ise en az rezorpsiyona uğradığı bildirilmektedir. Sayvan kıkırdağının rezorpsiyon oranı ise her ikisinin arasında yer aldığı bildirilmektedir.[16] Kostal kıkırdak yüksek miktarda kıkırdak sağlarken, işlenmesindeki rahatlık ve düşük rezorpsiyon miktarı nedeniyle nazal dorsumda tercih edilebilir. Bu şekilde değerlendirildiğinde kostal kıkırdağın greft olarak daha çok iatrojenik ve travmaya ikincil nazal deformitelerde, özelliklede septum kıkırdağının bulunmadığı veya çok deforme olduğu olgularda kullanılması önerilmektedir.[17,18]

Dorsumda kullanılan kıkırdakların zaman içinde uçlarının görünmesi, bükülme ve buna bağlı revizyon gereksinimleri olabileceği bildirilmektedir.[19,20] Bu gibi sorunlardan kaçınabilmek amacıyla, temporal kas fasya grefti, Türk Lokumu, "vicryl mesh" ve "Alloderm" kullanılması önerilmektedir.[21-24] Tüm bu yöntemlerin, çoğunlukla nazal deformitenin düzeltilmesine yönelik ikincil rinoplasti girişimlerinde kullanıldığı gözlenmektedir. Bu yöntemler arasında sadece Türk Lokumu'nun primer rinoplasti olgularında kullanılabileceği bildirilmektedir. Bu yöntemde, ince kıyılmış kıkırdakların rejenere oksidize selüloza (Surgicel®) sarılarak dorsuma yayılmaktadır. Ancak zaman içinde oluşan yabancı

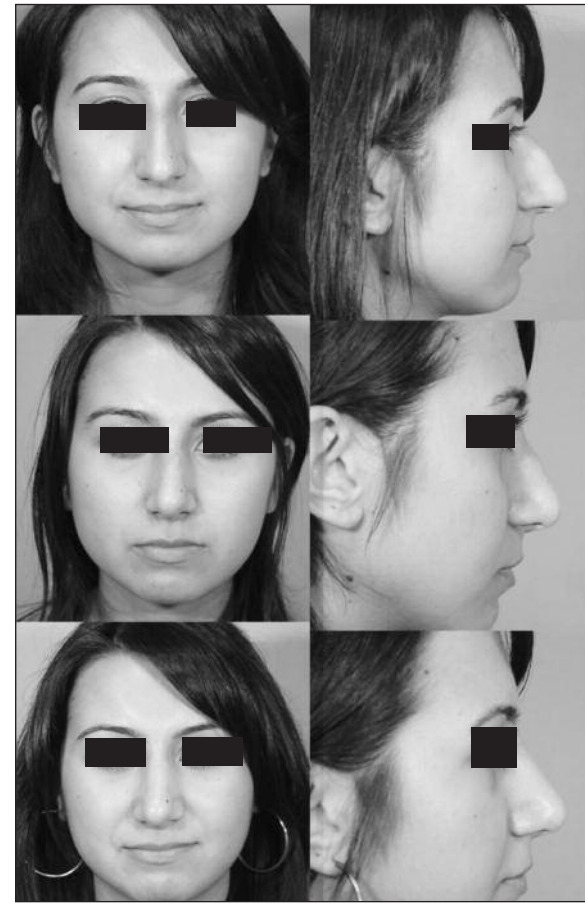

Resim 6. Nazal dorsuma konulan hump greftinin görünür olması nedeniyle revizyon uygulanan olgunun preoperatif, revizyon öncesi ve revizyondan 6 ay sonraki resimleri.

cisim reaksiyonu nedeniyle kıkırdak sağkalım oranlarının azaldığı bildirilmektedir.[25] Bu yöntemin bu dezavantajını ortadan kaldırabilmek amacıyla temporal kas fasyası içine sarılarak kullanılmasının kıkırdak sağkalım oranını arttırdığı bildirilmektedir.[26] Ancak temporal kas fasyasının alınması, saçlı deri içinde de olsa ek bir insizyon gerektirdiği için primer rinoplasti olgularında kullanımının dezavantaj oluşturacağını düşünmekteyiz.

Kıkırdak greft ile ilgili bir diğer özellikte donör saha morbiditesidir. Bu açıdan değerlendirildiğinde sırasıyla kosta, sayvan ve septum azalan morbidite oranlarına sahiptir. Rinoplasti operasyonlarının pek çoğunda çıkarılan hump kullanılmamaktadır. Dorsumun doğal düz özelliğinde bulunan yapısının seçilmiş olgularda kullanılması, ek donör saha sorunlarının da ortadan kalkmasına yol açacaktır.

Nazal humpın greft olarak kullanılmasının, daha çok kısa nazal kemikli ve kıkırdak nazal humpın bulunduğu, ince ciltli ve dorsal deviyasyonu çok az olan olguları için ideal bir yöntem olduğu bildirilmektedir. Bu olgu serisinde bulunan toplam 18 olgudan birinde, yerleştirilen dorsum greftinin görünür olması nedeniyle revizyon uygulandığı bildirilmektedir.[27] Çalışmamızda olguların %85'i dar dorsum ve ince cilt özelliklerinin birini veya ikisini birden kapsadığı saptandı. Nazal humpın kemik veya kıkırdak özellikleri ve nazal kemiklerin uzunlukları açısından çalışmamamızda bir değerlendirme bulunmamakla beraber, diğer özellikler açısından benzer sonuçlar elde edilmiştir. Nazal kemiğin uzun olduğu ince ciltli dar dorsumlarda da uygulanmasının yararlı olacağını düşünmekteyiz. Özellikle ince cilt ve dar burun özelliği olan olgularda bu yöntemin ağırlıklı olarak tercih edilmiş olması, yöntemin bu olgularda yararına olan inançtan kaynaklanmaktadır. Bu çalışmada, olgulardan 3 tanesinde nazal dorsum greftine bağlı sorun yaşanmıştır. Bu olgulardaki sorun, açık çatıyı örtmek için kullanılan greftin dorsum hattında daha önde yerleşmiş olmasıdır. Bunun önlenmesi için açık çatının açıkta kalan uçlarının törpülenirken greft kalınlığı da dikkate alınarak alçaltılması yeterli olmaktadır. Üç olguda revizyon dorsuma konulan greftin görünür olması nedeniyle uygulanmıştır. Kısa süreli basit törpüleme işlemi ile kalınlığın azaltılması ile sorun çözülmüştür.Bu açıdan değerlendirildiğinde, arzu edilen dorsum hedefi açısından incelendiğinde ilk aşamada %94 oranında başarılı sonuç elde edilmiş ve 3 olgunun revizyonu ile de sorun giderilmiştir.

Dorsum greftleri alındıkları cerrahi sahaya göre nitelendirildiğinde, başka sahadan alınanlar heterotropik aynı sahadan alınanlar ise ortotropik olarak adlandırılırlar.[9] Heterotropik özellikte olanların alıcı sahada sağ kalımları ortotropik olanlara kıyasla daha azdır.[9] Bu açıdan bakıldığında septum, kosta ve sayvan kıkırdakları, dorsumun yeniden şekil verilerek aynı yere konmasına göre kıkırdak sağ kalımları açısından daha dezavantajlıdır. Çalışmamızda revizyon uygulanan 3 olguda konmuş olan greftlerin kemik ile kaynaşmasının tam olarak gerçekleşmiş olduğu görülmüştür. Bu çalışmadan dorsal hump grefti sağ kalımı ile ilgili bir genelleme yapmaya uygun olmamakla beraber, bu az sayıda deneyimin paylaşılmasını yararlı olacağı düşünüldü.

Sonuç olarak özellikle ince cilt ve/veya dar burun özelliğinde olan hastalarda uygun dorsum elde etmek için Skoog tarafından tanımlanan nazal humpın dorsal onlay greft olarak kullanılması başarılı bir yöntemdir. Revizyon uygulanan 3 olguda greftin alıcı saha ile entegrasyonun iyi olduğu gözlenmiştir. Greftin dorsumda belirgin olmaması için hump rezeksiyonu sonrasında açığa çıkan kenarların uygun yükseklikte alçaltılması gerekmektedir.

Teşekkür

Resim 1'in çizimlerini gerçekleştiren Dokuz Eylül Üniveristesi Grafik Bölümü Araştırma Görevlisi Korkut Öztekin'e teşekkür ederiz.

KAYNAKLAR

1. Gunter JP, Hackney FL. Clinical assessment and facial analysis. In: Gunter JP, Rohrich RJ, Adams WP, eds. Dallas Rhinoplasty: Nasal Surgery by the Masters. St. Louis, Mo: Quality Medical Publishing; 2002. p.53-71.
2. Constantian MB. Four common anatomic variants that predispose to unfavorable rhinoplasty results: A study based on 150 consecutive secondary rhinoplasties. Plast Reconstr Surg 2000;105: 316-31.
3. Sheen JH. Rhinoplasty: Personal evolution and milestones. Plast. Reconstr. Surg 2000;105:1820-52.
4. Rohrich RJ, Muzaffar AR, Janis JE. Component dorsal hump reduction: The importance of maintaining dorsal aesthetic lines in rhinoplasty. Plast Reconstr Surg 2004;114:1298-308.
5. Sabeti F, Tehrani AN. A new technique for reconstruction of the nasal dorsum: Underlay autografting.Arch Facial Plast Surg 2002;4:141-8.

6. Whitaker IS, Karoo RO, Spyrou G, Fenton OM. The birth of plastic surgery: The story of nasal reconstruction from the Edwin Smith Papyrus to the twenty-first century. Plast Reconstr Surg 2007;120:327-36.
7. Ishida j, Ishida LC, Ishida LH, Vieira JCR, Ferreira MC. Treatment of the nasal hump with preservation of the cartilaginous framework. Plast Reconstr Surg 1999:103;1729-33.
8. Özturan O, Aktaş D, Aydın E, Kızılay A, Kalcıoğlu T. Osseokartilajinöz Nazal Dorsum Ve Klinik Önemi. Kulak Burun Boğaz İhtisas Dergisi 1999;6:170-4.
9. Huizing EH, Groot JAM. Transplants and İmplants. In: Functional Recontructive Nasal Surgery. Stuttgart Germany: Georg Thieme Verlag; 2003. p.316-22.
10. Pak MW, Chan ES, van Hasselt CA. Late complications of nasal augmentation using silicone implants. J Laryngol Otol 1998;112:1074-7.
11. Deva AK, Merten S, Chang L. Silicone in Nasal Augmentation Rhinoplasty: A Decade of Clinical Experience. Plast Reconstr Surg 1998;102:1230-7.
12. Baran CN, Tiftikcioglu YÖ, Baran NK. The Use of Alloplastic Materials in Secondary Rhinoplasties: 32 Years of Clinical Experience Plast Reconstr Surg 2005;116:1502-6.
13. Tardy ME, Denneny J, Fristsch MH. The versatile cartilage autograft in reconstruction of the nose and face. Laryngoscope 1985;95:523-33.
14. Toriumi M. Autogenous grafts are worth the extra time. Arch Otolaryngol Head Neck Surg 2000;126:562-4.
15. Bateman N, Jones NS. Retrospective review of augmentation rhinoplasties using autologous cartilage grafts. J Laryngol Otol 2000;114:514-8.
16. Lattyak BV, Maas CS, Sykes JM. Dorsal onlay cartilage autografts: Comparing resorption in a rabbit model. Arch Facial Plast Surg 2003;5:240-3.
17. Yılmaz M, Vayvada H, Menderes A, Mola F, Atabey A. Dorsal nasal augmentation with rib cartilage graft: long-term results and patient satisfaction. J Craniofac Surg 2007;18:1457-62.
18. Çakmak Ö, Ergin T. The versatile autogenous costal cartilage graft in septorhinoplasty. Arch Facial Plast Surg 2002;4:172-6.
19. Gunter J, Clark C, Friedman R. Internal stabilization of autogenous rib cartilage grafts in rhinoplasty: A barrier to cartilage warping. Plast. Reconstr. Surg 1997;100:161-9.
20. Gruber RP, Pardun J, Wall S. Grafting the nasal dorsum with tandem ear cartilage. Plast Reconstr Surg 2003;112:1110-22.
21. Baker TM, Courtiss EH. Temporalis fascia graft in open secondary rhinoplasty. Plast Reconstr Surg 1994;93:802-10.
22. Erol ÖO. The turkish delight: A pliable graft for rhinoplasty. Plast Reconstr Surg 2000;105:2229-41.
23. Gilmore J. Use of vicryl mesh in prevention of postrhinoplasty dorsal irregularities. Ann Plast Surg 1989;22:105-7.
24. Jackson IT, Yavuzer R. AlloDerm for dorsal nasal irregularities. Plast Reconstr Surg 2001;107:553-8.
25. Calvert JW, Brenner K, DaCosta-Iyer M, Evans GR, Daniel RK.Histological analysis of human diced cartilage grafts. . Plast Reconstr Surg 2007;120:1654-9.
26. Kelly MH, Bulstrode NW, Waterhouse N. Versatility of diced cartilage-fascia grafts in dorsal nasal augmentation. Plast Reconstr Surg 2007;120:1654-9.
27. Hall JA, Peters MD, Hilger PA. Modification of the Skoog dorsal reduction for preservation of the middle nasal vault. Arch Facial Plast Surg 2004;6:105-10.