KBB ve BBC Dergisi 16 (2):78-81, 2008

Nazogastrik Sondanın Nadir Gözlenen Bir Komplikasyonu: Intranazal Fibroepitelyal Polip

An Unusual Complication of Nasogastric Tube: Intranasal Fibroepithelial Polyp

Dr. Yezdan FIRAT, Dr. Yeşim DURGUN, Dr. Ahmet KIZILAY, Dr. Erol SELİMOĞLU
İnönü Üniversitesi Tıp Fakültesi, KBB Anabilim Dalı, Malatya

ÖZET

Üst solunum yollarının fibroepitelyal polipi çok ender gözlenen, inflamatuar yapıda, benign bir tümördür. Literatürde solunum sistemi, gastrointestinal sistem, genitoüriner sistemde görüldüğüne dair yayınlar mevcuttur. KBB pratiğinde nadir görülen bu tümörün nazal kavitedeki lokalizasyonuna ait yayın mevcut değildir. Ellialtı yaşındaki erkek hastada nazogastrik sonda uygulamasına sekonder nazal kavitede iatrojenik gelişen fibroepitelyal polip sunulmuş ve olgu güncel literatür ışığında tartışılmıştır.

Anahtar Sözcükler
N/G sonda, fibroepitelyal neoplazmalar, nazal kavite, iyatrojenik hastalık

ABSTRACT

Upper airway fibroepithelial polyp is a rare inflammatory benign neoplasm. In the literature, there are many studies that fibroepithelial polyps have observed in respiratory system, gastrointestinal system, and genitourinary system. It is a rare tumor for the otolaryngologists and there is no known article of intranasal fibroepithelial polyps. In this study, we presented a 56 year-old male with unilateral nasal obstruction secondary to iatrogenic intranasal fibroepithelial polyp which developed after nasogastric catheter placement.

Keywords
Catheter, fibroepithelial neoplasms, nasal cavity, iatrogenic disease

Bu çalışma 6th European Congress of Oto-Rhıno-Laryngology Head And Neck Surgery (EUFOS 2007); 30 Haziran-4 Temmuz 2007, Viyana, Avusturya'da yazılı tebliğ olarak sunulmuştur.

Çalışmanın Dergiye Ulaştığı Tarih: **02.01.2008** Çalışmanın Basıma Kabul Edildiği Tarih: **06.02.2008**

≈

Yazışma Adresi
Dr. Yezdan FIRAT
İnönü Üniversitesi Tıp Fakültesi,
KBB Anabilim Dalı, 44280 Malatya
Tlf: 0 422 341 0660 (Dahili: 4609)
Fax: 0 422 341 0128
E-posta: yfirat@inonu.edu.tr

GİRİŞ

Fibroepitelyal polipler, mesoderm kökenli benign oluşumlardır. Fibrovasküler bağ doku ile birlikte bulunduğu yerdeki normal mukozayı içerir. Kronik mukozal inflamasyon, anormal vazomotor cevap ve artmış intersitisyel ödem polip patogenezinde yer almaktadır. Bu nedenle normal mukozaya ek olarak kronik inflamasyon ve metaplazik değişikliğe uğramış epitelde de bu patoloji görülebilir.[1] Histolojik incelemesinde; en sık ürogenital sistemde izlenmesi nedeniyle fibrovasküler bağ doku ve normal transisyonel mukoza içerir. Bunun yanında üst solunum ve sindirim yolunda rastlanan fibroepitelyal polipler de literatürde bildirilmiştir.[2-4] Üst solunum yollarında izlenen fibroepitelyal polipler, akut veya kronik solunum güçlüğü, üst hava yolu obstruksiyonu, asfiksi veya senkop yapması nedeniyle önemlidir. Malign transformasyon oluşabildiği bilinen fibroepitelyal tümörlerde tedavi esas olarak cerrahi iken, radyoterapi veya kemoterapi ile tedavi edilen vakalar bilinmektedir.[5]

Literatürde ösefagus, dil, faringeal mukozada izlenen fibroepitelyal poliplere ait olgular bildirilmişken, nazal fibroepitelyal polip ile ilgili veri bulunmamaktadır. Bu olguda mukozal inflamasyon sonrası gelişen intranazal fibroepitelyal polip bildirilmiştir. Mukozal inflamasyonunun nazogastrik sondaya karşı gelişen yabancı cisim reaksiyonu olduğu düşünülmektedir.

OLGU SUNUMU

56 yaşında erkek hastaya alt dudak epidermoid karsinomu tanısı ile kitle eksizyonu ve bilateral supraomohyoid boyun diseksiyonu yapıldıktan sonra postoperatif takipte oral alımının engellenmesi için nazogastrik sonda (N/G) takıldı. Hasta 1 hafta N/G ile beslendi. Postoperatif 1. ay kontrolünde hastanın tek taraflı burun tıkanıklığı olduğu fark edildi. Yapılan anterior rinoskopide alt meatusda izlenen, nazal pasajı tama yakın tıkayan düzgün yüzeyli kitle saptandı. Rijit endoskopik rinoskopide kitlenin düzgün konturlu olduğu gözlendi ve hipertrofik konkadan ayrımı yapılamadı (Resim 1). Kitlenin medikal tedavi ile takibine karar verildi. Aynı süreçte hastaya iyi diferansiye epidermoid karsinomu T2N0M0 evre tanısı ile postoperatif adjuvan radyoterapi başlandı. Radyoterapinin 2. haftasında iken, burundaki kitlenin sebat ettiği ve daha çok büyüdüğü izlendi. Çekilen koronal paranazal sinus tomografisinde kitlenin konkaya ait bir yapı olmadığı, nazal pasajın tabanından köken aldığı izlendi (Resim 2). Radyasyon onkolojisi bölümünün görüşü de alınarak, kitle eksizyonuna karar verildi ve endoskopik kitle eksizyonu yapıldı. Hastanın bulgularının, endoskopik görüntüsünün ve paranazal sinus tomografi görüntülerinin bilimsel amaçlı kullanılması için

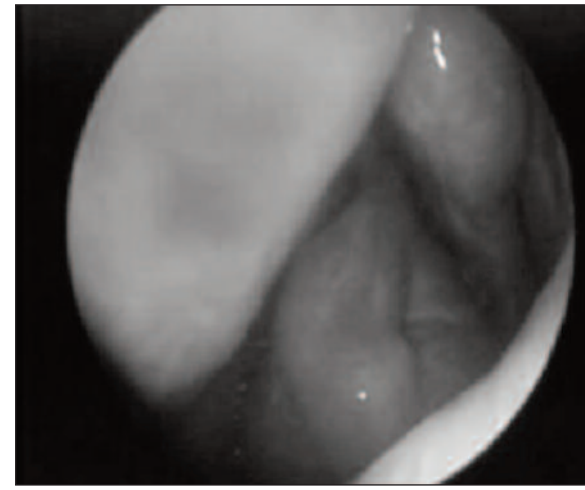

Resim 1. İntranazal fibroepitelyal polipin rijit endoskopik rinoskopik görünümü.

Resim 2. İntranazal fibroepitelyal polipin paranazal sinus tomografisinde görünümü.

hastadan yazılı onam formu alındı. Endoskopik intranazal cerrahi ile kitlenin alt meatusta yerleşik, saplı, polipoid görünümde olduğu izlendi; kitle sapı ile birlikte çıkarıldı. Kitlenin N/G irritasyonuna sekonder olabileceği göz önüne alınarak sapının çıkarıldığı yere Deksametazon (Dekort ampul, 8 mg/2 ml) steroid enjeksiyonu yapıldı. Sahaya steroidli lokal tamponlar yerleştirilerek operasyona son verildi. Kitlenin histopatolojik incelemesi fibroepitelyal polip olarak rapor edildi. Hastanın postoperatif 6. ayında yapılan kontrollerinde intranazal anatomi doğaldı ve ek patoloji veya soruna rastlanmadı.

TARTIŞMA

Üst solunum yollarında ve oral kavitede kullanılan trakeotomi kanülü, oral dental protezler gibi kronik irritasyona neden olan yabancı cisimler sonrasında granülomatöz inflamatuar lezyonlar geliştiği bilinmektedir.[6] Ancak nazogastrik sondanın nazal pasajda yaptığı mukozal değişikler ile ilgili Türkçe ve İngilizce literatürde bilgi mevcut değildir. Nazogastrik sonda uygulaması sırasında veya sonrasında baş boyun bölgesinde oluşabilecek komplikasyonlar; epistaksis, rinosinüzit ve nazogastrik tüp sendromudur.[7,8] Görülebilecek diğer komplikasyonlar; arterial-özefageal fistül, kardiyopulmoner komplikasyonlar, aspirasyon pneumonisi, nazogastrik sondanın yanlış yere takılması, tüp tıkanması, perforasyon, pnömotoraks ve mediastinittir.[9-11]

Fibroepitelyal polip mukokutanöz bir reaksiyondur, bu nedenle tüm kavite içeren sistemlerde ve deride görülebilir. Hemen her zaman benign natürde olmasına rağmen malign epitelyal tümör transformasyonu izlenebilir.[5] Kutanöz fibroepitelyal polipler daha çok kozmetik sorunlar oluştururlar. Ürogenital sistem kökenli olanlar, kanama gibi semptomlar ile malign tümörleri taklit edebilirler. Üst hava yolları ve sindirim yollarındaki fibroepitelyal polipler ise yutma güçlüğü ve solunum güçlüğü yapması nedeniyle önem taşırlar. Üst hava yollarında izlenen fibroepitelyal polipler orofaringeal mukozada, dilde, faringeal mukozada, bronşlarda ve alt solunum yollarında yerleşebilirler.[2-4] Genitoüriner sistemdeki poliplerin etiyolojisinde enfeksiyon suçlanırken, üst solunum yollarında izlenen poliplerde sıklıkla travma suçlanmaktadır. Tedavide uygulanan radyoterapinin de varolan inflamasyonu arttırabileceği düşünülmektedir. Baş-boyun kanserlerinde uygulanan radyoterapi dozunun, radyoterapiye sekonder gelişen mukozit ile ilişkisi vardır.[12] Oluşan inflamasyon ve ödemin polip oluşumunu başlatan ya da hızlandıran faktörler olabileceği düşünülmektedir. Poliplerin fizyopatolojisinde ödem, mukozal bütünlüğün bozulması ve epitel hasarı rol almaktadır.

Bu olgudaki hızlı büyüyen inflamatuar polibin oluşumunda N/G uygulamaya bağlı travma, travma sonrası oluşan iyileşme süreci suçlanmaktadır. Hızlı büyüme paterni gösteren nazal kitlelerin ayırıcı tanısında inflamatuar fibroepitelyal polipler de düşünülmelidir. Bu olguda bir ay içerisinde gelişen tek taraflı inflamatuar polip oluşumunda N/G uygulamaya bağlı travma, travma sonrası oluşan mukozit ve iyileşme süreci suçlanmıştır.

KAYNAKLAR

1. Daussy-Bonamour F, Flejou JF, Fekete F, Henin D. Fibro-inflammatory polyp associated with superficial stomach cancer. Ann Pathol 1995;15:73-4.
2. Mangar W, Jiang D, Lloyd RV. Acute presentation of a fibroepithelial pharyngeal polyp. J Laryngol Otol 2004;118:727-9.
3. Nuyens MR, Bhatti NI, Flint P.Multiple synchronous fibrovascular polyps of the hypopharynx. ORL J Otorhinolaryngol Relat Spec 2004;66:341-4.
4. Lloyd S, Lloyd J, Dhillon R.Chondroid metaplasia in a fibroepithelial polyp of the tongue. J Laryngol Otol 2001;115: 681-2.
5. Çeken K, Kabaalioğlu A, Çiftçi A, Lüleci E. Üreterin fibroepitelyal polipi. Tanısal ve Girişimsel Radyoloji 2001;7: 268-70.
6. Alawi F. Granulomatous diseases of the oral tissues: differential diagnosis and update. Dent Clin North Am 2005;49:203-21.
7. Kennedy DW, Bolger WE, Zinreich SJ. Fungal Rinosinüzitler. Özkarakaş H, Yıldırım N, editörler. Sinüs Hastalıkları. Türkçe Baskı, İstanbul; Nobel Tıp Kitabevleri; 2003. s. 57-68.
8. Apostolakis LW, Funk GF, Urdaneta LF, McCulloch TM, Jeyapalan MM. The nasogasctric tube sendrome; two case report and rewiev of the literature. Head Neck 2001;23:59-63.

9. Cohen-Gadol AA, White CB, Dekutoski MB, Shaughnessy WJ. Arterial-osephageal fistula:a complication of nasogastric tube. Spine 2003;28:E98-101.

10. Baskin WN. Acute complications associated with bedside placement of feeding tubes. Nutrition in Clinical Practice 2006;21:40-55.

11. Wu PY, Kang TJ, Hui CK, Hung MH, Sun WZ, Chan WH. Fatal massive hemmorrhage caused by nasogastric tube misplacement in a patient with mediastinitis. J Formos Med Assoc 2006;105:80-5.

12. Mantini G, Manfrida S, Cellini F, Giammarino D, Petrone A, Vitucci P, Cellini N. Impact of dose and volume on radiation-induced mucositis. Rays 2005;30:137-44.