KBB ve BBC Dergisi 16 (2):93-96, 2008

Preaurikuler Bölgede Pilomatriksoma

Pilomatrixoma in Preauricular Region

Yusuf VAYISOĞLU, Cengiz ÖZCAN, Kemal GÖRÜR, Taylan GÜÇLÜTÜRK
Mersin Üniversitesi Tıp Fakültesi, Kulak Burun Boğaz AD, Mersin

ÖZET

"Malherbe'nin kalsifiye epitelyoması" olarak da bilinen pilomatriksoma, kıl kökü matriksinden kaynaklanan iyi huylu bir deri tümörüdür. Bu tümörler sıklıkla baş ve boyun bölgesinde görülürler. Genellikle ilk 20 yaş içinde tanı konmaktadır. Histolojik olarak, bazoloid hücreler, gölge (hayalet) hücreler, yabancı cisim tipi dev hücreler ve kalsiyum depozitlerinin çeşitli oranlarda karışımından meydana gelen karakteristik bir görüntüsü vardır. Bu olgu sunumunda sağ preauriküler bölgede 2x2 cm boyutlarında kitle yakınması olan 13 yaşındaki kız çocuğunu sunduk. Pleomatriksoma preauriküler bölge lezyonlarında ayırıcı tanıda düşünülmelidir.

Anahtar Sözcükler
Pilomatriksoma, parotis bölgesi, ayırıcı tanı

ABSTRACT

Pilomatrixoma, also known as '' calcifying epithelioma of Malherbe'' is a rare benign skin neoplasm that arises from hair cortex cells. These tumours are most commonly seen in the head and neck region. The tumor is generally seen during the first two decades of life. Histologically, the tumor consisted of islands of cells in circular configuration with enucleated shadow (or ghost) cells in the center and basophilic cells on the peripheric region with foci of calcification and foreign body-type giant cells. We report a case of a 13-year-old girl suffering from a 2x2 cm mass in the right preauricular region. Pilomatrixoma should be considered in the differantial diagnosis of the mass of the preauricular region.

Keywords
Pilomatrixoma, parotid region, diagnosis, differential

Bu olgu sunumu, 29. Türk Ulusal Kulak Burun Boğaz ve Baş Boyun Cerrahisi Kongresinde poster olarak sunulmuştur. 26-31 Mayıs 2007, Antalya

Çalışmanın Dergiye Ulaştığı Tarih: **03.11.2007** Çalışmanın Basıma Kabul Edildiği Tarih: **22.02.2008**

≈

Yazışma Adresi
Dr. Yusuf VAYISOĞLU
Mersin Üniversitesi Tıp Fakültesi, Kulak Burun Boğaz Hastalıkları AD,
33100 Zeytinlibahçe, Mersin
E-posta: yvayisoglu@gmail.com

GİRİŞ

Malherbe'nin kalsifiye epitelyoması" olarak da bilinen pilomatriksoma, kıl kökü matriksinden kaynaklanan ve sıklıkla baş-boyun bölgesinde yerleşim gösteren iyi huylu bir deri tümörüdür.[1] Tüm deri tümörleri arasında %0,1 oranında görülmektedir. Pilomatriksoma %50 oranında baş ve boyun bölgesinde ve genellikle yanak, preaurikular bölge, boyun, göz çevresi ve saçlı deride görülmektedir. İkinci en sık görüldüğü bölge ise üst ekstremitelerdir. Genellikle ilk 20 yaş içinde tanı konmaktadır.[2,3] Histopatolojik olarak, bazoloid hücreler, hayalet (gölge) hücreler, yabancı cisim tipi dev hücreler ve kalsiyum depozitlerinin çeşitli oranlarda karışımından meydana gelen karakteristik bir görüntüsü vardır. Hayalet hücreler ve bazoloid hücreler tanı için gerekli iki temel yapıdır.[4] Bu olgu sunumunda sağ preaurikuler bölgede kitle yakınması olan ve pilomatriksoma tanısı alan 13 yaşındaki kız çocuğunu sunduk. Pilomatriksoma özellikle preaurikuler yerleşimli lezyonlarda tükürük bezi tümörlerinden ayırıcı tanıda düşünülmelidir.

OLGU SUNUMU

13 yaşında kız çocuğu, sağ preauriküler bölgede yaklaşık 18 ay önce başlayan ve zamanla büyüyen bir şişlik nedeni ile kliniğimize başvurdu. Yapılan fizik muayenede sağ preauriküler bölgede yaklaşık 2x2 cm boyutlarında sert kıvamda, mobil, palpasyonda ağrılı olmayan, üzerinde düzensizlikler olan kitle tespit edildi (Resim 1). Diğer kulak burun boğaz ve sistem muayenelerinde ek bir patolojiye rastlanmadı. Yapılan rutin biyokimya ve hemogram tetkikleri ile akciğer filmi normal idi. Hastanın ek lezyon açısından yapılan dermatolojik muayenesi normal idi. Kitlenin parotis bezi ile ilişkisini daha net oraya koymak amacı ile yapılan boyun bilgisayarlı tomografi (BT) tetkikinde parotis bezi ile ilişkisi olmayan cilt altında kitle görüldü (Resim 2). Yapılan ince iğne aspirasyon biyopsisi (İİAB) "pilomatriksoma" olarak rapor edildi ve hastaya operasyon önerildi. Genel anestezi altında sağ preauriküler insizyon ile girildi ve subplatizmal planda flep kaldırılarak

Resim 1. Olgunun ameliyat öncesi görünümü.

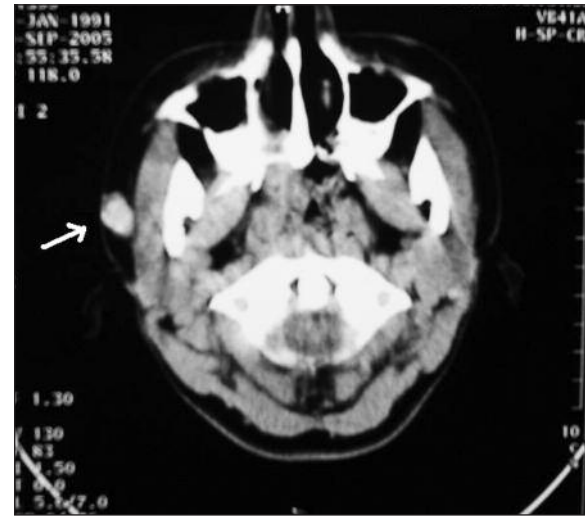

Resim 2. Sağ preauriküler bölgedeki kitlenin (beyaz ok) bilgisayarlı tomografi görüntüsü.

Resim 3. Ameliyat sonrası total olarak eksize edilmiş kitlenin görünümü.

kitleye ulaşıldı. Parotis bezi ile cilt arasında yerleşmiş olan kitle total olarak çıkarıldı (Resim 3). Ameliyat sonrası dönemde herhangi bir sorun olmayan hasta ikinci gün taburcu edildi. Kitlenin patoloji sonucu ameliyat öncesi tanı ile aynı idi ve "pilomatriksoma" olarak rapor edildi. Hastanın bu olgu sunumu için bilgilendirilmiş oluru alınmıştır.

TARTIŞMA

Pilomatriksoma yaklaşık %50 oranında baş ve boyun bölgesinde ve genellikle yanak, preaurikular bölge, boyun, göz çevresi ve saçlı deride görülmektedir. Baş boyun bölgesinde periorbital (%36), preauriküler (%28) ve üst servikal bölge (%23) en sık etkilenen bölgeler olarak belirtilmiştir. İkinci en sık görüldüğü bölge ise üst ekstremitelerdir. Genellikle tek lezyon olmakla birlikte multipl lezyonlar da %2-10 oranında görülebilmektedir.[2,5,6,7] Pilomatriksoma etiyopatogenezi bilinmemekle birlikte, miyotonik distrofi ile ilişkili gen ve polyo virüsün bir etken olarak rol aldığı düşünülmektedir. Ayrıca miyotonik distrofi (Steinert's hastalığı), Gardner sendromu, Xeroderma pigmentosum, Turner sendromu, sarkoidozis ve bazal hücreli nevüs sendromu ile birliktelik gösterdiği de bildirilmiştir.[8,9]

Klinik olarak yavaş büyüyen, sert, mobil, kistik ya da solid bir kitle olarak karşımıza çıkabilir. Kitle üzerindeki deri kırmızı ya da mavi renkte olabilir. Kitle genellikle 0,5-3 cm arasında olmakla birlikte literatürde 15 cm boyutlarında olan lezyonlar da bildirilmiştir. Genellikle ilk 20 yaş içinde tanı konmakta ve hastaların %40'ı 10 yaş altında ve %60'ı 20 yaş altındadır. 50-70 yaş arasında yeniden bir pik yapmaktadır. Beyaz ırkta daha sık görülmektedir ve kadın erkek oranı 3:2'dir. Kitle genellikle semptom vermemekte ancak, %20-35 oranında ağrı ve hassasiyet olduğu bildirmiştir.[2,5,8,10] Literatürde ülserasyon gösteren vakalar da bildirilmiştir.[11]

Bentz ve ark., [12] çocukluk döneminde tükürük bezi bölgesinde en sık görülen tümörün pilomatriksoma olduğunu (%20.9), pleomorfik adenomun ise en sık görülen tükrük bezi dokusu tümörü olduğunu bildirmişlerdir. Tanı klinik olarak kolayca konulabilmekle birlikte özellikle parotis bölgesi lezyonlarda tükrük bezi tümörleri yönünden ayırıcı tanı amacıyla görüntüleme yöntemlerine başvurulabilir. Parotis bölgesindeki pilomatriksomalar, özellikle büyük boyutlara ulaştıkları zaman parotis bezi tümörleri ile karıştırılabilirler. USG'de parotis bezi yüzeyelinde, bazen kalsifikasyonlar gösteren kitle görülür ve özellikle çocuklarda, sedasyon ya da anestezi gerektirmemesi ve non-invaziv bir yöntem olması nedeni ile tanıda kullanılabilir. BT'de sınırları belirgin, subkutanöz, deriye bitişik ve bazen kalsifikas- yonlar gösteren kitle olarak görülür ve kitlenin parotis bezi ile ilişkisi daha net olarak ortaya konabilir.[13] İİAB tanıda faydalı olup, hayalet hücreler, bazoloid hücreler ve kalsiyum depozitlerinin görülmesi tanı koydurucudur.[4] Kalsifikasyon %70-95 oranında ve ossifikasyon % 10-20 oranında görülmektedir.[9] Kumaran ve ark.[14] pilomatriksomanın preoperatif olarak klinik tanı konma yüzdesini %46 olarak bildirmişlerdir. Karışabilecek diğer tanıları ise sebase kist, dermoid kist, yabancı cisim reaksiyonu, kalsifiye lenf nodu ve yağ nekrozu olarak bildirmişlerdir Ayırıcı tanıda ayrıca kalsifiye hematomlar, hemanjiyomalar ya da parotis bezi tümörleri düşünülmelidir.[4] Özellikle ülserasyon gösteren vakalarda ve ileri yaşlarda klinik tanıda güçlükler olabilmektedir.[11,13]

Nadiren malign pilomatriksoma olguları da bildirilmiştir. Nükleer pleomorfizm, atipik mitoz, santral nekroz, deri ve yumuşak doku invazyonu, kan ve lenf damarları invazyonu ve ülserasyon, malignensi kriterleri olarak gösterilmiştir.[15] Cerrahi rezeksiyon tedavi için yeterli olup eğer deriye yapışık ise üzerindeki cilt dokusu da kitle ile birlikte çıkarılmalıdır. Cerrahi sonrası rekürrens nadir olmakla birlikte literatürde %2-6 arasında oranlar bildirilmektedir.[2,7] Olgumuzun ameliyat sonrası 1 yıllık takibinde nükse rastlanmamıştır.

Sonuç olarak, pilomatriksoma çocuklarda daha sık görülen iyi huylu bir deri lezyonudur ve cerrahi rezeksiyonu tedavi için yeterlidir. Özellikle preauriküler bölge yerleşimli lezyonlarda ayırıcı tanıda düşünülmelidir.

KAYNAKLAR

1. Wells NJ, Blair GK, Magee JF, Whiteman DM. Pilomatrixoma: a common, benign childhood skin tumour. Can J Surg 1994;37:483-6.
2. Duflo S, Nicollas R, Roman S, Magalon G, Triglia JM. Pilomatrixoma of the head and neck in children: a study of 38 cases and a review of the literature. Arch Otolaryngol Head Neck Surg 1998;124:1239-42.
3. Yener M, Kalekoglu N, Özdogan A. Parotis lojunda yerleşik pilomatriksoma: olgu sunumu. Turk Arch Otolaryngol 2002; 40: 144-47.
4. Kumar N, Verma K. Fine needle aspiration (FNA) cytology of pilomatrixoma. Cytopathology 1996;7:125-31.
5. Lan MY, Lan MC, Ho CY, Li WY, Lin CZ. Pilomatricoma of the head and neck: a retrospective review of 179 cases. Arch Otolaryngol Head Neck Surg 2003;129:1327-30.
6. Aslan G, Erdogan B, Akoz T, Gorgu M, Seckin S, Terzioglu A. Multiple occurrence of pilomatrixoma. Plast Reconstr Surg 1996; 98: 510-3.
7. Al-Khateeb TH, Hamasha AA. Pilomatricoma of the maxillofacial area in the northern regional Jordanian population: Report of 31 cases. J Oral Maxillofac Surg 2007;65:261-6.
8. Pirouzmanesh A, Reinisch JF, Gonzalez-Gomez I, Smith EM, Meara JG. Pilomatrixoma: a review of 346 cases. Plast Reconstr Surg 2003;112:1784-9.
9. Yoshimura Y, Obara S, Mikami T, Matsuda S. Calcifying epithelioma (pilomatrixoma) of the head and neck: analysis of 37 cases. Br J Oral Maxillofac Surg 1997;35:429-32.
10. Okur E, Yıldırım I, Bakariş S, Okur N, Kılıç MA. Pilomatrixoma of the head and neck in six cases. Kulak Burun Bogaz Ihtis Derg 2005;14:121-26.
11. Yuca K, Kutluhan A, Cankaya H, Akman E. Preauriküler bölgeden kaynaklanan dev pilomatriksoma:Olgu sunumu. Kulak Burun Bogaz Ihtis Derg 2004;12:147-49.
12. Bentz BG, Hughes CA, Ludemann JP, Maddalozzo J. Masses of the salivary gland region in children. Arch Otolaryngol Head Neck Surg 2000;126:1435-9.
13. Phyu KK, Bradley PJ. Pilomatrixoma in the parotid region. J Laryngol Otol 2001;115:1026-8.
14. Kumaran N, Azmy A, Carachi R, Raine PA, Macfarlane JH, Howatson AG. Pilomatrixoma-accuracy of clinical diagnosis. J Pediatr Surg 2006;4:1755-8.
15. McCulloch TA, Singh S, Cotton DW. Pilomatrix carcinoma and multiple pilomatrixomas. Br J Dermatol 1996;134:368-71.