KBB ve BBC Dergisi 16 (3):141-145, 2008

Sfenoid Sinüs Patolojisine Bağlı Görme Kaybı: Olgu Sunumu*

Visual Loss Due to Sphenoid Sinus Pathology: A Case Report

***Dr. İbrahim ÖZCAN, *Dr. Kürşat Murat ÖZCAN, *Dr. Adin SELÇUK, **Dr. Hikmet SARIKATİPOĞLU, *Dr. Hüseyin DERE**

* Ankara Numune Eğitim ve Araştırma Hastanesi, 4. KBB Kliniği,
** Ankara Numune Eğitim ve Araştırma Hastanesi, 3. Göz Kliniği, Ankara

ÖZET

Sfenoid sinüs, önemli intrakraniyal yapılara komşuluğu nedeniyle ciddi komplikasyonlara neden olabilir. Sfenoid sinüs patolojilerine bağlı olarak görme kaybı görülmesi nadirdir. 73 yaşında diabetes mellitus ve esansiyel arteriel hipertansiyonu bulunan bir bayan hasta 6 ay önce başlayan sağ gözde görme kaybı ve baş ağrısı şikayeti ile kliniğimize başvurdu. Hastanın anamnezinden dört ay önce bir başka klinikte, sfenoid sinüs patolojisi nedeniyle, bilateral endoskopik sinüs cerrahisi yapıldığı öğrenildi. Hastaya bilateral endoskopik sfenoidotomi yapıldı. Kortikosteroid tedavisi ve tekrarlayan endoskopik pansumanlara rağmen hastanın görmesi fluktuasyon göstererek azaldı. Görme kaybı sfenoid sinüs patolojilerine bağlı olarak gelişebilen nadir ve ciddi bir komplikasyondur. Bu hastalarda erken tanı ve uygun medikal ve cerrahi tedavinin düzenlenmesi önemlidir.

Anahtar Sözcükler
Sfenoid sinüs, sinüzit, görme, görme keskinliği, körlük

ABSTRACT

Sphenoid sinus can cause serious complications due to its neighboring important intracranial structures. Visual loss is very rare because of sphenoid sinus pathologies. A 73 year-old woman with diabetes mellitus and essential hypertension referred to our clinic with complaints of headache and visual loss on the right eye for 6 months. It was learned from the patient's history that the patient had bilateral endoscopic sinus surgery for sphenoid sinus pathology in another clinic four months ago. Bilateral endoscopic sphenoidotomy was applied to the patient. Despite the corticosteroid treatment and repeating endoscopic cleanings, the patient's visual acuity decreased with fluctuations by time. Visual loss is a rare and serious complication that can develop due to sphenoid sinus pathologies. For these patients, early diagnosis and appropriate medical and surgical treatment are important.

Keywords
Sphenoid sinus, sinusitis, vision, visual acuity, blindness

*Bu olgu 3. Ulusal Rinoloji & CITRAS Kongresi'nde (21-25 Nisan 2007 BODRUM) poster olarak sunulmuştur.

Çalışmanın Dergiye Ulaştığı Tarih: **10.07.2007** Çalışmanın Basıma Kabul Edildiği Tarih: **15.10.2007**

≈

Yazışma Adresi
Dr. İbrahim ÖZCAN
Aydınlar Mh. Fehmi Tacer Sk. No:15/8
06460 Dikmen, Ankara
Tel: +90 312 508 5202
E-posta: ibrahimozcandr@gmail.com

GİRİŞ

Sinüzitler çok sık görülmesine rağmen, özellikle antibiyotik çağı sonrası, komplikasyonlarına çok daha az rastlanmaktadır. Sfenoid sinüzite bağlı olarak gelişen görme kaybı nadir ve ciddi bir komplikasyondur.[1-4] Orbital komplikasyonlara çocukluk çağında relatif olarak sık rastlansa da erişkinlerde daha az rastlanmaktadır. [3,5,6] Görme kaybı, orbital komplikasyonlar içinde, orbital selülit ya da orbital apeks sendromunun bir parçası olarak gözlenebilir. Paranasal sinüzite bağlı enfeksiyonun direkt yayılımı sonucu izlenebilen orbital selülit, iyi bilinen bir komplikasyondur. Akut enfeksiyon bulguları ile birlikte seyreden ve proptozis, göz kapağı ödemi, kemozis, göz hareketleri kısıtlılığı gibi belirtilerle seyreden klinik tablo ile de sıklıkla karşılaşılır. Sfenoetmoidal sinüzitte belirgin inflamatuar göz bulguları olmadan görme kaybı ile karşılaşılması nadir gözlenen bir klinik tablodur.[7] Orbital komplikasyon klinik şüphesinde, tanının bir an önce kesinleştirilerek, tedavinin mümkün oldukça erken başlaması; periorbital selülit, abse ve körlük gibi komplikasyonların önlenmesinin en iyi yoludur.

Sfenoid sinüs ortada yerleşen tek paranazal sinüs olup, anterior ve orta kraniyal fossanın birleşim yerine oturur. Bu nedenle de çok önemli yapıların geçtiği bir kavşak noktasındadır. Sfenoid sinüsün üst ve arkasında sella tursika ve hipofiz yerleşir. Sinüsün her iki yanında optik sinirler optik kiazmaya doğru seyrederler. Aynı şekilde kavernöz sinüs ve internal karotid arterler de her iki yanda devam eder. Posterior etmoid hücreler ve nasal kavite sinüsün önünde, klivus ve nazofarinks ise sinüsün altındaki boşlukları doldurur.

Bu yazıda sfenoid sinüzite bağlı görme kaybı olan bir olgu sunulmuştur.

OLGU SUNUMU

73 yaşında, bayan hasta, 6 aydır, sağ gözde görme kaybı ve baş ağrısı şikayeti ile KBB polikliniğine başvurdu. Hastanın anamnezinde, dört ay önce bir başka klinikte sfenoid sinüs patolojisi (mukosel) nedeniyle bilateral endoskopik sinüs cerrahisi yapıldığı öğrenildi. Hastanın cerrahi öncesi çekilen manyetik rezonans incelemesinde sfenoid sinüsü dolduran mukosel ile uyumlu patoloji saptanmıştı (Resim 1).

Resim 1. Aksiyel kesit T2 sekansta çekilen manyetik rezonans görüntülemede sfenoid sinüsü dolduran yumuşak doku lezyonu izlenmekte.

Hastanın yatışı esnasında yapılan KBB muayenesinde her iki nasal boşluğun ileri derecede krutlu ve enfekte olduğu, göz hareketlerinde sağda daha fazla olmak üzere bilateral kısıtlılık ve sağ gözde proptosis bulunduğu tespit edildi. Hastaya bilateral endoskopik sinüs cerrahisi yapılarak anterior ve posterior etmoid hücreler açıldı ve içlerindeki krutlar temizlendi. Bilateral sfenoid sinüs ostiumları genişletildi ve sinüs içindeki krutlar ve

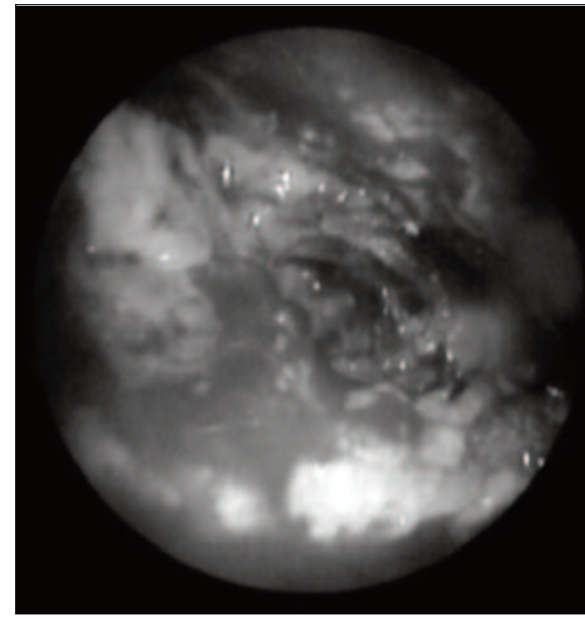

Resim 2. Sol nazal pasajda sfenoid sinüs ostiumu etrafındaki krutlar temizlendikten sonra ostium ve sfenoid sinüsün görünümü.

pürülan sekresyon temizlenerek kültürleri alındı (Resim 2). Hasta ile ilgili bilgi ve resimler hastanın bilgilendirilmiş oluru alınarak kullanıldı. Sfenoid sinüs materyal kültüründe *Pseudomonas aeruginosa* üremesi üzerine antibiyograma uygun intravenöz sulperazone 2 gr/gün başlandı ve tedaviye 21 gün devam edildi. Mantar kültüründe üreme olmadı.

Hastanın yatışı esnasında yapılan preoperatif göz kliniği konsultasyonunda; göz muayenesinde sağ gözde proptozis, sağ göz hareketlerinde her yöne kısıtlılık, görmede tam kayıp, fundusta hipertansif retinopati ve primer optik atrofi; sol gözde inferiora total, mediyal ve superiora -3 ve -4 kısıtlı göz hareketleri, sol gözde görmede sadece persepsiyon, fundus'ta hipertansif retinopati ve papilla solukluğu izlendiği bildirildi. Hastanın yatışı sürecinde ve takibinde düzenli antihipertansif kullandığı ve sistemik kan basıncı değerlerinin normal sınırlar içinde seyrettiği gözlendi. Hastaya tekrarlayan endoskopik pansumanlar yapıldı ve intravenöz kortikosteroid tedavisi (2 mg/kg/gün metil prednisolone) ve 20 mg/gün omeprazol başlandı. Hastanın intravenöz kortikosteroid ve antibiyoterapi ile endoskopik pansumanlar sonrası sol göz hareketlerindeki kısıtlılık büyük ölçüde düzeldi, görmesi bir metreden parmak sayma seviyesine yükseldi. Bu bulgularla oral kortikosteroid tedavisine (60 mg/gün fluocortolene) başlanan ve 2-3 ay içinde semptomlara göre azaltılarak kesilmesi planlanan hasta, takip edilmek üzere taburcu edildi.

Hastanın üç ay sonra yapılan göz muayenesinde her iki gözde total optik atrofi ve görme kaybı tespit edildi. KBB muayenesinde endoskopide minimal nasal krut temizlendi. Sfenoid sinüs içinin temiz olduğu gözlendi, alınan kültürlerinde mantar dahil olmak üzere üreme olmadı. Yapılan bilgisayarlı tomografide de sfenoid sinüs ostiumunun açık ve mevcut patolojiyi açıklayabilecek enfeksiyon bulgularının olmadığı gözlendi (Resim 3). Endokrinoloji kliniği konsültasyonu sonucunda tekrar yüksek dozda kortikosteroid başlanan (60 mg/gün Fluocortolene) ve aralıklı endoskopik pansumanlarla takip edilen hastanın görmesinde herhangi bir düzelme sağlanamadı.

TARTIŞMA

Akut sfenoid sinüzit, genellikle diğer paranasal sinüslerin tutulumu ile birlikte izlenen bir klinik tablodur. Sfenoid sinüslerin izole hastalığı ise tüm sinüzitlerin %3'den azını oluşturur. Görme kaybı ve baş ağrısı şikayeti ile gelen hastaların başlangıç değerlendirmesinde sıklıkla akut sfenoid sinüzit ayırıcı tanıda değerlendirilmez ve yanlış tanıların konulmasına sebep olabilir.[5,8,9]

Akut sfenoid sinüzitin predispozan faktörleri arasında; intersinüs septa varyasyonları ve sinüs anormal yerleşimi veya küçük ostium gibi anatomik farklılıkların yanında, penetran ve künt travmalar ile cerrahi travma sayılabilir. [5,8,9] Akut sfenoiditle birlikte izlenen komplikasyonlar; orbital selülit ve abse, superior orbital fissür ve orbital apeks sendromu, kavernoz sinüs trombozu, menenjit, hipopituitarizm, sepsis, epidural ve subdural abse, karotis trombozu, serebral infarkt, hipofiz abseleri ve körlüktür. [5,8,9] Akut sfenoid sinüzitin en sık rastlanan semptomu baş ağrısıdır. Sfenoid sinüs stimulasyonuna bağlı deneysel ağrılar verteksde hissedilse de, hastalar başın herhangi bir yanında ağrıdan şikayet edebilirler.[2,10] Sfenoid sinüs mukoselleri baş ağrısı, yüzde ağrı, anosmi, göz kasları felci ve görme kaybı gibi çok farklı semptomlarla izlenebilir[11]. İzole sfenoid sinüs alerjik fungal sinüziti de görme kaybına yol açabilir.[12] Başağrısından sonra en sık rastlanan semptom, görme kaybıdır. Optik sinir sfenoid sinüs ile olan yakın komşuluğu, kemik duvarının ince ve bazen defektif olması nedeniyle risk altındadır. Bizim

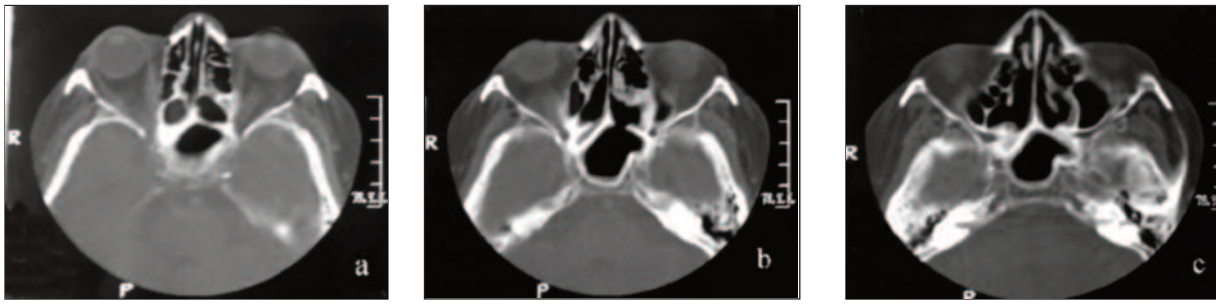

Resim 3. Postoperatif bilgisayarlı tomografide aksiyel kesitlerde sfenoid sinüsde patoloji izlenmemekte.

hastamızda da başlangıçta mukosel nedeniyle sağ gözde izlenen ani görme kaybı mukosel direkt basısı sonrası gelişmiş olabilir. Ancak mukoselin cerrahi tedavisi sonrası ilerleyen ve diğer gözde de oluşan görme kaybının etyolojisinde optik sinirin enfeksiyona sekonder enflamasyonu etken olabilir. Enfeksiyonun kontrolü, endoskopik cerrahi ve pansumanlar ve kortikosteroid tedavisi hastada kısmen görmede düzelme sağlamasına rağmen, iki gözde de görme kaybı gelişmesini engelleyememiştir. Hastanın yaşı ve diyabet gibi sistemik hastalıkları da bunda etkili olmuş olabilir.

Optik nörit genellikle optik sinirin inflamatuar nöropatisi olarak tanımlanır ve enfeksiyöz, inflamatuar, bası, tümör veya vasküler süreçler ile birliktedir. Paranazal sinüzitlerin komplikasyonları hakkında çok fazla yayın olmasına rağmen sinüzite sekonder izlenen optik nörit hakkında daha az yayın vardır. [1-4,6,13] Aslında bazı otörler bu ilişkiye şüphe ile yaklaşmaktadır.[6] Optik nöritin en sık nedeni multipl sklerozdur. Optik nörit etyolojisinde multipl skleroz ve diğer nadir görülen sebeplerden herhangi biri belirlenemediği durumlarda idiyopatik optik nörit olarak sınıflandırılmaktadır.[13] Sfenoid ve etmoid sinüslerin optik sinire çok yakın komşulukları optik nörit ile bir ilişkisi olabileceğini düşüncesini akla getirmesine rağmen, bunun bilimsel olarak kanıtlanması oldukça güçtür. Şayet sadece yakınlık anlamlı olsaydı radyolojik incelemelerde %13'e kadar ulaşabilen sinüs opasitelerinde optik nöritin daha çok izlenmesi gerekirdi.[13]

Khokhar ve ark.[4] izole sfenoid sinüzite bağlı optik kiazmanın özellikle santral kısmının etkilendiği bir optik nörinit vakası sunmuşlardır. Bu vaka sunumunda da belirtildiği gibi optik nöritin genellikle kabul edilen mekanizması sinüs enfeksiyonunun direkt optik sinire yayılımıdır.[13] Optik sinirin direkt kompresyonu sonucu gelişen görme kayıplarında ise etiyolojide sıklıkla sfenoid sinüs veya yakın komşuluktaki etmoid sinüsler içinde gelişen mukoseller bulunur.[11,13] Vaskülit de optik nörit vakalarında etiyolojide yer almaktadır.[14] Optik sinirlere yakın komşulukta bulunan ince kemik duvarlı etmoid sinüslerin enfeksiyonu unilateral veya bilateral optik nörite sebep olurlar.[5,8,9] Optik nöritin orbital inflamasyona eşlik eden klinik ve radyolojik bulgular ile birlikteliğinde cerrahi sinüs eksplorasyonu ve drenajı gereklidir.

Bizim hastamızda gelişen optik nöropatide başlangıçta mukoselin direkt basısı, daha sonra da sinüs enfeksiyonun direkt yayılımı etiyolojide en belirgin özellik olarak dikkati çekmektedir. Ayrıca hastanın yaşının ileri olması, hipertansif retinopatisi ve mikroanjiopatiye eğilimini artıran diabetes mellitus gibi sistemik bir hastalığının bulunması da etiyolojide rol oynayabilecek diğer faktörlerdir.

Sfenoid sinüs patolojilerine bağlı olarak gelişebilen görme kaybı nadir ve ciddi bir komplikasyondur. Sfenoid sinüs patolojilerinde optik bası veya enfeksiyonlara sekonder gelişebilecek görme kaybının engellenmesinde minimal invaziv en uygun tedavi modalitesi endoskopik sinüs cerrahisidir. Ancak cerrahi ve medikal tedavilere rağmen hastalarda görme kaybı oluşabilir. Bu tedavilerin göz, KBB ve enfeksiyon hastalıkları kliniklerince koordineli ve bir ekip çalışması şeklinde düzenlenmesi gereklidir. Tüm medikal ve cerrahi tedavilere rağmen yine de görme kaybı gelişebileceği dikkate alınmalı; hasta ve hasta yakınları bilgilendirilmelidir.

KAYNAKLAR

1. Chawla HS, Goodwin JA, Ticho BH, Feist RM. Orbital and sinus inflammation with secondary optic neuropathy. Ann Ophthalmol 1991;23:231-3.
2. Postma GN, Chole RA, Nemzek WR. Reversible blindness secondary to acute sphenoid sinusitis. Otolaryngol Head Neck Surg 1995;112:742-6.
3. Unlu HH, Aslan A, Goktan C, Egrilmez M. The intracranial complication of acute isolated sphenoid sinusitis. Auris Nasus Larynx 2002;29:69-71.
4. Khokhar S, Sindhu N, Sharma TK. Chronic erosive sphenoid sinusitis presenting as bilateral optic neuritis and galactorrhea. Ann Ophtalmol 2002;34:234-6.
5. Holt GR, Standefer JA, Brown WE Jr, Gates GA. Infectious diseases of the sphenoid sinus. Laryngoscope 1984;94:330-5.
6. Awerbuch G, Labadie EL, Van Dalen JT. Reversible optic neuritis secondary to paranasal sinusitis. Eur Neurol 1989;29:189-93.
7. Slavin ML, Glaser JS. Acute severe irreversible visual loss with sphenoethmoiditis-'posterior' orbital cellulitis. Arch Ophthalmol 1987;105:345-8.

8. Wyllie JW III, Kern EB, Djalilian M. Isolated sphenoid sinus lesions. Laryngoscope 1973;83:1252-5.
9. Lew D, Southwick FS, Montgomery WW, Weber AL, Baker AS. Sphenoid sinusitis. A review of 30 cases. N Engl J Med 1983;309:1149-54.
10. Turgut S, Ozcan KM, Celikkanat S, Ozdem C. Isolated sphenoid sinusitis. Rhinology 1997;35:132-5.
11. Newton N Jr, Baratham G, Sinniah R, Lim A. Bilateral compressive optic neuropathy secondary to bilateral sphenoethmoidal mucoceles. Ophthalmologica 1989;198:13-9.
12. Herrmann BW, White FV, Forsen JW Jr. Visual loss in a child due to allergic fungal sinusitis of the sphenoid. Otolaryngol Head Neck Surg 2006;135:328-9.
13. Kountakis SE, Maillard AA, Stiernberg CM. Optic neuritis secondary to sphenoethmoiditis: surgical treatment. Am J Otolaryngol 1995;16:422-7.
14. Kjoer I. A case of orbital apex syndrome in collateral pansinusitis: case report. Acta Ophthalmol 1945;3:357-66.