KBB ve BBC Dergisi 17 (1):34-37, 2009

Frontal Sinüste Kolesterol Granülomu: Olgu Sunumu

Cholesterol Granuloma of the Frontal Sinus: A Case Report

Dr. Sedat ÖZTÜRKCAN, Dr. Hüseyin KATILMIŞ, Rıza DÜNDAR, Dr. Ali Ekber İLKNUR, Dr. Demet ETİT

İzmir Atatürk Eğitim ve Araştırma Hastanesi, 2. KBB Kliniği, İzmir

ÖZET

Kolesterol granulomu hemorajiye sekonder oluşan kolesterol kristalleriyle ilişkili yabancı cisim reaksiyonu sonucu meydana gelen kronik inflamatuar bir proçestir. Sıklıkla mastoid hücrelerde görülen kolesterol granülomu daha az sıklıkta paranazal sinüs ve nadir olarak frontal sinüste görülebilir. Kolesterol granulomunun paranazal sinüslerde , sinüsün tıkanması ile beraber normal havalanmanın kesintiye uğraması ve lenfatik drenaj yetmezliği sonucu oluştuğu düşünülmektedir. Klinik semptomlar genişlemiş olan bu kistlerin çevreledikleri yapılara baskı yapması veya kemik destrüksiyonuna yol açması sonrasında ortaya çıkar. Kolesterol granulomu kistlerinin tanı ve tedavisi zor olabilir. Tanıda genellikle Magnetic resonance imaging (MRI) ve bilgisayarlı tomografi (BT) kullanılmaktadır. Kolesterol granulomunun fizyopatolojisi ve davranışı, radyolojik ve patolojik bulgular eşliğinde tartışıldı.

Anahtar Sözcükler

Frontal sinüs, hemosiderin, yabancı cisim reaksiyonu

ABSTRACT

Cholesterol granuloma is a chronic inflammatory process with associated foreign body reaction to hemorrhage-related cholesterol crystals. It is common to see cholesterol granulomas in the mastoid air cells, they are less common in the paranasal sinuses, and uncommon in the frontal sinus. Cholesterol granuloma is thought to be due to an interruption to normal aeration with impaired lymphatic drainage, resulting in a closed cavity where it may form. These expanding cysts cause bone destruction and compression of the surrounding structures that lead to clinical symptoms. Diagnosis and management of cholesterol granuloma cysts can be challenging. Magnetic resonance imaging (MRI) and computed tomographic (CT) scans are usually diagnostic. The physiopathology and behaviour of cholesterol granulomas are discussed on the basis of radiological findings and pathological results.

Keywords

Frontal sinus, hemosiderin, foreign-body reaction

Çalışmanın Dergiye Ulaştığı Tarih: **17.06.2008** Çalışmanın Basıma Kabul Edildiği Tarih: **10.09.2008**

≈

Yazışma Adresi

Dr. Sedat ÖZTÜRKCAN

İzmir Atatürk Eğitim ve Araştırma Hastanesi, 2. KBB Kliniği

Basın Sitesi Hatay, İzmir

E-posta: seralbercan@yahoo.com

GİRİŞ

Kolesterol granülomu (KG) çoğunlukla orta kulak kavitesinden kaynaklanır. Özellikle mastoid havalı hücrelerinde ve timpanik kavitede görülür. Paranasal sinüslerden kaynaklanan KG nadirdir.[1] Patogenezinde bir çok mekanizmadan bahsedilmektedir. Sinüslerin drenaj ve havalanmasında yetersizlik ve kavite içine olan hemoraji sonrası hemoliz nedeniyle ortaya çıkan kolesterol kristallerine karşı meydana gelen yabancı cisim reaksiyonu bunlardan bir kaçıdır. Mikroskobik olarak fibröz bir bağ dokusu içinde hemosiderin ve yeni damarlanma ile beraber kolesterol yarıklarını çevreleyen dev hücreler görülür.[2] Sinonasal KG tedavisi tümörün cerrahi olarak çıkarılmasıdır. Bu vaka sunumunda frontal sinüsten kaynaklanan KG olan 32 yaşında erkek hastayı literatür eşliğinde sunmayı amaçladık.

OLGU

32 yaşında erkek hasta kliniğimize frontal bölgede lokalize dolgunluk ve ağrı yakınmalarıyla başvurdu. Hasta bu şikayetlerinin yaklaşık 5 yıldır var olduğunu ve kendisine yılda 3-4 kez sinüzit tanısı ile antibiyotik verildiğini ifade etmekteydi. Bu tedavilerle yakınmalarının azaldığını ancak bir süre sonra tekrar başladığını belirtiyordu. Kafa travması, görme ve koku duyusunda bozukluk tariflemiyordu. Fizik muayenede frontal bölgede herhangi bir asimetri mevcut değildi. Fakat palpasyonla hassasiyeti mevcuttu. Görme keskinliği ve göz küresinin hareketleri normaldi. Proptosis ve enoftalmosus saptanmadı. İntranasal muayenede hafif septal deviasyon dışında herhangi bir patoloji saptanmadı ve diğer kulak burun boğaz muayeneleri olağandı. Aksiyel ve koronal planda çekilen paranasal bilgisayarlı tomografi (BT)'de frontal sinüslerde sınırları belirgin yumuşak doku dansitesinde, içinde kalsifikasyon odakları olan kitle saptandı (Resim 1). Frontal sinüsün septumu ve posterior duvarında destrüksiyonla giden osteolitik defekti mevcuttu (Resim 2).

Hasta genel anestezi altında ameliyata alındı. Bikoronal cilt insizyonu yapıldıktan sonra cilt flebi frontal sinüs anterior duvarını açığa çıkaracak şekilde süperiora eleve edildi. Elevatör yardımıyla periost eleve edildikten sonra kemik kısım kırılarak frontal sinüs içine girildi. Kitlenin frontal sinüs arka duvarını erode ettiği ve duraya dayandığı izlendi. Sinüs ostiumları olağan görünümde ve açık olarak saptandı. Kitle çıkarıldıktan sonra posteriordaki kemik defekt kapatıldı. Postoperatif 3. aydaki kontrolde hastanın başağrısı ve frontal bölgede dolgunluk şikayeti geçen hastanın ek yakınması yoktu.

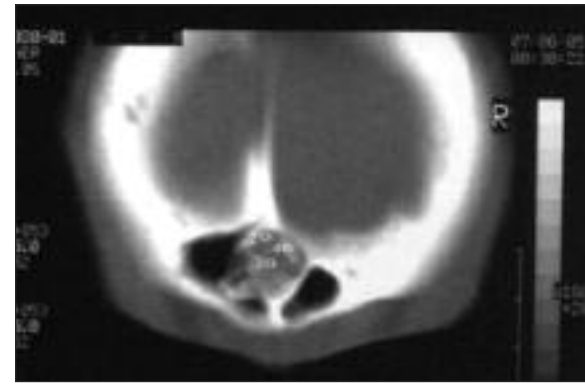

Resim 1. Koronal BT de frontal sinüste üç kalsifikasyon odağı ile görülen opaklık.

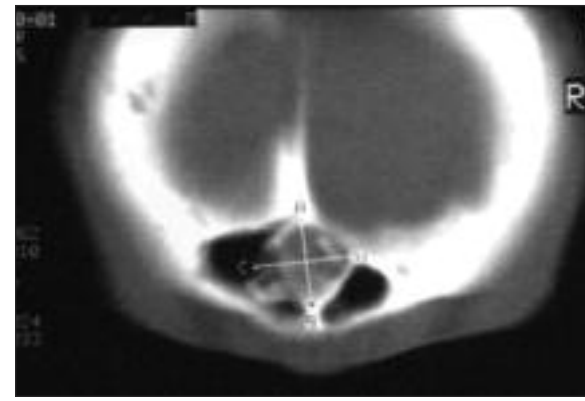

Resim 2. Koronal BT de frontal sinus septumu ve posterior duvarında destrüksiyonla giden osteolitik defekt.

Çıkarılan kitlenin histopatolojik incelemesinde ; Granülasyon doku oluşumunun izlendiği hemoraji ile beraber kolesterol yarıklarını çevreleyen çok çekirdekli dev hücrelerin varlığı ile karakterize kolesterol granülomu olarak rapor edildi (Resim 3).

TARTIŞMA

KG genellikle temporal kemiğin havalı mastoid hücrelerinde görülür.[3] Ayrıca akciğerler, plevra, mediasten, periton, böbrek, tiroid, beyin, orbita, frontal kemik, arter ve venler gibi çeşitli yerlerde bulunabileceği de rapor edilmiştir.[4] Paranazal sinüslerde nadir olarak rastlanan bu durum frontal sinüste çok daha nadir olarak

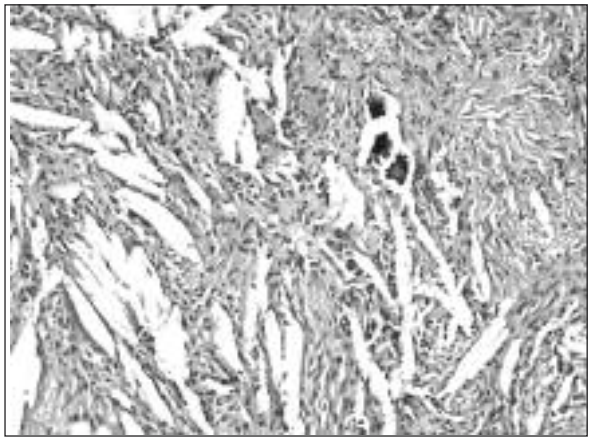

Resim 3. Ödematöz stroma içinde kolesterol yarıklarını çevreleyen dev hücre, histiosit ve ekstravase olmuş eritrositlerle karakterize granülomatöz lezyon (hematoksilin-eosin boyama, orjinal büyütme x 20).

saptanmaktadır.[3] Orta kulakta sık olarak saptanan KG patogenezi hala net olarak açıklanamamasına rağmen temel sebebin orta kulaktaki havalanma bozukluğu olduğu düşünülmektedir.[5] Hava drenajının bozulması ile beraber kavite içindeki negatif hava basınç artışı ve buna bağlı olarak mukozadaki hava emiliminde artma meydana gelir. Sonuç olarak mukozada hemoraji ve ödem oluşur. Mukozadaki hemorajiye sekonder oluşan kolesterol kristalleri birikir ve yabancı cisim granulom oluşumuyla sonuçlanan bir süreç oluşur. Bunun tersine, paranasal kavitedeki mukoza müsinöz bir sıvı üretir ve drenajdaki bir tıkanıklık mukosel oluşumuyla sonuçlanır. Fakat paranasal sinüs kavitesi kapalı bir kavite haline gelmiş ve içerisine kanama olursa daha önce sözü edilen süreç paranazal kaviteler içinde geçerli olabilecek ve kolesterol granülomu oluşumuyla sonuçlanabilecektir.[6] KG oluşumuyla ilgili bir diğer düşünce ise ostiumu polip v.b başka bir nedenle kapanmış bir kavitede , bozulmuş havalanma ve lenfatik drenaj sonucunda oluşabileceğidir.[7] Kolesterol temelde eritrosit membranlarında ve serumda yüksek dansiteli lipoproteinde bulunan, lipoprotein kompleksinde zaman içinde ayrışan ve kristal şeklinde çöken bir yapıdır. Bu kolesterol kristalleri granülomatöz bir reaksiyona sebeb olarak KG oluşturur.[7,8]

Sinonasal KG olan hastalar genellikle rinosinüzit tanısı almış hastalar olmaktadır. Bu hastalarda klasik semptomlar mevcut olup baş ağrısı, nasal obstrüksiyon ve yüz bölgesinde ağrı en sık şikayet grubunu oluşturur.[9] Frontal sinüs KG 'sının karakteristik semptomları yoktur. Semptomlar daha çok granülomanın orbitaya uzanması ve orbita tavanının destrükte ve erode olması ile ortaya çıkar.[7,10] Bizim vakamızın 5 yıldır var olan ve tedaviye yanıt veren frontal baş ağrısı ve frontal bölgede palpasyonla hassasiyeti mevcuttu.

Sinonasal KG ayırıcı tanısında mukosel, püyomukosel, kist ve neoplazmalar yer alır. Radyografik olarak alerjik veya inflamatuar sinüs hastalıklarından, mukosellerden ve sekretuar olmayan kistlerden ayırt edilemeyen özellik gösterirler.[7] Paranazal sinüs BT görüntülemede iyi bir yöntem olmasına rağmen MR, T1 ve T2 görüntülemelerinde artmış sinyal yoğunluğu verdiği için tanı koymada daha başarılıdır.[11] Bizim vakamızda koronal paranazal BT de frontal sinüslerde sınırları belirgin yumuşak doku dansitesinde, içinde üç adet kalsifikasyon odağı içeren kitle saptandı. Frontal sinüsün septumu ve posterior duvarında destrüksiyonla giden osteolitik defekt mevcuttu.

Sinonasal KG tedavisi tümörün cerrahi olarak çıkarılmasıdır. Tümörün cıkarılması için eksternal yaklaşım tipik tedavi yöntemi ise de transnasal endoskopik olarak da tümör güvenli bir şekilde tamamen çıkarılabilir. Son zamanlarda sinüs benign tümörlerinin tanı veya tedavisinde endoskopik sinüs cerrahisi faydalı bir yöntem olarak kullanılmaktadır.[12] Biz hastamızda external yaklaşımı tercih ettik çünkü radyolojik tetkiklerde frontal sinüs posterior duvarda defekt olduğu rapor edilmişti. Duramater hasarını göz önünde bulundurarak external yaklaşımda bulunduk. Postoperatif olarak rekürrens riski nedeniyle hastanın radyolojik ve klinik kontrollerinin yapılması gerekmektedir.

Sonuç olarak, frontal sinüs KG nadir görülen bir durum olmakla beraber benign ve tedavi edilebilen bir lezyondur. Lokal destrüktif özelliğinin olması nedeni ile erken tanı ve tedavi çok önemlidir. Ayrıca paranazal sinüslerdeki kitlelerin ayırıcı tanısında göz önünde bulundurulması gerekmektedir.

KAYNAKLAR

1. Beales PH. Chronic suppurative otitis media-assessment. In: Ballantyne J, Groves J, eds. Scott Brown's Disease of the Ear, Nose and Throat. London: Butterworths; 1984. p.239-40.
2. Main TS, Shimada T, Lim DJ. Experimental cholesterol granuloma. Arch Otolaryngol 1970;91:356-9.
3. Graham J, Michael L, Cholesterol granuloma of the maxillary antrum. Clin Otolaryngol 1978;3;155-60.

4. Eijpe AA, Koornneef L, Verbeeten B Jr, Peeters FL, Zonneveld FW. Cholesterol granuloma of the frontal bone: CT diagnosis. J Comput Assist Tomogr 1990;14:914-7.
5. Nager GT, Vandervees TS. Cholesterol granuloma involving the temporal bone. Ann Otol Rhinol Laryngol 1976;85:204-9.
6. Dilek FH, Kiris M, Ugras S. Cholesterol granuloma of the maxillary sinus. A case report. Rhinology 1997;35:140-1.
7. Shykhon ME, Trotter MI, Morgan DW, Reuser TT, Henderson MJ Cholesterol granuloma of the frontal sinus. J Laryngol Otol 2003;117:1007.
8. Shivili I. Hadar T, Shvero J, Feinmesser R, Koren R. Cholesterol granuloma in antrochoanal polyps: a Clinicopathologic study. Eur Arch Otorhinolaryngol 2005;262:821-5.
9. Xu W, Jın X. Cholesterol granuloma of the maxillary sinus: 2 case reports. Lin Chuang Er Bi Yan Hou Ke Za Zhi 1998; 12:549-51.
10. Kunt T, Ozturkcan S, Egilmez R. Cholesterol granuloma of the maxillary sinus. J Laryngol Otol 1998;112:65-8.
11. Buttler S, Grossenbecher R. Cholesterol granuloma of the paranasal sinuses. J Laryngol Otol 1989;103:776-9.
12. Ko M, Hwang C, Kao Y, Lui C, Huang C, Peng J. Cholesterol granuloma of the maxillary sinus presenting as sinonasal polyp. Am J Otolaryngol 2006;27:370-2.
13. Marks SC, Smith DM. Endoscopic treatment of maxillary sinus cholesterol granuloma. Laryngoscope 1995;105:551-2.