KBB ve BBC Dergisi 18 (1):6-10, 2010

Açık Teknik Mastoid Cerrahisinde Modifiye Z-Meatoplasti

Modified Z-Meatoplasty in Open Technique Mastoid Surgery

Dr. Sevim ASLAN FELEK, Dr. Hatice ÇELİK, Dr. Ahmet İSLAM, Dr. Münir DEMİRCİ

S.B Ankara Eğitim ve Araştırma Hastanesi, KBB-2 Kliniği, Ankara

ÖZET

Amaç: Açık teknik mastoid cerrahisi uygulanan olgularda (canal wall down timpanoplasti, radikal mastoidektomi) geniş dış kulak yolu oluşturmak için yapılan modiyife Z-meatoplasti tekniğinin uygulanabilirliği, sonuçlarını, ve etkinliği değerlendirmek.
Yöntem ve Gereçler: Ocak 2007 ve Ocak 2009 tarihleri arasında, konjenital ve akkiz kolesteatom nedeniyle açık mastoid kavite cerrahisi geçiren 17 olguya modifiye Z-meatoplasti tekniği uygulandı ve sonuçlar retrospektif olarak analiz edildi. On altı yaşından büyük olgular, açık teknik mastoid cerrahisi geçiren primer olgular, daha önce açık teknik mastoid cerrahisi geçirmiş fakat kolesteatom nüksü ile birlikte yetersiz meatoplastinin görüldüğü ve daha önceki ameliyatta konkal kartilajı korunmuş revizyon olgular çalışmaya alınmıştır. Bu çalışmada işitme sonuçları sunulmamıştır.
Bulgular: Çalışmaya alınan 17 olgudan, yedisi kadın, 10'u erkek idi. Olguların yaşları 16-70 arasında (ortalama 41 yaş), ortalama takip süresi 16 ay (6-24 ay) idi. On bir sağ kulak, altı sol kulak ameliyat edildi. Olgulardan hiçbirine mastoid kavite obliterasyonu yapılmamıştır. Ortalama takip süresince hiçbir olguda meatal retraksiyon, stenoz veya hipertrofik skar dokusu gelişimi izlenmemiştir. Olguların birinde erken postoperatif dönemde perikondrit geliştiği gözlenmiştir. Preoperatif iki taraflı kepçe kulak şekil bozukluğu olan 18 yaşındaki diğer bir olgu ise ameliyat sonrası bu şekil bozukluğunun daha fazla arttığını belirtmiştir.
Sonuç: Meatoplasti açık teknik mastoid cerrahisinin önemli bir aşamasıdır. Z-meatoplasti, uygulaması kolay, efektif, kozmetik olarak kabul edilebilir bir tekniktir.

Anahtar Sözcükler
Kolesteatoma; kulak kanalı

ABSTRACT

Objective: To determine the feasibility, results and effectiveness of modified Z–meatoplasty technique in patients who had open technique mastoid surgery (canal wall down tympanoplasty, radical mastoidectomy).
Material and Methods: Modified Z–meatoplasty was performed in 17 patients who had open cavity mastoidectomy between January 2007 and January 2009, and the results were retrospectively analyzed. Patients older than 16 years of age, the ones who had primary open technique mastoid surgery, the ones who previously had open cavity mastoid surgery and currently having recurrent cholesteatoma and insufficient meatoplasty, and the ones whose conchal cartilage was previously preserved were included in the study. The hearing results are not presented in this study.
Results: Of the 17 patients who were included in the study, seven were females and 10 were males. Their ages were between 16 and 70 (mean age 41 years), and the mean follow up period was 16 months (6- 24 months). Eleven right ears and six left ears were operated. We did not perform mastoid obliteration in any of the patients. Meatal retraction, stenosis or hypertrophic scar tissue formation were not observed in any of the patients during the mean follow up period. One of the patients had perichondritis in the early postoperative period. An 18–year–old patient with bilateral protruding ears stated that the deformity increased after the operation.
Conclusion: Meatoplasy is an important step in the open technique mastoid surgery. Z–plasty is an easy, effective and cosmetically tolerable technique.

Keywords
Cholesteatoma ; ear canal

Çalışmanın Dergiye Ulaştığı Tarih: **17.07.2009** Çalışmanın Basıma Kabul Edildiği Tarih: **20.10.2009**

≈

Yazışma Adresi

Dr. Sevim ASLAN FELEK
Ankara Eğitim ve Araştırma Hastanesi,
KBB-2 Kliniği, Ankara
GSM: 0505 718 66 48
İş tlf: 0312 595 35 62
E-posta: saslanfelek@yahoo.com

GİRİŞ

Uygun genişlikte dış kulak yolu kanalının oluşturulması açık teknik mastoid cerrahisinin [canal wall down timpanoplasti (CWDT) ve radikal mastoidektomi (RM), modifiye bondy tekniği] postoperatif başarısı için temeldir. Yeterli genişlikteki meatus, mastoid kavitenin hızlı epitelizasyonunu destekler, kavitenin postoperatif daha iyi değerlendirilmesini ve debridmanını kolaylaştırır. Yetersiz meatoplasti, kolesteatom formasyonuna, kronik sekresyon ve postoperatif kanal stenozuna yol açabilir.[1]

Geniş meatoplasti oluşturmak amacıyla literatürde pek çok teknikten (Körner, Stacke, Farrior, Portmann, Sheehy, Fish) bahsedilmiştir.[2] Bunun için farklı cerrahi prosedürlerle (endaural veya retroaurikular) konkomeatal deri fleplerinin oluşturulması, yumuşak dokunun çıkarılması (debulking) ve/veya konkal kartilajın çıkarılması gibi değişik kombinasyonlar uygulanmıştır.[2,3] Z-meatoplasti tekniği, yumuşak doku ve konkal kartilajın çıkarılmasından sonra, iki cilt flebinin rotasyone edilmesiyle dış kulak yolu girişinin genişletilmesi esasına dayanan bir teknikdir. Bu teknikte, rotasyone edilen cilt flepleri ile kesi kenarları primer kapatıldığı için postoperatif dönemde stenoz, perikondrit ve retraksiyon gibi komplikasyonların daha düşük oranda geliştiği rapor edilmiştir.[4,5]

Bu çalışmanın amacı açık teknik mastoid cerrahisi uygulanan olgularda geniş bir meatus elde etmek için modiyife ettiğimiz Z-meatoplasti tekniğinin uygulanabilirliği, etkinliği ve sonuçlarını değerlendirmektir.

YÖNTEM VE GEREÇLER

Ocak 2007 ile ocak 2009 tarihleri arasında kliniğimizde, konjenital veya akkiz kolesteatom tanısıyla CWDT ve RM cerrahisi geçiren olgularda modifiye Z-meatoplasti tekniğinin sonuçları retrospektif olarak analiz edildi.

On altı yaşından büyük olgular, açık teknik mastoid cerrahisi geçiren (CWDT, RM) primer olgular, daha önce açık teknik mastoid cerrahisi geçirmiş fakat kolesteatom nüksü ile birlikte yetersiz meatoplastinin görüldüğü ve daha önceki ameliyatta konkal kartilajı korunmuş revizyon olgular çalışmaya alınmıştır.

Her olgunun preoperatif, intraoperatif ve postoperatif bilgileri otoloji takip formlarından ve dosyasından elde edildi. Olguların postoperatif bir, üç, altı ay, birinci yıl ve daha sonraki yıllık takiplerinlerinde meatoplasti kontrolu, mastoid kavitenin mikroskop altında değerlendirilmesi, işitme rekonstrüksiyonu geçiren olgularda odyometrik kontroller yapılmıştır. Bu çalışmada işitme sonuçları sunulmamıştır.

Cerrahi Teknik

Bu teknikte postauriküler insizyon yapıldıktan sonra medialde, saat 12 ve 6 pozisyonunda, timpanik zarın 1-2 mm dışından horizontal insizyon ve lateralde saat 12 ve 6 pozisyonunda meatus girişine uzanan superior ve inferior vertikal insizyonlar yapılır. Dış kulak yolu cildi kaldırılarak dikdörtgen şeklinde lateral pediküllü meatal cilt flebi hazırlanır (Resim 1). Mastoid plan ve dış kulak yolu kemik kanalı ortaya konduktan sonra mastoidektomi çalışması ve CWDT olgularında timpanoplasti aşaması tamamlanır. Meatoplasti için konkal cilt flebinin hazırlanması aşamasına geçilir. Lateral pedüküllü cilt flebinin üst insizyonu, dış kulak kanalı posteriorundan konkal kartilajın inferior ve posterior sınırları boyunca uzatılır (Resim 2). Konkal cilt flebi, konkal kartilajın perikondrial katı üzerinden keskin diseksiyonla ayrılır (Resim 3). Alttaki yumuşak dokular ve konkal kartilaj kesilerek çıkarılır. Konkal flep ve inferior pedüküllü iki flep hazırlanır (Resim 4). Rotasyone edilen konkal flep çekilerek, kavitenin posterior kenarındaki subkutanöz dokulara absorbabıl sütürle dikilir. İnferior cilt flebi ise rotasyone edilerek inferior konkal kesi kenarlarına ve arka yönde çekilerek de posterior kenar subkutanöz dokulara emilebilir sütür ile dikilir (Resim 5, 6). Mastoid kaviteye antibiyotikli merhem emdirilmiş 4-5 adet dikdörtgen ekstrafor yerleştirilir. Postauriküler kesi yeri dikilerek kapatılır ve mastoid sargı ile operasyon sonlandırılır.

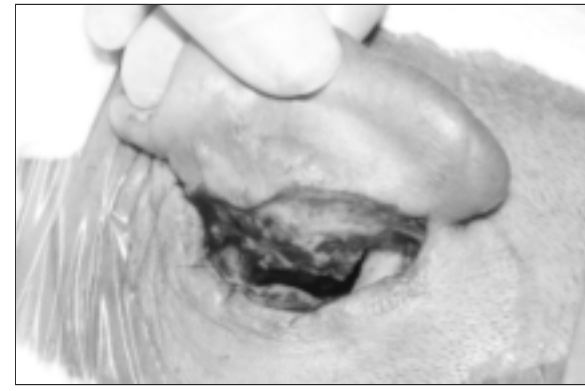

Resim 1. Postauriküler yaklaşımla dikdörtgen şeklinde hazırlanan lateral pedüküllü meatal cilt flebinin görünümü.

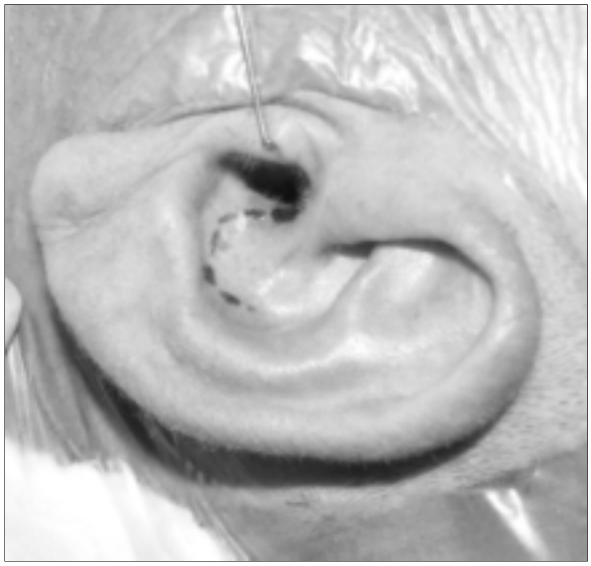

Resim 2. Lateral pedüküllü cilt flebinin üst insizyonu, dış kulak kanalı posteriorundan konkal kartilajın inferior ve posterior sınırları boyunca uzatılan görünümü.

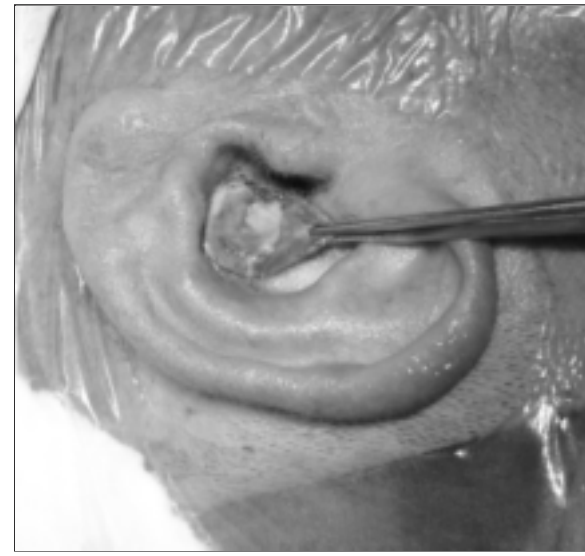

Resim 3. Konkal cilt flebinin, konkal kartilajın perikondrial katı üzerinden keskin diseksiyonla ayrımış görünümü.

Tüm olgulara 10 gün süreyle geniş spektrumlu antibiyotik verilmiştir. Mastoid kaviteye yerleştirilen ekstraforlar postoperatif beş günde alındıktan sonra kaviteye antibiyotik ve steroidli damlalar 7-10 gün boyunca kullanılmıştır.

BULGULAR

Çalışmaya alınan 17 olgudan, yedisi kadın, 10'u erkek idi. Olguların yaşları 16-70 arasında (ortalama 41 yaş), ortalama takip süresi 16 ay (6-24 ay) idi. On bir sağ kulak, altı sol kulak ameliyat edildi.

Akkiz kolesteatomlu kronik otit tanısıyla 11 olguya RM'i, beş olguya ise CWDT uygulanmıştır. Bir olguya ise konjenital kolesteatom tanısıyla CWDT yapılmıştır. Olguların hiçbirine mastoid kavite obliterasyonu yapılmamıştır.

Akkiz kolesteatomlu olgulardan dördü daha önce kendi kliniğimizde veya başka bir merkezde açık teknik mastoid cerrahisi geçirmiş revizyon olgulardı.

Konjenital kolesteatom nedeniyle CWDT uygulanmış bir olguya greft lateralizasyonu nedeniyle, diğer bir olguya ise protez atılımı nedeniyle revizyon ameliyatı yapılmıştır.

Bir olguda erken postoperatif dönemde perikondrit geliştiği gözlenmiştir. Sistemik parenteral antibiyotik (cefaperazone 2x1 gr/gün) ve lokal tedavi ile enfeksiyon kontrol edilmiştir. 16 aylık takip süresinde hiçbir olguda stenoz, retraksiyon gözlenmemiştir.

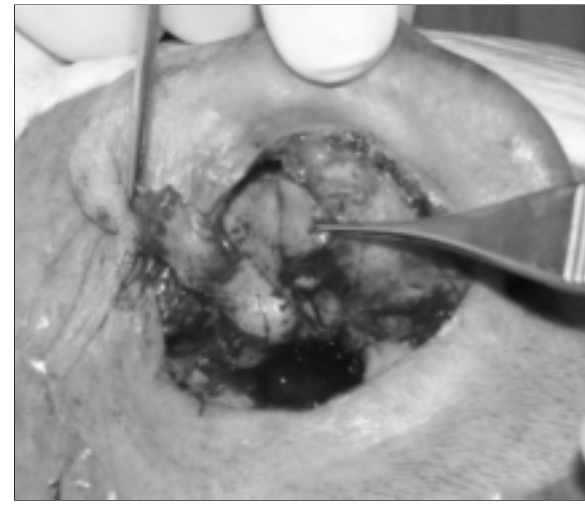

Resim 4. İnferior cilt flebinin ve konkal flebin posteriordan görünümü.

Preoperatif iki taraflı kepçe kulak şekil bozukluğu olan 18 yaşındaki bir olgu bu şekil bozukluğunun ameliyat sonrası daha fazla arttığını belirtmiştir.

TARTIŞMA

Geniş bir meatoplasti açık teknik mastoid cerrahisinin vazgeçilmez bir parçasıdır. Açık teknik mastoid cerrahisinde kolesteatom ve kronik enfeksiyonun başa-

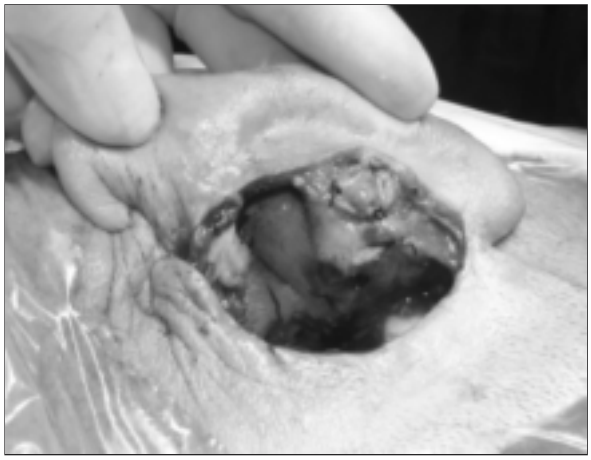

Resim 5. Rotasyone edilmiş konkal flebin ve İnferior cilt flebinin uzun kenarının posterior kenardaki subkutanöz dokulara sütüre edilmiş görünümü.

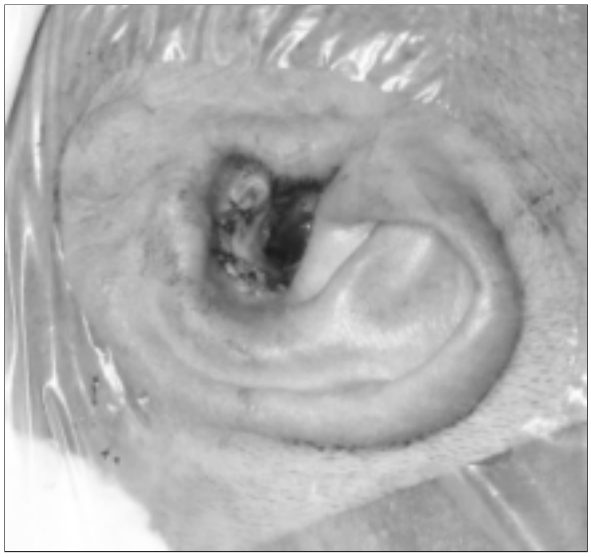

Resim 6. İnferior cilt flebinin konkal kesi kenarlarına rotasyone edilerek sütüre edilmiş görünümü.

rılı kontrolu için iyi havalanan, kolay ulaşılabilir mastoid kavitenin sağlanması önemlidir. Dar bir dış kulak yoluna sahip açık teknik mastoid kavitede, epitel debrislerin birikmesi ve havalanmanın yetersiz olması sekonder enfeksiyon ve akıntıya yol açabilir.[6] Uygun genişlikte meatoplasti elde etmek için literatürde pek çok teknik tariflenmiştir. Meatoplasti tekniğinin seçiminde, cerrahi yaklaşım yolu (retroauriküler, endaural), ameliyat sonunda ortaya çıkan mastoid kavitenin büyüklüğü, postoperatif dönemde işitme cihazı kullanımının planlanması, cerrahın kişisel tecrübesi gibi faktörler önemlidir. Meatoplastide cilt fleplerin transpozisyon kombinasyonu, konkal kartilajın çıkarılması, tragus veya dış kulak yolu taban kartilajının çıkarılması, konkomastoid sütürlerin kullanımı gibi farklı kombinasyon teknikleri literatürde tariflenmiştir.[2-4]

Z-meatoplasti tekniği yumuşak doku ve konkal kartilaj çıkartıldıktan sonra hazırlanan iki cilt flebinin rotasyonu ile dış kulak yolu meatusunun genişletilmesi esasına dayanan bir tekniktir.

Bu teknikde erken postoperatif dönemde granülasyon dokusuna ve sonrasında kontraktür/stenoza yol açabilecek sütüre edilmemiş kesi kenarları, primer kapatıldığı için bu gibi komplikasyonların daha az geliştiği çalışmalarda rapor edilmiştir.[4] Oluşturulan geniş meatus nedeniyle gerilimin olmaması tamponizasyon ihtiyacını azaltmaktadır. Bu da tekniğin diğer avantajıdır.[4,7]

Bizim uyguladığımız Z-meatoplasti tekniği daha önce literatürde tarif edilen postauriküler Z-meatoplasti tekniğinden birkaç farklılık göstermektedir. Bizim uygulamamızda ameliyatın başında hazırlanan lateral pedüküllü cilt flebi, klasik teknikte uygulanan konkal cilt flebi ile birleştirilmiştir. Kliniğimizde genel olarak postauriküler yaklaşımda orta kulak ve mastoid kaviteye girişde timpanomeatal flep olarak lateral pedüküllü cilt flebi kullanmaktayız. Bunun nedeni başlangıçta konservatif davranıp intakt kanal timpanomastoidektomiye uygun bir flep hazırlanmakta ve intraoperatif bulgulara göre olguya açık veya kapalı teknik yapılacağına karar verilmektedir. Dolayısıyla operasyona başlarken hazırlanan bu flep üzerinden Z-meatoplastiye dönüşüm yapılmaktadır. Klasik Z-meatoplastiden diğer bir farklılık ise inferior cilt flebi konkal kartilajın inferior kesi alanına sütüre edilirken, uzun kenarının mastoid kavitenin derin dokularına sütüre edilmesidir.

Murray ve ark.[7] endaural yaklaşımla CWDT yaptıkları 32 olguda Z-meatoplasti tekniğinin kullanımını tarif etmişlerdir. Bu olgu serisinde hiçbir olguda stenoz görülmezken hipertrofik skar nedeniyle sadece bir olguya revizyon cerrahisi uyguladıklarını bildirmişlerdir.[7] Tunkel[4] postauriküler yaklaşımla modifiye radikal mastoidektomi uyguladığı 24 çocuk kulakta, Z-meatoplasti tekniği uygulamış ve ortalama 40 aylık takip süresince sadece 3 olguda stenoz geliştini rapor etmiştir.[3] Bizim çalışmamızda sadece bir olguda erken postoperatif dönemde perikondrit geliştiği gözlenmiştir. Ortalama 16 aylık takip süresince hiçbir olguda meatal stenoz, retraksiyon veya hipertrofik skar dokusunun gelişimi izlenmemiştir.

İdeal bir meatoplasti tekniğinde, geniş bir dış kulak yolu girişinin elde edilmesinin yanı sıra, kalorik etkiyi ortaya çıkarmayacak şekilde mastoid kavite görünümü

sağlanmalı ve kozmetik olarak kabul edilebilir olmalıdır.[8]

Bu çalışmada altı olgu 16-22 yaşları arasında olmasına karşın hiçbiri kozmetik problem tariflemedi. Fakat kepçe kulak deformitesine sahip genç bir olgu ameliyat sonrası kepçe kulak deformitesinde biraz artış olduğundan şikayet etmiştir. Ancak bu olgunun ameliyat öncesi kulak fotoğrafları olmadığından gerçekte bu tekniğin olguda kepçe kulak deformitesini artırdığına karar verilememiştir. Konkal kartilajın çıkarıldığı bazı meatoplasti tekniklerinde postoperatif dönemde kepçe kulak deformitesinin görülebildiği rapor edilmiştir.[9] Fakat literatürde kepçe kulak deformitesine sahip ve/veya normal kulak pozisyona sahip olgularda Z-meatoplasti tekniğinin postoperatif dönemde şekil problemlerine neden olduğu rapor edilmemiştir.

SONUÇ

Meatoplasti açık teknik mastoid cerrahisinin önemli bir aşamasıdır. Z-meatoplasti, uygulaması kolay, efektif, kozmetik olarak kabul edilebilir bir tekniktir. Bu çalışmada bir olgu ile kesin kanıya varılamamakla birlikte Z-meatoplastinin kulak pozisyon anormalliği olan olgularda kozmetik sorun yaratabileceği ihtimali dikkate alınmalıdır.

KAYNAKLAR

1. Suskind DL, Bigelow CD, Knox GW. Y Modification of the Fish meatoplasty. Otolaryngol Head Neck Surg 1999;121: 126-7.
2. Tos M. The Open Cavity. In: Tos M, ed. Manuel of Middle ear Surgery, Vol.2: Mastoid Surgery and Reconstructive Procedures. New York: Thieme; 1995. p.303-10.
3. Eisenman DJ, Parisier SC. Meatoplasty: the cartilage of the floor of the ear canal. Laryngoscope 1999;109:840-2.
4. Tunkel DE. The Z-meatoplasty for modified radical mastoidectomy in children. Arch Otolaryngol Head Neck Surg 2006;132:1319-22.
5. Fagan P, Ajal M. Z-Meatoplasty of the external auditory canal. Laryngoscope 1998;108:1421-2.
6. Yetişer S, Kertmen M, Dündar A. Radikal mastoidektomide başarısızlık nedeni olarak meatoplasti tipi, fasial sırt yüksekliği ve kavite hacminin analizi. KBB ve Baş Boyun Cerrahisi Dergisi 1999;7:85-90.
7. Murray DP, Jassar P, Lee MS, Veitch DY. Z-meatoplasty tecnique in endaural approach mastoidectomy. J Laryngol Otol 2000;114:526-7.
8. Harvey RJ, Fagan P, Baldwin M. Reduction meatoplasty with a post-auricular island flap. J Laryngol Otol 2007;121:158-9.
9. Chola RA, Brodie HA, Jacob A. Vol 2. Surgery of the Mastoid and Petroza. In: Bailey BJ, Jonhnson JT, Newlands SD, eds. Head & Neck Surgery-Otolaryngology. 4th ed. Philadelphia: Lippincott Williams &Wilkins; 2006. p.2102-3.