KBB ve BBC Dergisi 18 (1):32-5, 2010

Nadir Boyun Kitlesi Nedeni: Servikal Vertebra Kondromu

A Rare Cause Of Neck Mass: Cervical Vertebrae Chondroma

***Dr. Sedat ÇAĞLI, *Dr. İmdat YÜCE, **Dr. Ali BAYRAM, *Dr. Hacı OKUDUCU,**
*****Dr. Özlem CANÖZ, ****Dr. Mustafa ÖZTÜRK, *****Dr. Ali KURTSOY, *Dr. Ercihan GÜNEY**

*Erciyes Üniversitesi Tıp Fakültesi, Kulak Burun Boğaz Hastalıkları ve Baş Boyun Cerrahisi AD,
**Kayseri Eğitim ve Araştırma Hastanesi, Kulak Burun Hastalıkları Kliniği,
***Erciyes Üniversitesi Tıp Fakültesi, Tıbbi Patoloji AD,
****Erciyes Üniversitesi Tıp Fakültesi, Radyodiagnostik AD,
*****Erciyes Üniversitesi Tıp Fakültesi, Nöroşirürji AD, Kayseri

ÖZET

Kondrom kıkırdaktan gelişen, yavaş büyüyen, benign bir tümördür. Genellikle el ve ayakların tübüler kemiklerini tutar. Sadece %3'ü vertebrada görülür ve çoğunluğu lomber bölgededir. Servikal vertebra kaynaklı kondrom literatürde son derece nadirdir. Elli sekiz yaşında erkek hasta, boyun sol tarafında kitle ve sol el ile kolda kuvvet kaybı şikayetiyle kliniğimize başvurdu. Hasta kitleyi ilk olarak altı yıl önce fark etmiş ve altı yıl içinde kitle yavaş bir şekilde büyümüştü. Yapılan fizik muayene, radyolojik ve patolojik incelemeler sonucu kitle servikal vertebra kaynaklı kondrom tanısı aldı. Beyin cerrahisi ile birlikte yapılan ameliyatla tümör herhangi bir nöral ya da vasküler yapıya zarar vermeden tamamen çıkarıldı.

Anahtar Sözcükler
Servikal vertebra; kondroma ; cerrahi

ABSTRACT

Chondroma is a benign, slowly growing, cartilaginous tumor. It generally occurs in the tubular bones of hands and feet. It is localized in the spine in only %3 of cases, and most of them occur in the lumbar region. Chondroma is exceptionally rare in the cervical vertebrae. A 58-year-old male patient was presented with left arm and hand weakness and a left sided neck mass. He first noticed the neck mass six years ago and the mass slowly enlarged during last six years. The clinical diagnosis cervical vertebrae chondroma according to the physical, radiological and pathological examinations. The tumor was removed completely without any damage to the neural or vascular structures with collaboration of neurosurgery department.

Keywords
Cervical vertebrae; chondroma ; surgery

*** 8. Uluslararası Kulak Burun Boğaz ve Baş Boyun Cerrahisi Kongresi'nde poster olarak sunulmuştur. (15-17 Mayıs 2008- Ankara)**

Çalışmanın Dergiye Ulaştığı Tarih: **15.04.2009** Çalışmanın Basıma Kabul Edildiği Tarih: **06.02.2009**

≈

Correspondence
Dr. Ali BAYRAM,
Kayseri Eğitim ve Araştırma Hastanesi,
Kulak Burun Hastalıkları Kliniği, Kayseri
Tel:0 352 3368884,
GSM: 0532 6216418
E-posta: dralibayram@gmail.com

GİRİŞ

Kondrom kıkırdaktan gelişen, yavaş büyüyen, benign bir tümördür. Sıklıkla 30-40 yaşları arasında ortaya çıkar, cinsiyet dağılımı eşittir.[1,2] Genellikle el ve ayakların tübüler kemiklerini tutar.[3] Sadece %3'ü vertebrada görülür ve çoğunluğu lomber bölgededir. Servikal vertebra kaynaklı kondrom literatürde son derece nadirdir.[4] Yavaş büyüdüğünden çoğunluğu asemptomatiktir. Ancak ağrı, palpabl şişlik, duyusal ve motor kayba neden olabilir. Sağlam cerrahi sınırlarla tümörün çıkarılması esas tedavidir. Cerrahi sırasında vasküler, nöral yapılar ve spinal bütünlük korunmalıdır.[5,6]

Bu yazıda cerrahi ile başarılı bir şekilde tedavi edilen, nadir boyun kitlesi nedenlerinden biri olan servikal vertebra kondromu olgusu sunuldu.

OLGU SUNUMU

Elli sekiz yaşındaki erkek hasta, boyun sol tarafında altı yıl önce fark ettiği ve zaman içinde yavaş büyüyen şişlik şikayetiyle kliniğimize başvurdu. Hastanın başvurudan üç ay önce aynı taraf el ve kolunda kuvvet kaybı başlamıştı. Yapılan detaylı KBB muayenesinde boyun sol tarafında, arka servikal üçgeni dolduran 8 x 7 cm boyutlarında, ağrısız, sert şişlik tespit edildi (Resim 1). Kitle dışında primer olabilecek patoloji izlenmedi. Nörolojik muayenede sol kolda 2/5'lik kuvvet kaybı vardı. Nörolojik bulgular da göz önünde bulundurularak öncelikle radyolojik incelemeye manyetik rezonans görüntüleme (MRG) ile başlandı. Yapılan MRG'de 75x73 mm boyutlarında, C6-7 seviyesinde nöral foramene uzanmış ve genişletmiş kitle tespit edildi (Resim 2). İnce iğne aspirasyon biyopsisi sonucuna göre kitlenin iyi diferansiye müsinöz adenokarsinom, kıkırdak ya da nörojenik kaynaklı bir tümör olabileceği düşünüldü. Uzak primer açısından kafa tabanından toraksa kadar olan alanı içeren bilgisayarlı tomografi (BT) incelemesi ile batın ve pelvik ultrasonografi yapıldı. Primer odak saptanamayan hasta patoloji, radyoloji ve beyin cerrahisi bölümleriyle konsülte edildi. Benign tümör olasılığı daha ön planda düşünüldüğü için insizyonel biyopsi yapılmasına karar verildi. Sonucun kondrom olarak rapor edilmesi üzerine beyin cerrahisi ile birlikte ortak operasyon planlandı. Kitle kapsülü takip edilerek herhangi bir nöral yapıya zarar vermeden çıkarıldı. Ana spesmen kondrom olarak rapor edildi (Resim 3, 4). Ameliyat sonrası dönemde kuvvet kaybında subjektif düzelme görüldü. Takiplerinin 20. ayını dolduran hastada klinik ve radyolojik olarak nüks tesbit edilmedi.

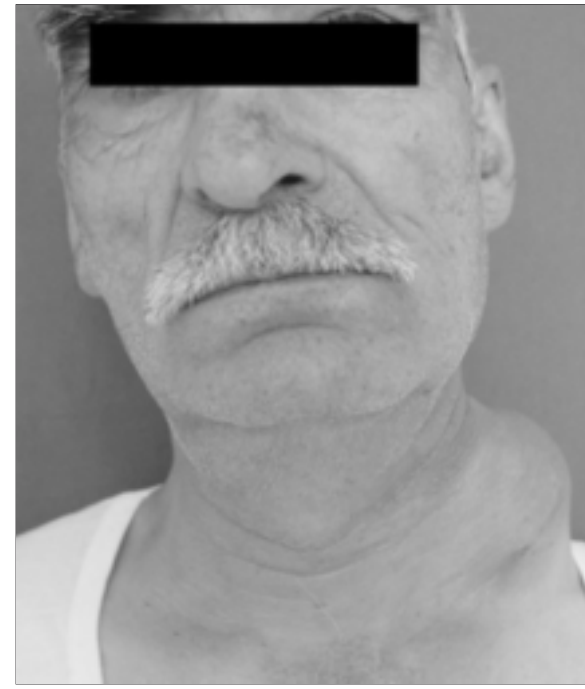

Resim 1. Boyun sol tarafında, posterior servikal üçgeni dolduran 8 x 7 cm boyutlarında, ağrısız, sert kitle görünümü.

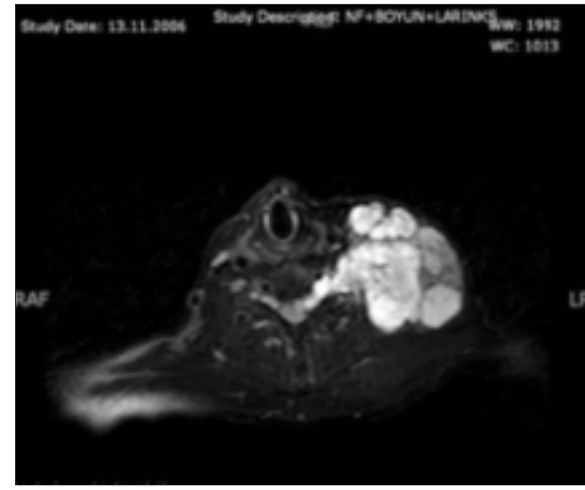

Resim 2. Aksiyal kesit MR incelemede C6-7 düzeyinde sol nöral forameni genişletmiş kitle görünümü.

TARTIŞMA

Kondromlar kıkırdaktan köken alan en sık benign tümör olup, benign kemik tümörlerinin %10-25'ini, tüm



RESİM 3: Yumuşak doku kondromunda tipik lobülasyon görülüyor (x100, HE).

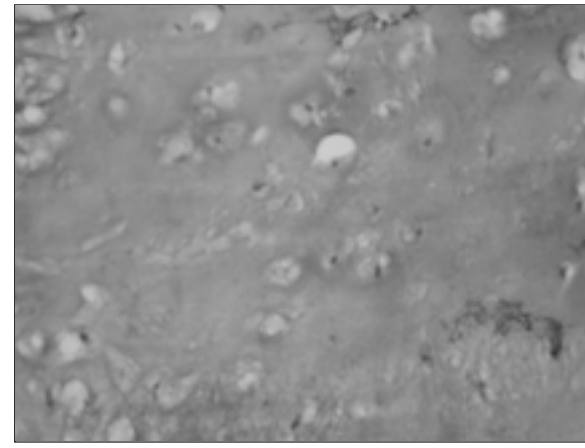

RESİM 4: Kondroid matrikste atipi göstermeyen kondrositler görülüyor (x400, HE).

kemik tümörlerinin %5'ini oluştururlar. En sık el ve ayakların tübüler kemiklerinde görülür. Proksimal humerus, proksimal ve distal femur kondromların diğer sık görüldüğü bölgelerdir. Pelvis, skapula, kaburga ve vertebralarda yerleşim seyrektir. Vertebralarda en sık lomber bölgede ortaya çıkar.[1,2] Servikal vertebra yerleşimi ise son derece nadirdir. Yavaş büyüdüklerinden genellikle asemptomatiktirler ancak ağrı ve palpabl şişlik yapabilirler. Olgumuzda da görüldüğü gibi spinal kondromlar kord ve sinir basılarına neden olabilir. Literatür taramasında servikal vertebra kondromu olan vakaların çoğunda boyunda şişlik ile ilerleyici duysal ve motor kayıp bulguları olduğu görülmüştür.[5,6]

Servikal spinal kondromların kökeni hakkında metaplastik ve neoplastik olmak üzere iki teori vardır. Neoplastik teoriye göre kondromlar immatür spinal kıkırdağın hiperplazisi ile ortaya çıkar. Metaplastik teoriye göre ise vertebra cismi ya da anulus fibrosusa yakın konnektif dokunun metaplazisi sonucu meydana gelirler.[4,7]

Servikal vertebra kondromlarının özelleşmiş nöroradyolojik bulguları yoktur. Röntgen filmlerinde kitle ile ilişkili nöral foramende genişleme ve temas bölgelerinde kemik yapılarda erozyon tespit edilebilir. BT'de noktasal kalsifikasyonlar içeren hipodens ya da izodens yumuşak doku kitlesi ve lokal kemik destrüksiyonu görülebilir.[3,4] Bizim olgumuzda MRG'deki C6-C7 seviyesinde nöral foramane uzanmış ve genişletmiş kitle görüntüsüyle kondromdan şüphelenilmiş ve tedavi de bu şekilde yönlendirilmiştir.

Ayırıcı tanıda diğer kemik tümörlerinin yanında özellikle nöral foramende genişlemenin mevcut olduğu durumlarda nörofibromlar, vertebral arter anevrizmaları ve vertebra pedikülünün aplazisi düşünülmelidir. Nörofibromlar göreceli olarak daha düşük dansitede olup nadiren kalsifiye olurlar. Ayrıca kemikte destrüksiyondan çok erozyona yol açarlar. Vertebral arter anevrizmaları ve pedikül aplazisi ise BT bulguları ile kolayca ayırt edilebilirler.[5]

Histopatolojik olarak bol hiyalin kıkırdak matriks içeren hiposelüler, avasküler tümörlerdir. Hemotoksilen-eozin ile soluk mavi boyanırlar. Kondrositler keskin sınırlı laküner alanlarda yerleşirler. Granüler eozinofilik sitoplazmaya sahip olup atipi göstermezler. Mitotik aktivite son derece düşük olup, malign dönüşüm nadirdir. Ancak literatürde bildirilmiş vakalar mevcuttur.[1]

Sağlam cerrahi sınırlarla tümörün çıkarılması esas tedavidir ancak cerrahi esnasında vasküler, nöral yapılar ve spinal bütünlük korunmalıdır. Bu noktadan hareketle olgu beyin cerrahisiyle ortak operasyona alınmış ve mikroskoptan da faydalanılarak nöral yapılara zarar verilmeden kitlenin total eksizyonu sağlanmıştır. Takiplerde izlenen, nörolojik bulgulardaki subjektif iyileşme ve nüks olmaması uygun bir cerrahi yaklaşımın gerçekleştirildiğini göstermektedir. Radyoterapiye cevap bu tümörlerde çok az ya da hiç yoktur. Özellikle yaşlı hastalarda spontan remisyonlar bildirilmiştir. Sarkomatöz dejenerasyon mümkündür. Prognoz uygun cerrahi girişim yapılırsa iyidir.[3,5,6]

Servikal vertebra kondromları nadir boyunda kitle nedenlerindendir. Özellikle ilerleyici duyusal ve motor kayıpla birlikte olan ve yavaş büyüyen boyunda kitle olgularında akla getirilmelidir. İleri ve detaylı radyolojik

incelemelerle büyük bir kısmında ayrıcı tanıya gidilebilir. Şüpheli durumlarda insizyonel biyopsiden yararlanılabilir. Spinal bütünlüğün korunması ve nöral yapıların zarar görmemesi için hastalar beyin cerrahisi bölümüyle konsülte edilmeli ve operasyon iki disiplin tarafından birlikte planlanmalıdır. Bu tür yaklaşımla son derece başarılı ve yüz güldürücü sonuçların elde edilmesi güç olmayacaktır.

KAYNAKLAR

1. Lucas DR, Bridge JA. Chondromas: enchondroma, periosteal chondroma, and enchondromatosis. In: Fletcher CDM, Unni K, Mertens K, eds. World Health Organization Classification of Tumors. Pathology and Genetics of Tumours of Soft Tissue and Bone. Lyon: IARC Press; 2002. p.237-40.
2. Palaoglu S, Akkas O, Sav A. Chondroma of the cervical spine. Clin Neurol Neurosurg 1988;90(3):253-5.
3. Lozes G, Fawaz A, Perper H, Devos P, Benoit P, Krivosic I, et al. Chondroma of the cervical spine. Case report. J Neurosurg 1987;66(1):128-30.
4. Antić B, Roganović Z, Tadić R, Ilić S. Chondroma of the cervical spinal canal. Case report. J Neurosurg Sci 1992;36(4):239-41.
5. Baber WW, Numaguchi Y, Kenning JA, Harkin JC. Periosteal chondroma of the cervical spine: one more cause of neural foramen enlargement. Surg Neurol 1988;29(2):149-52.
6. Willis BK, Heilbrun MP. Enchondroma of the cervical spine. Neurosurgery 1986;19(3):437-40.
7. Slowik T, Bittner-Manioka M, Grochowski W. Case reports and technical notes. Chondroma of the cervical spine. Case report. J Neurosurg 1968;29(3):276-9.