KBB ve BBC Dergisi 18 (2):63-6, 2010

Hipoglossal Schwannoma

Hypoglossal Schwannoma

Dr. Özgür YÖRÜK,* Dr. Enver ALTAŞ,* Dr. Arzu TATAR,* Dr. Sare ŞİPAL ALTAŞ**

*Atatürk Üniversitesi Tıp Fakültesi, Kulak Burun Boğaz AD,
**Atatürk Üniversitesi Tıp Fakültesi, Patoloji AD, Erzurum

ÖZET

Schwannomalar, periferik, kraniyal ve otonomik sinir kılıflarındaki schwann hücrelerinden kaynaklanan benign tümörlerdir. Baş ve boyun bölgesinde yerleşen schwannomlar genellikle kraniyal sinirlerin sensörial komponentlerinden kaynaklanır. Hipoglossal sinir ise saf motor sinir olması nedeniyle hipoglossal sinir schwannomları çok daha nadirdir. Hipoglossal schwannomlar genellikle sinirin intrakraniyal segmentinden kaynaklanır. Ekstrakraniyal olanlar ise çok daha nadirdir. Biz, 55 yaşında boynunun sol tarafında 4 yıldır büyüme gösteren, 4 x 5 cm çapında ağrısız kitle şikâyeti başvuran hastada görüntüleme yöntemleri ve ince iğne aspirasyon biyopsi tanı koymada yetersiz olması nedeniyle eksizyonel biyopsi ile schwannoma tanısı konulan bir olgu sunuyoruz. Kitle transservikal yaklaşımla hipoglossal sinirden disseke edilerek total eksize edildi. Bir yıllık takiplerinde nükse rastlanmayan hastanın takipleri devam ediyor.

Anahtar Sözcükler
Schwannoma; hipoglossal sinir; baş ve boyun neoplazmları

ABSTRACT

Schwannomas are benign tumors originating from the schwann cells surrounding periferic, cranial, and autonomic nerves. Schwannomas located in the head and neck region generally originate from the sensorial parts of the cranial nerves. Since the hypoglossal nerve is a pure motor nerve, schwannoma of the hypoglossal nerve is more uncommon. Hypoglossal schwannomas often arise from the intracranial segment of the nerve. Extracranial ones are more rare. Here, we present a 55-year-old patient who applied with a non-painful mass on the left side of the neck. The mass was 4 x 5 cm in diameter and had gradually grown in the last four years. Imaging modalities and fine-needle aspiration biopsy did not yield definitive diagnosis; thus, the diagnosis of schwannoma was established through excisional biopsy. The mass was dissected from the hypoglossal nerve and totally excised through transcervical approach. In the one-year follow-up, no recurrence was noted. The patient is still in the follow-up.

Keywords
Neurilemmoma; hypoglossal nerve; head and neck neoplasms

Bu olgu 30 Türk Ulusal Kulak Burun Boğaz ve Baş Boyun Cerrahisi Kongresi ve 4. Türk- Amerikan Kulak Burun Boğaz ve Baş Boyun Cerrahisi Ortak Toplantısında poster olarak sunulmuştur. 08-12 Ekim 2008 Antalya.

Çalışmanın Dergiye Ulaştığı Tarih: **17.03.2009** Çalışmanın Basıma Kabul Edildiği Tarih: **07.06.2009**

≈

Yazışma Adresi

Dr. Özgür YÖRÜK
Atatürk Üniversitesi Tıp Fakültesi,
Kulak Burun Boğaz AD, Erzurum
Tel: +90 442 231 71 37
Faks: +90 442 236 13 01
E-posta: dryoruk_40@hotmail.com

GİRİŞ

Schwannomalar kraniyal, periferik ve otonomik sinir kılıflarındaki schwann hücrelerinden kaynaklanırlar. Solid, kapsüllü, yavaş büyüyen, benign tümörlerdir. Nadiren malign dejenerasyon gösterebiliriler.[1] Tüm nörinomların %30'u baş boyun bölgesinde görülmesine rağmen baş boyun bölgesindeki nörinomlar bu bölgedeki tüm kanserlerin %1'inden daha azını oluşturur.[2] Baş ve boyunda çoğunlukla serebellopontin köşede olmak üzere yaklaşık %65 oranında intrakraniyal, %25-45 oranında da ekstrakraniyal olarak ortaya çıkarlar.[2,3] Baş-boyun bölgesindeki vakaların büyük kısmı vagal sinirden ve sempatik sinir liflerinden kaynaklanmakla birlikte, %10 ile %40 vakada schwannomun kaynaklandığı sinir tespit edilemeyebilir.[4]

Hipoglossal sinirin periferik segmentinden kaynaklanan schwannomlar oldukça nadirdir. 2001 yılında Ogawa ve ark.[3] periferal hipoglossal schwannomlu 6 vaka bildirdiler. Malone ve ark.[5] nonvestibüler baş ve boyun lokalizasyonlu schwannomları olan 31 hastada yaptıkları çalışmada, schwannomların en yaygın olarak (8 hasta, %31) parafarengeal boşlukta olduğunu rapor ettiler ve bunların çoğunlukla vagus sinirinden ve servikal sempatik zincirden kaynaklandığını bildirdiler. Bu seride sadece bir hasta bu lokalizasyonda hipoglossal nörinom hastasıydı. 2006 yılında Sato ve ark.[6] intrakraniyal yayılımı olmayan parasipinal boşlukta hipoglossal schwannomu olan 11 hasta rapor ettiler. Oldukça nadir görülen bu hastalık, uluslararası indekslerce taranan literatürde bugüne kadar toplam 22 vaka rapor edilmiştir.[7] Biz bu makalede ekstrakraniyal yerleşimli hipoglossal sinir schwannomu olan bir vaka sunduk.

OLGU SUNUMU

55 yaşında bir bayan hasta kliniğimize boynunun sol tarafında ağrısız ve 4 yıldır olan kitle şikayetiyle başvurdu. Hastanın, özgeçmişinde ve soy geçmişinde özellik yoktu. Hastanın baş boyun muayenesinde sol submandibuler bölgede lokalize palpasyonla ağrısız sert, fikse 4 x 5 cm çapında kitle tespit edildi. Diğer sistemlere ait muayenesinde ve rutin laboratuar incelemesinde özellik yoktu.

Hastanın USG incelemesinde "sol submandibuler gland komşuluğunda 35 x 60 mm'lik, hipoekoik, heterojen görünümlü, solid lezyon alanı" izlendiği rapor edildi. İncelenen boyun manyetik rezonans görüntüleme (MRG) sonucu "submandibuler alanda yaklaşık 45 x 40 x 55 mm ebatlı, lobüle konturlu, santral kistik alanlar ihtiva eden, heterojen kontrast tutan, orofarinks düzeyinde hava sütununu komprese eden, süperiorda pterigopalatin kaslarla yakın komşuluk gösteren kitle" olarak rapor edildi (Resim 1a, 1b). Multislice bilgisa-

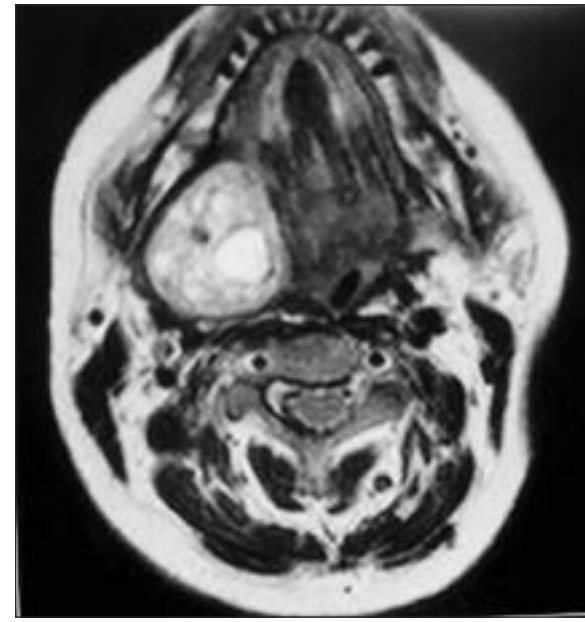

Resim 1a. Axial T2 ağırlıklı MRG'de submandibuler alanda yaklaşık 45 x 40 x 55 mm ebatlı, lobüle konturlu, santralinde hiperintens nekrotik alanlar içeren lezyon çevre kas dokularına göre hiperintens olup, orofarinks düzeyinde hava sütununu komprese etmektedir.

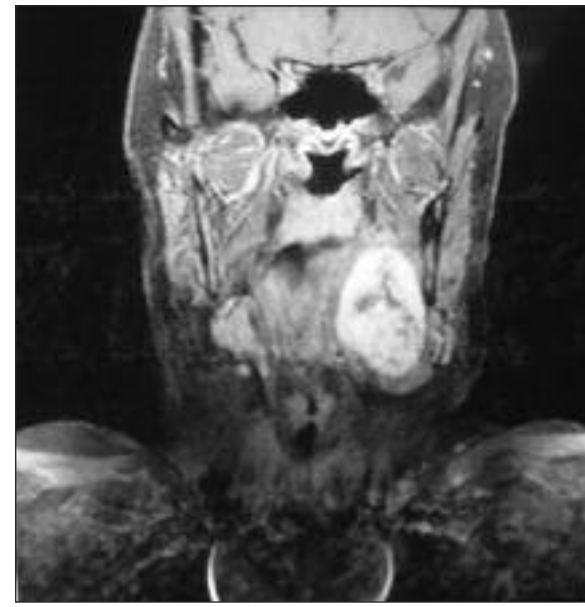

Resim 1b. Kontrastlı koronal T1 ağırlıklı MRG'de santrali nekrotik yoğun heterojen kontrast tutan kitlenin süperiorunda medial pterigoid kas, lateralinde ramus mandibula bulunmakta olup, inferiorda submandibular glandı yaylandırmaktadır.

yarlı tomografide submandibuler bölgedeki kitlenin ana vasküler yapılara invazyon göstermediği rapor edildi. Hastadan yapılan ince iğne aspirasyon biyopsisi sonucu "Enfekte benign tümör ile uyumlu olmakla birlikte, kesin benign-malign ayrımı için insizyonel biyopsi önerilir" şeklinde raporlandı.

Hastanın bulgularının, radyolojik görüntülerinin ve patoloji sonuçlarının bilimsel amaçlı kullanılması için hastadan yazılı onam formu alındı. Kitleye genel anestezi altında transservikal yaklaşımla eksizyon planlandı. Ancak kitlenin orofaringeal düzeyde kompresyon etkisi nedeniyle hastada entübasyon güçlüğü yaşandı ve bu nedenle trakeotomi açıldı. Operasyon sırasında, kapsüllü olan kitlenin çevre dokulardan rahatlıkla disseke edildiği gözlendi. Hipoglossal sinir identifiye edildi, kitlenin hipoglossal sinirden kaynaklandığı görüldü. Hipoglossal sinirden kitle disseke edilerek total olarak çıkarıldı. Postoperatif dönemde lezyon tarafında dil hareketlerinde parazi oluştu. Solunumun rahatlamasıyla postoperatif 15. günde hasta dekanüle edildi. Patolojik incelemede tümörün kesit yüzeyi gri-pembe, parlak solid görünümde idi. Mikroskobik olarak fibröz kapsülle çevrilmiş ve tek nodülden oluşmuş bir yapısı vardır. Genel olarak iğsi hücrelerden oluşan sellüler alanların (Antoni A) yanı sıra, hiposellüler alanlardan (Antoni B) oluşan bir yapı görülmekteydi (Resim 2a). Yapılan immünohistokimyasal boyamada S-100 pozitifliği tespit edilmesi ile histopatolojık tanı schwannom olarak rapor edildi (Resim 2b).

Hasta tam şifa ile taburcu edildi. Hastanın postoperatif bir yıllık takibinde nüks gelişmedi ve parazi kısmen düzeldi.

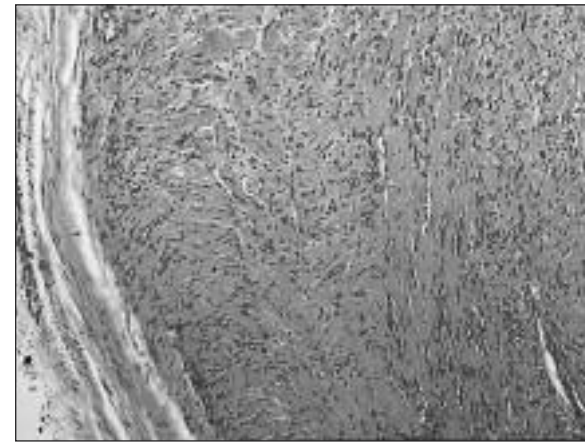

Resim 2a. Genel olarak iğsi hücrelerden oluşan sellüler alanların (Antoni A) yanı sıra, arada hiposellüler alanlar da (Antoni B) izlenmektedir (H&E).

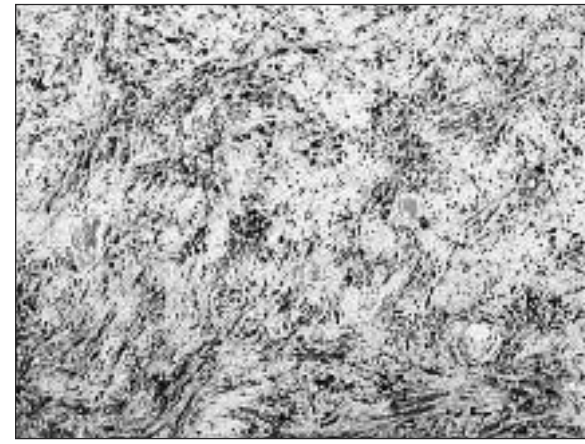

Resim 2b. İmmünohistokimyasal boyamada S-100 pozitifliği.

TARTIŞMA

Hipoglossal sinir schwannomları sıklıkla bayanlarda ve dördüncü beşinci dekatlarda ortaya çıkmaktadır.[7] Genellikle yavaş gelişimlerinden dolayı soliter, ağrısız ve düzgün sınırlı boyun kitleleri olarak ortaya çıkarlar. Semptomlar genellikle kitlenin çevre anatomik dokulara basısı ile ve tutulan sinirin paralizisine bağlı olarak gelişmektedir.[8]

XII. kraniyal sinirin nörinomlarının lokalizasyonu önemlidir: geniş bir inrakraniyal lokalizasyon çevre kraniyal sinirlere basıdan dolayı ilave semptomlar ortaya çıkabilir.[9] Benzer semptomlar dumbbell nörinomlarda (tip B: ekstra-intrakranyal) ortaya çıkabilir. Fakat bu grupta XII. sinirin kanal içindeki özel anatomik durumu diğer iki gruptan çok daha belirgin olarak hipoglossal sinir defisitine neden olur. Tip C (ekstrakranyal) nörinomalarda semptomlar ve bulgular geniş bir şekilde çoğunlukla tümörün tutulduğu XII. sinirin liflerinin tutulum derecesine bağlıdır. Ekstrakraniyal hipoglossal nörinomlu hastaların %90'ından çoğunda izole hipoglossal sinir felci olması tipiktir ve bu önemli bir tanısal değerdir. Hipoglossal sinir paralizisi olmaksızın görülen hipoglossal nörinomalar sinirin intrakraniyal köklerinden kaynaklanan nörinomlardır.[9]

Bizim hastamızda operasyon öncesi hipoglossal sinir fonksiyonlarının sağlam olması nedeniyle, dil hareketlerinin korunduğu servikal kitlelerde de hipoglossal schwannomun ayırıcı tanıda akılda tutulması gerektiğini göstermesi açısından anlamlıdır.

Schwannomaların preoperatif tanısı oldukça zordur. USG'de iyi sınırlı, solid bir kitle olarak görülürler. Histopatolojik özelliklerine göre heterojen veya homo-

jen olabildiği gibi, yer yer kistik alanlar içerebildiği için hipoekoik olarak da izlenebilirler.[10] Bizim olgumuzda USG'de heterojen, hipoekoik solid kitle mevcut idi. MRG ile de tümör kistik, solid veya mikst karakterde olabilir. MRG, kitlenin çevre dokularla ilişkisini göstermesi açısından operasyon hazırlığı için faydalı olabildiği gibi, ender durumlarda kitlenin kaynaklandığı siniri de gösterebilir.[10] Bizim olgumuzda, MRG sonuçları preoperatif tanı koymak açısından yeterli bilgi vermedi. Ancak entübasyon güçlüğü yaşanabileceği hakkında orofaringeal seviyedeki daralmayı göstermesi açısından faydalı olmuştur.

İnce iğne aspirasyon biyopsisi (İİAB), tanıda kısmen faydalı olabilen her zaman kesin sonuç vermeyen bir yöntemdir. Biswas ve ark.[11] 31 schwannomalı hasta üzerinde yaptıkları çalışmada İİAB'nin herhangi bir faydası olmadığını bildirdiler. İİAB'nin tanıda sınırlı fayda sağladığına dair literatürde başka yayınlarda mevcuttur.[12] Bizim olgumuzda da, ince iğne aspirasyon biyopsisi tanı koydurucu olmadı.

Ayırıcı tanı parotis ve submandibuler glandların adenomlarını, apse, kist gibi infeksiyon hastalıklarını, nodal metastazlar ve lenfomaları içeririr.[7] Total cerrahi rezeksiyon bu tümörler için altın standart tedavidir çünkü bunlar kapsüllü ve sinirden ayrılması oldukça kolaydır.[13]

Kitlenin kaynaklandığı sinirin eksizyonu ise tartışmalıdır. Kitle, sinirden ayrılabildiği sürece, sinirin bırakılması yönünde yayınlar olduğu gibi,[14] malignensi potansiyeli ve muhtemel nüks riski nedeniyle sinirin de eksize edilmesi gerektiğini belirten çalışmalar da vardır.[15] Sinir paralizisinin tam düzelmesi tedaviden sonra dokuz ay kadar sürebilir.

Bizim olgumuzda, kitlenin kaynaklandığı sinirin hipoglossal sinir olduğu tespit edilmiş ve kitle sinir üzerinden disseke edilerek eksize edilmiştir. Operasyon sonrasında hipoglossal sinir parazisi gelişmiş ancak hastanın takiplerinde sinir fonksiyonlarının kısmen geri döndüğü tespit edilmiştir. Operasyon sonrası bir yıllık takiplerinde de herhangi bir nüks gözlenmemiştir.

Sonuç olarak, schwannomaların, submandibuler yerleşimleri nadir olmasına rağmen, preoperatif tanılarındaki zorluk nedeniyle, bu bölge kitlelerinde mutlaka akılda tutulmalıdır.

KAYNAKLAR

1. Stout AP. Tumors of the peripheral nervous system. Mo Med 1949;46(4):255-9.
2. Colreavy MP, Lacy PD, Hughes J, et al. Head and neck schwannomas: a 10 year review. J Laryngol Otol 2000;114(2): 119-24.
3. Ogawa T, Kitagawa Y, Ogasawara T. A multifocal neurinoma of the hypoglossal nerve with motor paralysis confirmed by electromyography. Int J Oral Maxillofac Surg 2001;30(2): 176-8.
4. al-Ghamdi S, Black MJ, Lafond G. Extracranial head and neck schwannomas. J Otolarygol 1992;21(3):186-8.
5. Malone JP, Lee WJ, Levin RJ. Clinical characteristics and treatment outcome for nonvestibular schwannomas of the head and neck. Am J Otolaryngol 2005; 26(2):108-12.
6. Sato K, Shimizu S, Oka H, Nakahara K, Utsuki S, Fujii K. Usefulness of transcervical approach for surgical treatment of hypoglossal schwannoma with paraspinal extension: case report. Surg Neurol 2006;65(4):397-401.
7. Chang KC, Leu YS. Hypoglossal schwannoma in the submandibular space. J Laryngol Otol 2002;116(1):63-6.
8. Piccirilli M, Anichini G, Fabiani F, Rocchi G. Neurinoma of the hypoglossal nerve in the submandibular space: case report and review of the literature. Acta Neurochir 2007;149(9): 949-52.
9. Kobayashi S, Otsuka A, Tsunoda T, Inoue H. Intracranial hypoglossal neurinoma without preoperative hypoglossal nevre paresis. Neurol Med Chir (Tokyo) 1996;36(6):384-7.
10. Yamazaki H, Kaneko A, Ota Y, Tsukinoki K. Schwannoma of mental nevre: Usefulness of preoperative imaging: a case report. Oral Surg Oral Med Oral Pathol Oral Radiol Endod 2004;97(1):122-6.
11. Biswas D, Conor N, Mal R. Extracranial head and neck schwannomas--a 10-year review. Auris Nasus larinx 2007;34(3):353-9.
12. Yu GH, Sack MJ, Balock Z, Gupta PK. Diffuculties in the fine needle aspiration (FNA) diagnosis of schwannoma. Cytopathology 1999;10(3):186-94.
13. Sutay S, Tekinsoy B, Ceryan K, Aksu Y. Submaxillary hypoglossal neurilemmoma. J Laryngol Otol 1993;107(10):953-4.
14. Artzi Z, Taicher S, Nass D. Neurilemoma of mental nerve. J Oral Maxillofac Surg 1991;49(2):196-200.
15. Thoma KH. Oral Surgery. 4th ed. St Louis (MO): C. V. Mosby Company; 1963. p.848.