KBB ve BBC Dergisi 18 (2):67-70, 2010

Baş Boyun Bölgesinin Pilomatriksomaları

Pilomatrixomas of the Head Neck Region

***Dr. Seda TÜRKOĞLU BABAKURBAN, *Dr. Mehmet Volkan AKDOĞAN, **Dr. Aydan KILIÇARSLAN, ***Dr. Emre DAYANGAÇ, *Dr. Adnan Fuat BÜYÜKLÜ**

*Başkent Üniversitesi Tıp Fakültesi, Kulak Burun Boğaz ve Baş-Boyun Cerrahisi AD,
**Başkent Üniversitesi Tıp Fakültesi, Patoloji AD,
***Başkent Üniversitesi Dişhekimliği Fakültesi, Ağız Diş Çene Hastalıkları ve Cerrahisi AD, Ankara

ÖZET

Pilomatriksoma kıl foliküllerinin pluripotent prekürsör matriks hücrelerinden gelişen, benign, ektodermal bir tümörüdür. Malherbe tümörü, kalsifiye epitelyoma, trikolemmal kist, trikomatriksoma bu tümörü tanımlamakta kullanılan diğer isimlerdir. Kulak burun boğaz hekimlerinin nadiren karşılaştıkları bir patoloji olduğu için ayırıcı tanıları güç olabilmektedir. Pilomatriksomaların en sık görüldükleri anatomik lokalizasyon baş-boyun bölgesi olmakla beraber kulakta nadir görülürler. Etyolojileri tam olarak bilinmemektedir ve kendiliğinden gerileme göstermedikleri için tedavileri total eksizyondur. Bu yazıda kulak lobulünde kitle nedeniyle başvuran 6 aylık bir hasta ve kulak heliksinin posteriorunda kitle nedeniyle başvuran 11 aylık diğer bir hasta sunulmuştur. Hastalarda tespit edilen lezyonlar eksize edilmiş ve spesmenlerin patolojik incelemesi pilomatriksoma ile uyumlu bulunmuştur.

Anahtar Sözcükler
Baş boyun tümörleri, pilomatriksoma, kulak

ABSTRACT

Pilomatrixoma is a benign, cutaneous tumor originating from pluripotential precursors of hair matrix cells. It is also called Malherbe's tumor, calcifying epithelioma, tricholemmal cyst or trichomatrixoma. Ear, nose and throat doctors rarely see pilomatrixomas, so their differential diagnosis may be difficult for this reason. Pilomatrixomas are most commonly found in the head and neck area but are rarely seen in the ear. The etiology of this tumor is not known clearly and they do not regress spontaneously. Therefore the treatment of pilomatrixomas is total excision. In this report, a 6 months old patient with a mass on his lobule of ear and 11 months old patient with a mass on his posterior helix of ear were presented. These lesions were excised and histopathological examinations of the specimens were reported as pilomatrixomas.

Keywords
Head neck neoplasms, pilomatrixoma, ear auricle

Çalışmanın Dergiye Ulaştığı Tarih: **20.03.2009** Çalışmanın Basıma Kabul Edildiği Tarih: **20.03.2009**

≈

Yazışma Adresi

Dr. Fuat BÜYÜKLÜ
Başkent Üniversitesi Tıp Fakültesi,
Kulak Burun Boğaz ve Baş-Boyun Cerrahisi AD, Ankara
Tel:+90 312 223 85 34
Faks:+90 312 215 75 97
E-posta: fuatbuyuklu@yahoo.com

GİRİŞ

Pilomatriksoma kıl foliküllerinin pluripotent prekürsör matriks hücrelerinden gelişen, benign, yavaş büyüyen, ektodermal bir deri tümörüdür.[1-3] Malherbe'nin kalsifiye epitelyoması, Malherbe tümörü, kalsifiye epitelyoma, trikolemmal kist, trikomatriksoma olarak da adlandırılır.[1,4] İlk kez Malherbe ve Chenantais tarafından 1880 yılında tanımlanmıştır.[5]

Pilomatriksomaların en sık görüldükleri anatomik lokalizasyon baş-boyun bölgesidir ve diğer deri problemleri ile ayırıcı tanılarında sorunlar yaşanabilmektedir. Baş boyun bölgesinde ise en sık yanak bölgesinde ortaya çıkar. Dermatologlar ve patologların daha sık karşılaştıkları bir durum olan pilomatriksomalar kulak burun boğaz hekimlerince az bilinmektedir ve Türkçe literatürde bu konuda sınırlı sayıda yayın vardır.[1,2,4,6-8]

Pilomatriksomalar en sık düzgün sınırlı, hareketli kitle olarak ortaya çıkarlar.[4] Bu yazıda kulak lobulünde pilomariksoma tanısı konan iki hasta sunulmuştur. Baş boyun bölgesi içinde kulakta pilomatriksoma oldukça nadir karşılaşılan bir durumdur. Bu olguların sunulmasındaki amaç bir deri tümörü olan pilomatriksomanın baş boyun bölgesinde değişik lokalizasyonlarda ve yaş gruplarında ortaya çıkabileceğinin vurgulanmasıdır.

OLGU SUNUMU

Olgu 1

Bu yazıda ilk olgu olarak kliniğimize sol kulak arkasında kitle şikayeti ile başvuran 6 aylık erkek hasta sunulmuştur. Hastanın hikayesinden kitlenin doğumdan itibaren fark edildiği öğrenildi. Fizik muayenesinde sol aurikula lobulü arka yüzünde yaklaşık 1 x 1 cm boyutlarında düzgün yüzeyli mavi-mor renkli kitle tespit edildi. Ayırıcı tanıda öncelikle hemanjiom düşünülen hastanın kitlesi eksize edildi.

İntraoperatif olarak üzerindeki ciltte kabarıklığa neden olan, yüzeyinde kalsifiye dokuların olduğu ve çevre dokulardan kolay ayrılan lezyon mevcuttu (Resim 1a).

Makroskopik olarak kısmen düzgün yüzeyli hafif sert ve nodüler dokunun kesit yüzeyi kirli beyaz renkteydi. Mikroskopik incelemede epitelde çekirdekleri yer yer seçilebilen bazaloid hücreler ile silüet şeklinde hücreler (hayalet hücreler) izlendi. Ayrıca yer yer çok çekirdekli dev hücreler mevcuttu (Resim 1b, 1c). Hastanın eksizyon sonrası takiplerinde herhangi bir sorun yaşanmadı.

Olgu 2

İkinci olgu olarak kliniğimize sol kulak heliksi posteriorunda, yaklaşık 6 aydır mevcut olan kitle şikayetiyle başvuran 11 aylık erkek hasta sunulmuştur. Hastanın muayenesinde sol kulak heliksi posteriorunda, superiorda yaklaşık 0.5 x 1cm boyutlarında, yüzeyden kabarık, hareketli, kırmızı-mor renkli, sert kitle tespit edildi (Resim 2a). Kitle eksize edildi. İntraoperatif olarak kalsifiye, çevre dokulardan kolaylıkla diseke olabilen, beyaz lezyon olduğu görüldü.

Makroskopik olarak kısmen düzgün kontürlü, 0.9 x 0.8 x 0.5cm boyutlarda olan kitlenin kesit yüzü beyaz renkte, granüler görünümdeydi. Mikroskopik incelemede iyi sınırlı bazaloid ve gölge hücrelerin oluşturduğu adalar şeklinde gelişim gösteren lezyon izlendi. Adaların etrafında fibröz septumlar ve arada çok çekirdekli dev hücre toplulukları ile kalsifikasyon odakları mevcuttu (Resim 2b, 2c). Hastanın eksizyon sonrası takiplerinde herhangi bir sorun yaşanmadı.

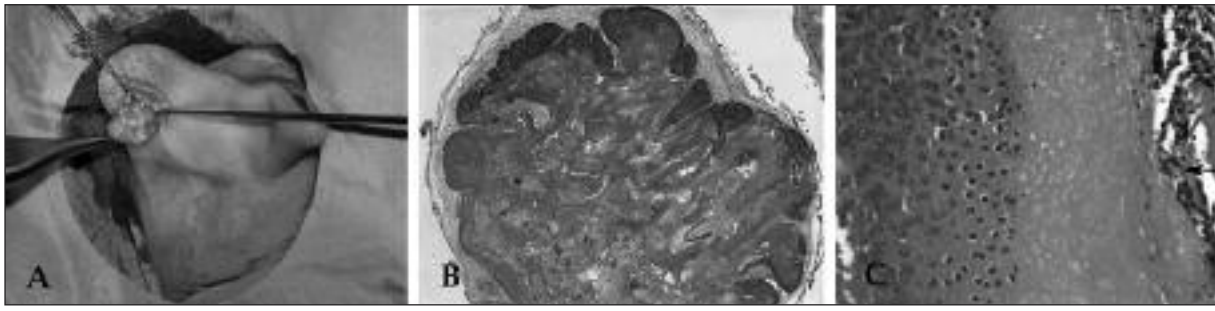

Resim 1. Birinci olguya ait pilomatriksomanın **a)** intaoperatif görünümü, **b)** histopatolojik görünüm; ince fibröz kapsül ile çevrili, lobüle görünümde, bazaloid ve silüet şeklindeki hayalet hücre grupları (H/E x 20), **c)** histopatolojik görünüm; çekirdekleri seçilebilen bazoloid hücreler, silüet şeklindeki hayalet hücreler, çok çekirdekli dev hücreler (ok) (H/E x 400).

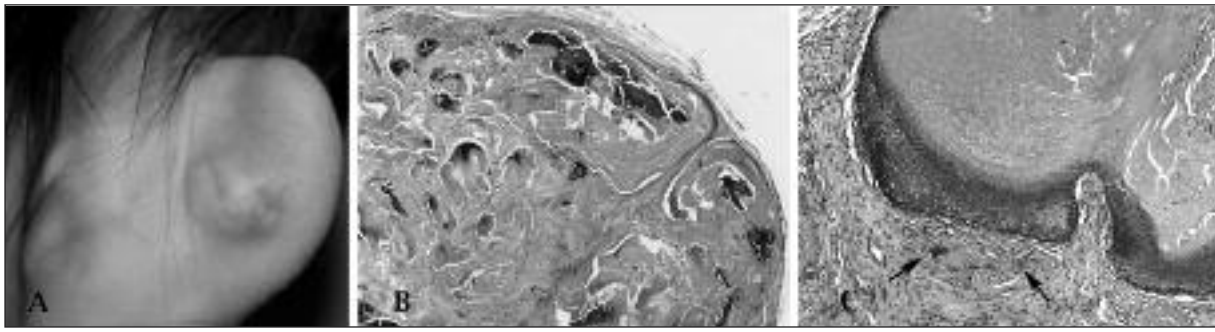

Resim 1. İkinci olguya ait pilomatriksomanın **a)** preoperatif görünümü, **b)** histopatolojik görünüm; bazaloid ve silüet şeklindeki hayalet hücre adaları ve adaların ortasında kalsifikasyon odakları (H/E x 20), **c)** histopatolojik görünüm; Bazaloid hücreler ve silüet şeklindeki gölge hücre grupları ile çok çekirdekli dev hücreler (ok) (H/E x 200)

TARTIŞMA

Pilomatriksomalar aslında dermatologlar ve patologlar için nadir görülen olgular değildir. Marrogi ve ark. dermatologların gönderdiği her 500 spesmenden 1 tanesinde pilomatriksoma saptandığını rapor etmişlerdir.[9] Ancak kulak burun boğaz pratiğinde sık karşılaşılan ve ayırıcı tanıda ilk akla gelen lezyonlardan değildirler.[10]

Pilomatriksomaların en sık yerleşim yeri baş-boyun bölgesidir. Tüm pilomatriksomaların yaklaşık yarısı baş-boyun bölgesinde bulunur. Bunu sırasıyla üst ekstremite, gövde ve alt ekstremite izler.[1,3,11,12]

Pilomatriksomaların genellikle tek nodül olarak ortaya çıkarlar. Dermal ya da subkütan yerleşimlidir. Boyutları 0,5-3 cm arasında değişir.[1,2,11,13] Ancak literatürde daha büyük boyutta pilomatriksoma olguları da bildirilmiştir.[2,12] Pilomatriksomalar genellikle asemptomatiktir ancak enflamasyon eklenirse ağrı gözlenebilir.[1] Klinik başvuru sırasında lenfadenopati varlığı bildirilmemiştir.[4] Pirouzmanesh ve ark.nın 346 olguluk serisinde en sık başvuru nedeninin sert, yavaş büyüyen, subkütanöz kitle olduğunu bildirilmektedir.[12]

Türkçe literatürde, Okur ve ark.nın[1] yaptıkları çalışmada baş boyun bölgesinde görülen 6 pilomatriksoma olgusu sunulmuştur. Bu çalışmada hastaların yaşlarının 6-68 arasında değiştiği bildirilmiştir. Pilomatriksomalar bimodal bir yaş dağılımı göstermektedir. Hayatın ilk yılında ve altıncı dekatta pik yapar ve bayan hastalarda daha sık olarak görülür.[3,4,12,14] Literatürde pilomatriksomaların ilk iki dekatta sık görüldüğü bildirilse de ilk altı ayda nadiren ortaya çıkmaktadır.[1-3,12,14]

Pilomatrisomaların etyopatogenezi tam olarak bilinmemektedir. Danielson-Cohen ve ark. pilomatriksomalı hastaların %9'unda travma öyküsü varlığından bahsetmektedirler.[3] Ancak bu durumun klinik önemi bilinmemektedir. Ayrıca pilomatriksomaların myotonik distrofi, Gardner sendromu, xeroderma pigmentosum ve bazal cell nevus sendromu gibi diğer genetik hastalıklarla birlikteliği daha fazladır.[11,12]

Pilomatriksomaların tanısında genellikle radyolojik görüntüleme yöntemlerine gerek duyulmamaktadır. Bilgisayarlı tomografi ve manyetik rezonans görüntüleme yöntemlerine nadiren beklenmeyen lokalizasyonlarda ve büyük boyuttaki tümölerde ayırıcı tanı amacıyla başvurulmaktadır. Pirouzmanesh ve ark.nın incelediği 346 hastanın sadece 9'unda radyolojik değerlendirmeye gerek duyulmuştur. Yine bu çalışmada hastaların %28.9'unda preoperatif olarak pilomatiksoma düşünülmüştür. Lan ve ark.nın[11] yayınladığı 179 baş ve boyun bölgesi pilomatriksoma serisinde ise sadece iki olguda preoperatif olarak doğru tanı konulmuştur. Preoperatif değerlendirmede pilomatriksoma en sık epidermoid kist, dermoid kist ve seboreik kist ile karıştırılmaktadır.[11,12] Pilomatriksomaların preoperatif olarak düşük oranda tanınabilmelerinin nedeni kulak burun boğaz ve pediatri doktorlarınca bu durumun yeterince bilinmemesi olabilir.[4] İnce iğne aspirasyon biyopsisi ile pilomatriksomalara preoperatif tanı koymak mümkündür. Hayalet hücrelerin varlığı, bazaloid hücreler ve/veya kalsiyum depozitlerinin görülmesi tanı koydurucudur.[3]

Pilomatriksomanın ayırıcı tanısında epidermoid ve dermoid kistlerin yanı sıra kalsifiye lenf nodları, kalsifiye hematom, hemanjiom ve parotis bölgesinde yerleşmiş ise parotis tümörleri akla gelmelidir.[4,12] Sunduğumuz hastalarda, hastaların hikayesinde lezyonun do-

ğumdan itibaren var olduğunun söylenmesi, hastanın yaşı ve lezyonun klinik görünümü ve pilomatriksoma için kulak lobulünün tipik bir tutulum bölgesi olmaması nedeniyle ayırıcı tanıda öncelikle vasküler bir lezyon ve hemanjioma düşünüldü. Ancak lezyonların intraoperatif görüntüsünde makroskopik olarak hemanjioma ile uyumlu olmaması ve kalsifikasyonlar görülmesi nedeniyle pilomatriksoma ve epidermoid kist akla gelmiştir.

Histolojik olarak pilomatriksomalarda iyi organize hücre adalarının görülmesi önemli bir özelliktir. Bu hücre adaları merkezde hayalet hücreler ve periferde çekirdekleri korunmuş bazofilik hücreleri içerir. Bu hücrelerin oranları değişiklik göstermekle birlikte hayalet hücreler genellikle çoğunluktadır. Hayalet hücreleri bazaloid hücrelerin keratinizasyonu sonucu oluşur ve lezyonun yaşı ile birlikte hayalet hücrelerinin sayısı artar. Granülomatöz inflamasyon da pilomatriksomalar için sık karşılaşılan bir bulgudur. Ayrıca yabancı cisim dev hücreleri ve keratin debrisleri de izlenir. Çoğunlukla lezyonlar kapsülsüzdürler. Pilomatriksomalarda kalsifikasyon sıklıkla izlenen bir bulgudur. Pirouzmanesh ve ark. kalsifikasyon görülme oranını %19.1 olarak rapor etmişlerdir.[1,4,12,14]

Pilomatriksomalar kendiliğinden düzelme göstermezler. Bu nedenle tedavileri total eksizyondur. Eksizyon sonrası rekürrens ise oldukça nadirdir. Pirouzmanesh ve ark. 346 hastanın sadece beşinde (%1.4), 1.6 yıllık takip süresinde nüks bildirmişlerdir.[1,12]

Bu yazıda 6 aylık ve 11 aylık iki erkek hastada kulakta görülen pilomatriksoma olguları klinik ve patolojik özellikleri ile birlikte sunulmuştur. Nadir olmamasına karşın kulak burun boğaz hekimlerince yeterince iyi bilinmeyen pilomatriksomalar baş boyun bölgesine hangi yaş grubunda ve hangi anatomik lokalizasyonda olursa olsun ayırıcı tanıda akılda tutulmalıdır.

KAYNAKLAR

1. Okur E, Yıldırım İ, Bakariş S, Okur N, Kılıç MA. Altı olguda baş-boyun pilomatriksomu. Kulak Burun Boğaz İhtis Derg 2005;14(5-6):121-6.
2. Yuca K, Kutluhan A, Çankaya H, Akman E. Gaint pilomatrixoma arising in the preauriculer region: a case report. Kulak Burun Boğaz İhtis Derg 2004;12(5-6):147-9.
3. Danielson-Cohen A, Lin SJ, Hughes CA, An YH, Maddalozzo J. Head and neck pilomatrixoma in children. Arch Otolaryngol Head Neck Surg 2001;127(12):1481-3.
4. Agarwal RP, Handler SD, Matthews MR, Carpentieri D. Pilomatrixoma of the head and neck in children. Otolaryngol Head Neck Surg 2001;125(5):510-5.
5. Malherbe A, Chenantais J. Note sur I'epithelioma calcifie des glandes sebacees. Prog Med 1880;8:826-8.
6. Akalın T, Veral A, Sezak M, Kandiloğlu G. Pilomatriksoma (Gelişim evreleri-prolifere ve malign pilomatriksoma:292 olgu). Patoloji Bülteni 2001;18:23-7.
7. Dere H. Pilomatriksoma: Malherbe'nin kalsifiye epitelyoması. Kulak Burun Boğaz ve Baş Boyun Cerrahisi Dergisi 1993;1(4):258-60.
8. Yener M, Kalekoğlu N, Özdoğan A. Parotis lojunda yerleşik pilomatriksoma:olgu sunumu. Türk Otolarengoloji Arşivi 2002;40:144-7.
9. Marrogi AJ, Wick MR, Dehner LP. Pilomatrical neoplasms in children and young adults. Am J Dermatopathol 1992;14(2):87-94.
10. Thomas RW, Perkins JA, Ruegemer JL, Munaretto JA. Surgical excision of pilomatrixoma of the head and neck: A retrospective review of 26 cases. Ear nose Throat J 1999;78(8):541-8.
11. Lan MY, Lan MC, Ho CY, Li WY, Lin CZ. Pilomatricoma of the head and neck: A retrospective review of 179 cases. Arch Otolaryngol Head Neck Surg 2003;129(12):1327-30.
12. Pirouzmanesh A, Reinisch JF, Gonzalez-Gomez I, Smith EM, Meara JG. Pilomatrixoma: a review of 346 cases. Plast Reconst Surg 2003;112(7):1784-9.
13. Sevin K, Can Z, Yilmaz S, Saray A, Yormuk E. Pilomatrixoma of the earlobe. Dermatol Surg 1995;21(3):245-6.
14. Yencha MW. Head and neck pilomatricoma in the pediatric age group: a retrospective study and literature review. Int J Pediatr Otorhinolaryngol 2001;57(2):123-8.