KBB ve BBC Dergisi 18 (3):112-115, 2010

Endolarengeal Eksizyonla Tedavi Edilen Larengeal Kondrosarkom

Laryngeal Chondrosarcoma Treated with Endolaryngeal Excision

Dr. Abdullah DURMAZ, Dr. Zülküf KÜÇÜKTAĞ, Dr. Hakan BİRKENT, Dr. Serdar KARAHATAY, Dr. Mustafa GEREK

GATA, Kulak Burun Boğaz AD, Ankara

ÖZET

Kondrosarkomlar larenksin oldukça ender görülen malign tümörleridir ve sıklıkla krikoid kıkırdaktan kaynaklanır. Larenksin kondrosarkomları için genellikle kabul edilmiş tedavi şekli, larenks fonksiyonlarının korunduğu konservatif cerrahi yaklaşımlardır. Tümörün yayılımı sınırlı ise cerrahi tedavi endoskopik endolarengeal yaklaşımla veya ekstralarengeal parsiyel larenjektomi şeklinde uygulanabilir. Bu yazıda, epiglottan kaynaklanan larengeal kondrosarkomlu yirmi altı yaşında bir erkek hasta sunulmuştur. Hasta ses kısıklığı ve yutma güçlüğü ile başvurmuştur. Bilgisayarlı tomografide larengeal girişte yerleşmiş büyük bir yumuşak doku kitlesi saptanmıştır. Kitle endolarengeal yolla eksize edilmiş, direkt larengoskopi ve bilgisayarlı tomografi ile takip edilmiştir. Endolarengeal yolla eksizyon sonrasında 28 aylık uzun dönem takipte nüks veya metastaz saptanmamıştır.

Anahtar Sözcükler

Larenks, kondrosarkom, endolarengeal eksizyon

ABSTRACT

Laryngeal chondrosarcomas are rare malignant tumors of the larynx and are more frequently originate at the cricoid cartilage. A conservative surgical approach with laryngeal preservation of the laryngeal function is the treatment of choice for laryngeal chondrosarcomas. Surgery can be endoscopic endolaryngeal, or extralaryngeal partial surgery can be performed if the extension of the tumor is limited. In this report, a case of a 26-year-old man with chondrosarcoma of the larynx that originated from the epiglottis is reported. The patient presented with hoarseness and dyspnea. The computed tomography demonstrated a huge soft tissue mass in the vestibule of larynx. The mass excised via endolaryngeal approach and the patient was followed up with direct laryngoscopy and computed tomography. Endolaryngeal excision resulted in long term remission of the tumor for 28 months.

Keywords

Larynx; chondrosarcoma; laryngoscopy

Çalışmanın Dergiye Ulaştığı Tarih: **19.03.2009** Çalışmanın Basıma Kabul Edildiği Tarih: **22.05.2009**

≈

Yazışma Adresi

Dr. Abdullah DURMAZ
GATA, Kulak Burun Boğaz AD, Ankara
Tel: 0312 3045701
Faks: 0312 3045700
E-posta: adurmaz@gata.edu.tr

GİRİŞ

Larengeal kondrosarkomlar, larenksin tüm malignitelerinin yaklaşık %0.5'ini oluştururlar. Erkeklerde kadınlardan 3-4 kat daha sık ve ortalama 6. dekatta görülürler .[1] Etiyolojide rol oynayan faktörler tam olarak bilinmemektedir. Larengeal kıkırdaklarda özellikle kasların tutunma bölgelerinde yaşlanmayla meydana gelen ossifikasyon, baş-boyun bölgesine uygulanan radyoterapi ve teflon enjeksiyonu larengeal kondrosarkom gelişmesinde suçlanan faktörlerdendir.[1,2] Benign bir tümör olan kondromda meydana gelen iskemik değişikliklerin malign transformasyona neden olabileceği düşünülmektedir.[1-3] Larengeal kondrosarkomlar, %75 krikoid kıkırdak, %17 tiroid kıkırdak, %5 aritenoid, epiglot ve diğer kıkırdaklarda görülürler.[1,4] Krikoid kıkırdağın genellikle arka veya arka-yan, tiroid kıkırdağın ise alt-yan kısmından kaynaklanırlar.[4] Genellikle sessiz ve yavaş büyür, kitle etkisine bağlı yakınmalarla kendilerini belli ederler. Bu nedenle erken dönemde tanı koymak zordur. Metastaz oranı düşüktür, ancak lokal invazyon yaparlar ve nüks oranı sıktır.[1,4,5] Kesin tanı direkt larengoskopi eşliğinde alınan biyopsi ile konur. Tedavide radyoterapinin etkinliğini bildiren çalışmalar da olmakla birlikte yaygın olarak kabul edilen tedavi şekli geniş cerrahi eksizyondur. Tümörün yerleşim yerine ve büyüklüğüne bağlı olarak eksternal yaklaşımla veya direkt larengoskopi eşliğinde endolarengeal yolla eksizyon yapılabilir.[1,6] Bu yazıda endolarengeal yolla eksizyon uygulanan bir larengeal kondrosarkom olgusu sunulmuş, larengeal kondrosarkom tedavisinde endolarengeal eksizyonun yerinin tartışılması amaçlanmıştır.

OLGU SUNUMU

Yirmi altı yaşında erkek hasta, yaklaşık yedi ay önce başlayan ve giderek artan ses kısıklığı, yutma güçlüğü ve nefes darlığı şikâyetleri ile kliniğimize başvurdu. Hastanın indirekt larengoskopik muayenesinde; larengeal girişi tamamen kapatan, epiglotun larengeal yüzüne temas eden düzgün sınırlı kitle izlendi. Kitlenin üzerini örten mukoza intakttı (Resim 1A). Baş-boyun muayenesinde palpe edilebilir lenf nodu saptanmadı. Bilgisayarlı tomografi (BT) incelemesinde epiglot komşuluğundan başlayarak hipofarenksi tama yakın dolduran, heterojen dansitede, 4x3x2 cm çapında yumuşak doku kitlesi izlendi (Resim 2). Hasta bilgilendirilerek onamı alındaktan sonra cerrahi tedavi uygulanmasına karar verildi. Direkt larengoskopide kitlenin epiglot sağ yanından kaynaklandığı görüldü ve endolarengeal yaklaşımla cerrahi sınırlar temiz olacak şekilde kitle eksizyonu yapıldı. Histopatolojik inceleme sonucu kondrosarkom olarak rapor edidi (Resim 3). Postoperatif 28 aylık takipte endoskopik larenks muayenesinde (Resim1B) ve radyolojik değerlendirmede komplikasyon veya nüks bulgusu saptanmadı.

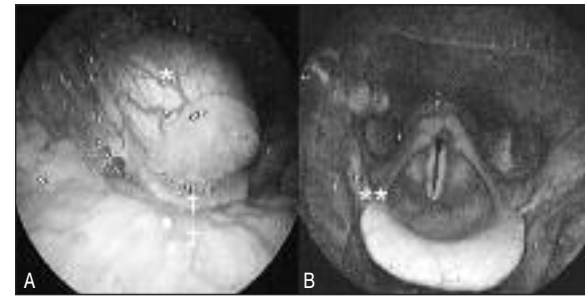

Resim 1. (A): Preoperatif indirekt larengoskopik muayenede larengeal girişi tamamen kapatan, anteriorda epiglota temas eden düzgün sınırlı kitle lezyonu (*), epiglot (†) ve dil kökü (‡). **(B):** Postoperatif indirekt larengoskopik muayenede kitlenin kaynaklandığı bölge (**).

Resim 2. Preoperatif Boyun BT incelemede epiglot komşuluğundan başlayıp hipofarenksi tama yakın dolduran, heterojen dansitede yaklaşık 4 x 3 x 2 cm çapında kitle lezyonu **(A):** aksiyal, **(B):** sagital.

TARTIŞMA

Kondrosarkomlar baş-boyun bölgesinde ender olup, en sık maksillada görülür.[1] Larengeal kondrosarkomlar, genellikle larengeal kasların yapışma yerleri olan ve zamanla ossifikasyon gelişen bölgelerinden kaynaklanırlar. Çoğunlukla tek bir bölgeden kaynaklanan kondrosarkomlar krikoid kıkırdağın arka veya arka-yan, tiroid kıkırdağın ise alt-yan kısmından kaynaklanırlar.

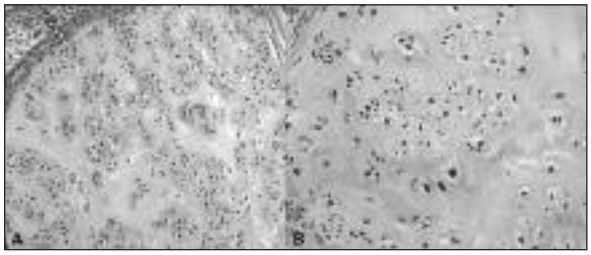

Resim 3. (A): Hipersellüler alanlar içeren tümörde kondroid matriks içinde atipik kondrositik hücreler izlenmektedir (Hematoksilen-Eozin x 100). **(B):** Tümörde bazı alanlarda iri nükleuslu atipik kondrositler de görülmekteydi (Hematoksilen-Eozin x 200).

Aritenoidler, epiglot ve hyoid kemikte ender görülürler.[1,2] Burada sunulan olgu da kitle epiglotun sağ yanından kaynaklanmaktaydı.

Larenks yerleşimli kondrosarkomlar, vücudun diğer yerlerinde yerleşim gösteren kondrosarkomlara göre klinik olarak daha benign seyirlidirler ve daha yavaş büyürler.[6] Yakınmalar çoğunlukla kitle etkisine bağlı olup tümörün yerleşim yeri, büyüklüğü ve uzanım gösterdiği yere göre değişir. Hastalar en sık ses kısıklığı, daha az olmakla birlikte dispne ve ender olarak da boyunda kitle şikayetleri ile başvururlar. Bazı olgularda bası nedeniyle vokal kord paralizisi ve disfaji de görülebilir.[4,7-9] Burada sunulan olgu, yaklaşık yedi ay önce başlayan ve giderek artan ses kısıklığı, yutma güçlüğü ve nefes darlığı yakınmalarıyla kliniğimize başvurdu.

Endoskopik muayenede intakt larenks mukozası ile örtülü kitle izlenir.[1,2,6] Özellikle tiroid kıkırdak kaynaklı kondrosarkom olgularında servikal bölgede kitle saptanabilir. İdeal radyolojik görüntüleme kontrastlı BT ile yapılır. Boyun manyetik rezonans görüntülemesi de tanıda yardımcı diğer bir radyolojik tetkiktir. Radyolojik olarak lokal dekstrüktif, patlamış mısır görüntüsü olarak tarif edilen benekli kalsifikasyon görünümü ile karakterize kondroit yapı izlenir ve çevre yapılardan sınırları kolaylıkla ayırt edilebilir.[1,2] Burada sunulan olgunun BT'sinde; epiglot komşuluğundan başlayıp üstte uvula düzeyine uzanan, hipofarenksi tama yakın dolduran 4x3x2 cm çapında yumuşak doku kitle lezyonu saptandı. İçerisinde kistik ve nekrotik komponentlere ait olduğu düşünülen hipodens alanlar bulunduran heterojen dansitedeki kitle periferal tarzda kontrastlanma gösteriyordu. Lezyonun ön-üst kesiminde milimetrik amorf kalsifikasyon ile uyumlu hiperdens alan (patlamış mısır görüntüsü) izlendi (Resim 3).

Kondrosarkomlar yavaş büyürler, ender olarak ve geç dönemde metastaz yaparlar fakat lokal olarak nüks eğilimleri vardır.[1,6] Hastalık nedeni ile ölüm oldukça ender olup genellikle boyun bölgesindeki hayati yapıları etkileyen ve kontrol edilemeyen lokal invazyon sonucunda olur.[10] En sık akciğer ve sevikal lenf nodlarına metastaz yapar. Dalak, böbrek, üst mediasten, kemik, toraks ve abdomen duvarı metastazı yapmış olgular bildirmiştir.[1,2] Burada sunulan olgunun yakınmaları yaklaşık 7 ay önce başlamış ve giderek artmıştı. Servikal lenf nodu veya uzak organ metastazı tanı anında ve postoperatif 28 aylık takipte saptanmadı.

Histopatolojik incelemede kondroma ile karışabilirler.[6] Kondromlarda hücreler genellikle tek nukleuslu olup mitotik aktivite izlenmezken kondrosarkomlarda artmış nükleer sellülarite, geniş tek veya multipl nükleuslu hücreler, yoğun kromatin yapı ve artmış mitotik aktivite izlenir.[7] Orta ve yüksek gradeli kondrosarkomları iğne aspirasyon sitolojisi ile tanımak mümkündür. Ancak düşük gradeli kondrosarkom ile kondrom arasındaki farkı ayırt etmek neredeyse mümkün değildir.[11] Burada sunulan olgu tipik olarak kondrosarkomun histopatolojik özelliklerini göstermekteydi. Çevre dokulara tümör invazyonu mevcut olup çoğu alanda kondroid yer yer de miksoid bir matriks içinde atipik kondrositler izlendi. Fokal nekroz alanları yanı sıra binükleer ve iri nükleuslu atipik kondrositler mevcuttu. Düşük derecede mitotik aktivite izlendi (Resim 3).

Larengeal kondrosarkomların yaygın olarak kabul edilen tedavisi yeterli güvenli sınırı sağlayacak şekilde sağlam dokuyu da içerecek geniş cerrahi eksizyondur.[1,2,6,10] Tümörün yerleşim yerine ve büyüklüğüne bağlı olarak direkt larengoskopi eşliğinde endolarengeal yolla veya özellikle tiroid kıkırdak yerleşimli olanlarda ise larengofissür yaklaşımıyla eksizyon yada parsiyel larenjektomi, çok büyük tümörlerde de total larenjektomi uygulanabilir. Ancak mümkün olduğunca fonksiyonel yaklaşımlar tercih edilmelidir.[1,2] Tiroid kıkırdak ve epiglot kaynaklı tümörlerin eksizyonu daha kolayken, rekürren laringeal sinir ve krikotrakeal bağlantının stabilitesi risk altında olduğundan krikoid kıkırdaktan kaynaklanan tümörlerin cerrahisi daha zordur.[10] Krikoid kıkırdağın yarısından fazlasını kapsayan tümörlerde total larenjektomi önerilmektedir.[12] Radyoterapi ve kemoterapi genellikle etkisiz olarak kabul edilmekle birlikte sadece radyoterapiyle tedavi edilen olgular da bildirilmiştir.[13] Burada sunulan olgu da kitle göreceli olarak büyük olmasına rağmen morbiditeyi azaltmak, larenksin anatomik ve fonksiyonel yapısını korumak

amacıyla hastaya endolarengeal kitle eksizyonu uygulandı. İntraoperatif değerlendirmede kitlenin epiglotun sağ yanından kaynaklandığı izlendi. Güvenli sınır oluşturarak epiglotun fonksiyonunu bozmayacak şekilde eksizyonla kitlenin tamamını çıkartmak mümkün oldu. Postoperatif 28 aylık takipte herhangi bir komplikasyon veya nüks bulgusu saptanmadı.

Sonuç olarak kondrosarkomlar öncelikle cerrahi olarak tedavi edilen larenksin ender tümörleridir. Kaynaklandığı bölgeye bağlı olarak, özellikle epiglottan kaynaklanan tümörlerde endolarengeal yaklaşımla uygulanacak cerrahi tedavi tercih edilebilir. Bu yaklaşım uygulaması kolay, morbiditesi az, sonucu başarılı bir tedavi alternatifi olarak akılda bulundurulmalıdır.

KAYNAKLAR

1. Thompson LD, Gannon FH. Chondrosarcoma of the larynx: a clinicopathologic study of 111 cases with a review of the literature. Am J Surg Pathol 2002;26(7):836-51.
2. Baatenburg de Jong RJ, van Lent S, Hogendoorn PC. Chondroma and chondrosarcoma of the larynx. Curr Opin Otolaryngol Head Neck Surg 2004;12(2):98-105.
3. Saleh HM, Guichard C, Russier M, Kémény JL, Gilain L. Laryngeal chondrosarcoma: a report of five cases. Eur Arch Otorhinolaryngol 2002;259(4):211-6.
4. Ibarrola C, Vargas J, de Agustín P. Laryngeal chondrosarcoma: fine needle aspiration (FNA) of an unusual tumour. Cytopathology 1998;9(2):130-4.
5. Neel HB 3rd, Unni KK. Cartilaginous tumors of the larynx: a series of 33 patients. Otolaryngol Head Neck Surg 1982;90(2):201-7.
6. Civelek Ş, Sayın İ, Ercan İ, Kabukçuoğlu F, Turgut S. Larenks kondrosarkomu: Olgu sunumu: Turk Arch Otolaryngol 2006; 44 (1): 48-52.
7. Gripp S, Pape H, Schmitt G. Chondrosarcoma of the larynx: the role of radiotherapy revisited--a case report and review of the literature. Cancer 1998;82(1):108-15.
8. Hoffer ME, Pribitkin E, Keane WM, Atkins JP. Laryngeal chondrosarcoma: diagnosis and management. Ear Nose Throat J 1992;71(12):659-62.
9. Poole AG, Hall R. Chondrosarcoma of the larynx: a case report and review of the literature. Aust N Z J Surg 1986;56(3): 281-4.
10. Tiwari R, Mahieu H, Snow G. Long-term results of organ preservation in chondrosarcoma of the cricoid. Eur Arch Otorhinolaryngol 1999;256(6):271-6.
11. Abdul-Karim FW, Wasman JK, Pitlik D. Needle aspiration cytology of chondrosarcomas. Acta Cytol 1993;37(5):655-60.
12. Kozelsky TF, Bonner JA, Foote RL, Olsen KD, Kasperbauer JL, McCaffrey TV, et al. Laryngeal chondrosarcomas: the Mayo Clinic experience. J Surg Oncol 1997;65(4):269-73.
13. Dailiana T, Nomikos P, Kapranos N, Thanos L, Papathanasiou M, Alexopoulou E, et al. Chondrosarcoma of the larynx: treatment with radiotherapy. Skeletal Radiol 2002;31(9):547-9.