KBB ve BBC Dergisi 19 (1):30-2, 2011

Nazal Kavitede Ektopik Diş: Olgu Sunumu

Ectopic Tooth in the Nasal Cavity: Case Report

Dr. Sıdıka Deniz MİCOZKADIOĞLU, Dr. Alper Nabi ERKAN

Başkent Üniversitesi Tıp Fakültesi, Kulak Burun Boğaz AD, Adana

ÖZET

Nazal kavitede ektopik diş oldukça nadir görülür. Etiyolojisi tam olarak bilinmemekle birlikte travma, enfeksiyon veya anormal gelişim gibi nedenler oluşumunda sorumlu tutulmaktadır. Otuz iki yaşında bayan hasta, yaklaşık bir aydır var olan kötü kokulu burun akıntısı yakınması ile polikliniğimize başvurdu. Yapılan nazal muayene sonucu sol nazal kavite tabanına yapışık diş ile uyumlu beyaz, sert bir yapı saptandı. Çekilen paranazal sinüs bilgisayarlı tomografi sonucu ektopik diş olduğu doğrulanan oluşum endoskopik yaklaşımla çıkarıldı. Nadir görülmesi ve intranazal kitlelerin ayırıcı tanısında düşünülmesi gerektiğinden, bu olgu literatür eşliğinde sunulmuştur.

Anahtar Sözcükler

Nazal kavite; ektopik diş; endoskopik yaklaşım

ABSTRACT

Ectopic tooth in the nasal cavity is rare. Etiology is not clear but trauma, infection or abnormal growth are thought responsible from development. Thirty two-year-old female presented to our clinic with foul-smelling rhinorrhea. Examination of the nose revealed a white, hard mass which is consistent with tooth adherent to the floor of left nasal cavity. It was shown to be an ectopic tooth with computed tomography and it was removed with endoscopic approach. Since ectopic tooth is rarely seen in the nasal cavity and must be included in the differential diagnosis of intranasal masses, we presented this case with a review of the literature.

Keywords

Nasal cavity; ectopic tooth; endoscopic approach

Çalışmanın Dergiye Ulaştığı Tarih: **23.11.2009** Çalışmanın Basıma Kabul Edildiği Tarih: **13.06.2010**

≈

Yazışma Adresi

Dr. Sıdıka Deniz MİCOZKADIOĞLU

Başkent Üniversitesi Adana Uygulama ve Araştırma Merkezi,

Kulak Burun Boğaz AD, Adana

e-posta: denizmicozkadioglu@yahoo.com

GİRİŞ

Ektopik diş görülme sıklığı %0.1-1 olarak bildirilmektedir.[1] En çok damak ve maksiler sinüste yerleşmekle birlikte mandibuler kondil, koronoid proçes, orbita, nazal kavite ve deride de görülebilir.[2] Ekstra diş, süt dişi veya daimi diş olabilir. Nedeni tam olarak bilinmemekle birlikte travma, enfeksiyon veya anormal gelişim nedeniyle olabilir.[2] Tedavisinde eksternal yaklaşımda kozmetik problemler olabileceğinden genellikle intranazal girişimler, özellikle de endoskopik cerrahi yöntemler tercih edilmektedir.[2] Nadir görülmesi yanında birçok patoloji ile karışabilmesi nedeni ile, nazal kavitede ektopik diş olgusu literatür bilgileri eşliğinde sunulmuştur.

OLGU SUNUMU

Otuz iki yaşında bayan hasta, yaklaşık bir aydır var olan kötü kokulu burun akıntısı yakınması ile polikliniğimize başvurdu. Muayenesinde sol nazal kavite girişinde alt konkanın hemen altında beyaz renkli, sert, diş ile uyumlu yapı görüldü (Resim 1). Çekilen paranazal sinüs bilgisayarlı tomografisi sol nazal kavite tabanında ektopik diş olarak rapor edildi (Resim 2). Sol nazal kavitedeki ektopik diş endoskopik yaklaşımla küret ve punch forseps yardımı ile total olarak çıkarıldı (Resim 3). Postoperatif dönemde herhangi bir soruna rastlanmayan hasta taburcu edildi.

TARTIŞMA

Nazal kavitede ektopik diş çok nadirdir, Yeung ve Lee'nin[3] çalışmasında 1996 yılına dek 41 olgu saptandığından söz edilmiştir. Bu çalışmada hastalar 3 ile 62 yaşlar arasındadır.[3] Erkeklerde daha fazla sıklıkta görülmektedir.[2] İntranazal diş genellikle tek taraflı ve bir adet olarak görülmektedir. İki taraflı veya tek taraflı birden fazla sayıda intranazal diş olgusu daha az sıklıkta görülmektedir.[4]

Ektopik dişin etiyolojisi belli değildir. Bu konuda birçok teori mevcuttur. Bunlar travma veya kist nedeniyle yer değiştirme, maksiler sinüs enfeksiyonu nedeniyle (odontojenik veya rinojenik) gelişmekte olan dişin yer değiştirmesi, genetik faktörler, yarık damak, diş gelişimi sırasında aşağı seviyede obstrüksiyon, persistan süt dişi, yoğun kemik dokusu, uzun dişin kökünün buruna uzanması, kesici dişlerin olduğu bölgede ekstra dişin nazal kavite tabanına doğru gelişmesi olarak sayılabilinir.[4,5] Olgumuzda travma ve enfeksiyon öyküsü olmaması nedeni ile gelişimsel anomali olabileceği düşünülebilir.

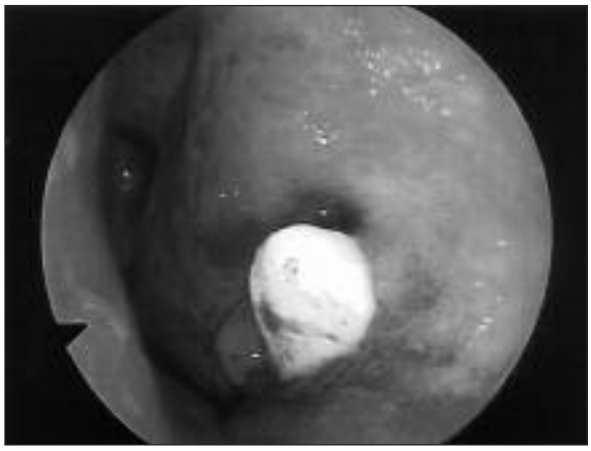

Resim 1. Sol nazal kavitede ektopik dişin görünümü.

Resim 2. Paranazal sinüs tomografisinde sol nazal kavitede ektopik diş ile uyumlu görünüm.

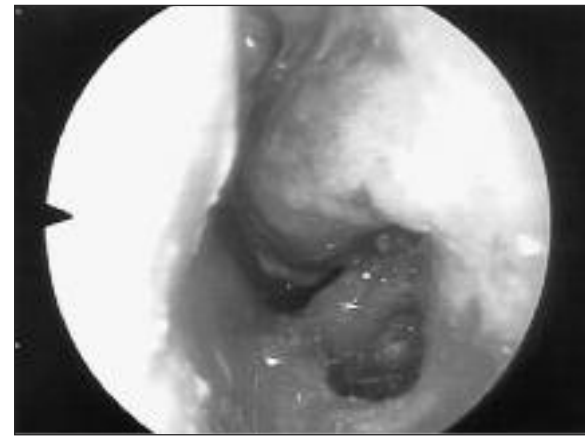

Resim 3. Sol nazal kavitede ekstrakte edilen dişin yeri.

Semptomları tek taraflı burun tıkanıklığı, kronik burun akıntısı, nazal mukozada krutlanma, lokalize ülserasyon, nazal ağrı, epistaksis, nazal septal abse, oronazal fistül, maksillada osteomyelit, fasiyal ağrı, baş ağrısı, burunda eksternal deviasyon, kakozmi, septal perforasyon,kronik intraoral fistül ve ateştir.[4,5] Olgumuz bize tek taraflı kötü kokulu burun akıntısı ile başvurdu.

Tanıda klinik muayene ile birlikte radyolojik tetkikler (Caldwell grafisi, Water's grafisi, lateral grafi, panoramik grafi ve bilgisayarlı tomografi) kullanılır.[4] Özellikle bilgisayarlı tomografi ayırıcı tanı ve maksillaya uzanan diş kökünü görmek için önemlidir.[5] Olgumuzda bilgisayarlı tomografi kullanılarak ektopik diş konfirme edilmiş ve diş kökleri ile ilişkisi gözlenmiştir.

Ayırıcı tanıda yabancı cisimler, rinolit, tümör, ekzositoz, odontoma, kemik sekestr, dentijeröz kist, kondrosarkom veya osteosarkom gibi malign tümörler düşünülmelidir.[4,6] İntranazal dişin morbiditeye neden olmadan çıkarılması önerilmektedir. Buna rağmen asemptomatik vakaların düzenli radyolojik ve klinik incelemelerle izlenebileceği de söylenmektedir.[1,4,7,8]

Ektopik diş transnazal veya transpalatal yaklaşımla çıkarılabilir. Endoskopik yaklaşımla daha iyi bir görüntü, komşu dokuları koruyarak daha iyi bir diseksiyon sağlanabilir ve morbiditesi daha düşüktür.[1] Olgumuzda da ektopik diş endoskopik yaklaşımla küret ve punch forseps yardımı ile total olarak çıkarılmıştır. İntranazal diş çıkarılmazsa epistaksis, septum deviasyonu, abse, nazal-oral fistül gibi ciddi morbiditelere neden olabilir.[4]

Sonuç olarak ektopik diş nadir görülen, intranazal kitlelerin ayırıcı tanısında düşünülmesi gereken, tedavi edilmediğinde bazı sorunlara yol açabilecek, etiyopatogenezi tam olarak bilinmeyen bir patolojidir.

KAYNAKLAR

1. Sanei-Moghaddam A, Hyde N, Williamson P. Endoscopic removal of a supernumerary tooth from the nasal cavity in an adult. Br J Oral Maxillofac Surg 2009;47(6):484-485.
2. Kim DH, Kim JM, Chae SW, Hwang SJ, Lee SH, Lee HM. Endoscopic removal of an intranasal ectopic tooth. Int J Ped Otorhinolaryngol 2003;67(1):79-81.
3. Yeung KH, Lee KH. Intranasal tooth in a patient with a cleft lip and alveolus. Cleft Palate Craniofac J 1996;33(2):1571-9.
4. Lee FP. Endoscopic extraction of an intranasal tooth: A review of 13 cases. Laryngoscope 2001;111(6):1027-31.
5. Yorgancılar E. Ektopik intranazal diş. Dicle Tıp Dergisi 2008;35(4):271-3.
6. Kirmeier R, Truschneg A, Payer M, Malyk J, Daghighi S, Jakse N. The supernumerary tooth. Int J Oral Maxillofac Surg 2009;38(11):1201-25.
7. Lin IH, Hwang CF, Su CY, Kao YF, Peng JP. Intranasal tooth: A report of three cases. Chang Gung Med J 2004;27(5):385-9.
8. Ray B, Singh LK, Das CY, Roy TS. Ectopic supernumerary tooth on the inferior nasal concha. Clin Anat 2006;19(1):68-74.