Ariepiglotik Plikada Kavernöz Hemanjiom: Olgu Sunumu

Cavernous Hemangioma on the Aryepiglottic Fold: Case Report

* **Dr. Abidin DURAN,** ** **Dr. Çiğdem TOKYOL,** ** **Dr. Songül CAN,** * **Dr. Murat Cem MİMAN,**

* Afyon Kocatepe Üniversitesi Tıp Fakültesi, KBB ve Baş Boyun Cerrahisi AD,
** Afyon Kocatepe Üniversitesi Tıp Fakültesi, Patoloji AD, Afyonkarahisar

ÖZET

Disfaji ve dispne yakınmaları ile başvuran 44 yaşındaki kadın hastada ariepiglottik plikada görülen laringeal kitlenin direkt laringoskopi altında eksizyonu sırasında aşırı kanama ile karşılaşılmış ve tam eksizyon gerçekleştirilememiştir. Olgunun patolojik tanısının nadir görülen kavernöz hemanjiom olması üzerine olgunun literatür eşliğinde tartışılarak sunulması uygun görülmüştür. Hemanjiom yetişkinlerde çok seyrek görülen bir benign larinks tümörüdür. Kesin tanı her zaman histopatolojik incelemelerle olur, fakat hemanjiomlardan kontrolsüz ortamlarda biyopsi alınması zararlı olabilir. Hemanjiomların larengeal kitlelerin ayırıcı tanısında akılda tutulması, olası operasyon güçlüklerine hazır olmayan ve doğru operasyon yaklaşımının planlanmasını sağlayacaktır. Larinks hemanjiomları için iyi oturtulmuş bir tedavi protokolü bulunmamaktadır.

Anahtar S zc kler
Hemanjiom; larinks

ABSTRACT

A 44 year old woman presenting with dyspnea and dysphagia was diagnosed as having an aryepiglottic fold mass. Excisional biopsy of the tumour was not realized completely because of the severe bleeding. Definitive pathologic diagnosis was cavernous hemangiomas which is a very rare laryngeal benign tumour. Laryngeal hemangioma is a very rare benign tumour, in adults. Hemangiomas of the larynx are generally classified into adult and infantile forms. Cavernous hemangiomas in adults are more common and shows male predominance. Definitive diagnosis is always by histopathological examination, however biopsy for hemangiomas uncautiously may be harmful. Hemangiomas should be kept in mind for the differential diagnosis of laryngeal benign tumors and appropriate treatment procedures and possible prevention methods from complications should be planned. There is no well-defined therapy protocol for laringeal hemangiomas.

Keywords
Hemangioma; larynx

Çalışmanın Dergiye Ulaştığı Tarih: **17.05.2010** Çalışmanın Basıma Kabul Edildiği Tarih: **20.01.2011**

≈

Yazışma Adresi
Dr. Abidin DURAN
Afyon Kocatepe Üniversitesi Tıp Fakültesi,
KBB ve Baş Boyun Cerrahisi AD,
Ali Çetinkaya Kampusü Afyonkarahisar-İzmir Karayolu 03200
Tel: 0 272 246 33 04, 0 505 276 75 68
E-posta: drduranabidin@hotmail.com

GİRİŞ

Hemanjiomlar, mezenkimal kökenli benign vasküler neoplazilerdir.[1] Erişkinlerde larinks yerleşimli olmaları nadirdir, bu nedenle larengeal kitle ayırıcı tanısında çoğunlukla akla zor gelirler. Ön tanıda hemanjiomun düşünülmesi doğru tanı ve tedavi planı için gereklidir. Larinks ve farinkste, kapiller tip veya kavernöz tipte hemanjiom görülebilir. Muayenede, bu kitleler mavimsi olarak görülürler ve ekzofitik büyüdüklerinde "torbaya konmuş mavi kurtcuklar"a benzerler.[2]

Biz bu olgu sunumu ile kadın hastalarda daha seyrek görülen larinks kavernöz hemanjiomunu tanı ve tedavi yönünden tartışmayı amaçladık.

OLGU SUNUMU

Kırk dört yaşında kadın hasta üç aydır olan horlama, nefes darlığı ve yutma güçlüğü şikayetleri ile Afyon Kocatepe Üniversitesi Tıp Fakültesi Kulak Burun Boğaz polikliniğine başvurdu. Hastanın özgeçmişinde 12 yıl önce ses kısıklığı ile başvurduğu bir merkezde vokal kordda kitle ön tanısı ile opere edildiği öğrenildi. Ancak, operasyonun tipi ve postoperatif patoloji ile ilgili verilere ulaşılamadı. Kulak burun boğaz muayenesi açısından ek patoloji görülmedi. Yapılan fleksibl videolaringoskopik (fVL) muayenede, sağ ariepiglotik plika üstünde yaklaşık 2 x 3 cm, üzeri mukoza ile kaplı, düzgün yüzeyli kitle izlendi (Resim 1). Bilateral kord vokal hareketleri doğal olarak izlendi. Yapılan bu ilk muayene sonrasında ayırıcı tanı açısından kontrastlı boyun bilgisayarlı tomografisi (BT) istendi. BT sonucu epiglot düzeyinde, larinks sağ yan duvarından lümene doğru uzanan, kontrast tutmayan solid kitle rapor edildi (Resim 2). BT'ye göre larinksin sağ tarafında yer alan ancak dışarıdan palpe edilemeyen kitlenin patolojik tanısının Ultrasonografi (USG) eşlikli ince iğne aspirasyon biyopsisi (İİAB) ile kolay olacağı düşünüldü. Yapılan USG'de hyoid kemik düzeyinde içerisinde kalsifikasyonlar bulunan, düzgün konturlu 2 x 2.5 cm çapında kitle izlendi ve bu kitleden İİAB yapıldı. İİAB sonucu kan elemanları izlendiği şeklinde rapor edilmesi üzerine, ikinci kez USG eşliğinde İİAB yapıldı. İkinci biyopsi sonucu da kan elemanları şeklinde rapor edildi. Bunun üzerine, hastalığın kesin tanısı için genel anestezi altında direkt laringoskopi eşliğinde eksizyonel biyopsi planlandı. Ön tanı olarak miyom, lipom, anjiyolipom gibi mezenkimal benign tümörler düşünüldü. Kitlenin görünüşü hemanjiomu akla getirmedi. Operasyon sırasında eksizyonla kitlenin geniş kısmı çıkartılırken oluşan kanama 1/10 dilüe edilmiş adrenalin emdirilmiş pamuklar ile kontrol edilemedi. Koter ve Ankaferd Blood-Stopper kanama durdurucu ıslak tampon ile kanamanın kontrolü sağlandı. Kanama kontrolündeki zorluk nedeniyle kitlenin hemanjiom olabileceği ope-

Resim 1. Fleksible video laringoskopi.
* Kavernöz hemanjiom.

Resim 2. Kontrastlı boyun bilgisayarlı tomografisi.
* Kavernöz hemanjiom.

rasyon sırasında düşünüldü. Postoperatif üçüncü gün şikayeti olmayan hasta taburcu edildi. Patoloji bölümünde, biyopsi örneğinden hazırlanan kesitlerde çok katlı yassı epitel altında çok sayıda dilate ve konjesyone damar yapıları izlendi (Resim 3, Resim 4). Tanımlanan bulgularla olgu "kavernöz hemanjiom" olarak rapor edildi. Hastanın postoperatif erken dönemde yapılan kontrol muayenesinde, ilk hafta öksürmek ile oluşan fakat kendiliğinden duran kanamaları olduğu öğrenildi ve yapılan fVL'sinde kitlenin tekrar oluşmaya başladığı izlendi (Resim 5). Olgu intralarengeal eksizyon için gerekli olabilecek lazer olanağı olan bir merkeze sevk edildi. Daha sonra bu merkezde açık yaklaşımın tercih edildiği, kitlenin boyun insizyonu sonrası larinks dışından takip edildiği, tirohyoid ligamana doğru ilerlediği, tiroid kıkırdak iç yüzüne girdiği, daha önce intralarengeal girişim yapılan yerde larinks içi mukozasına yapıştığı, tiroid kartilaj üst sağ yarısının eksizyonu sonrası total olarak çıkartıldığı, oluşan mukozal defektin ise sütürasyonla kapatıldığı öğrenildi. 1. yıl kontrollerinde olgunun tamamen şifa halinde olduğu ve nüks olmadığı kaydedildi.

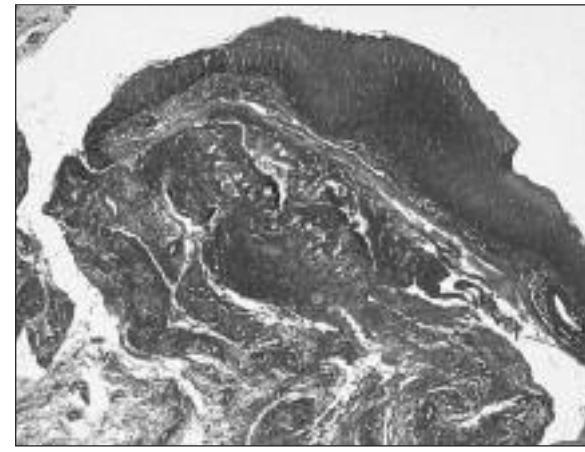

Resim 3. Çok katlı yassı epitel altında konjesyone damar yapıları (Hemotoksilen-Eosin, X40).

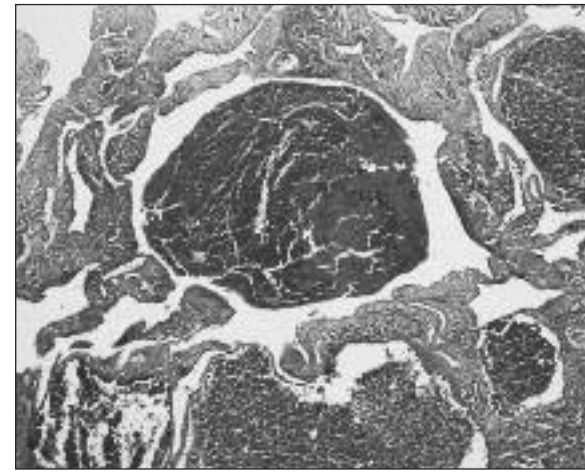

Resim 4. Dilate ve konjesyone damar yapıları (Hemotoksilen-Eosin, X40).

TARTIŞMA

İlk larinks hemanjiomu Meckenzie tarafından 1871'de tanımlanmış, Sweeter ise hemanjiomu infantil form ve erişkin form olarak ikiye ayırmıştır.[3] İnfantil hemanjiomlar sıklıkla deri hemanjiomları ile birlikte bulunur. Bu hastalarda, hayatın ilk 6 ayında stridor ya da yalancı krup gibi solunum sistemi semptomları vardır.[1] Kız çocuklarda daha sıktır ve birçok vaka hayatın ilk yılında spontan olarak iyileşir.[3] Erişkin hemanjiomları ise sıklıkla vokal kordda veya bunun üzerindeki bir seviyede bulunur. Erişkinlerde, genelde kavernöz hemanjiom görülür. Erkeklerde daha sıktır. Bu tip, konjenital hemanjioma göre daha ince bir mukoza ile örtülü olduğu için, bu lezyonlar çoğu kez mavimsi, soluk bir kitle olarak görülür.[1] Ancak bizim sunduğumuz bu olguda preoperatif muayene ile hemanjiomu akla getirecek bir klinik görünüm yoktu. Hastalarda, konjenital formun aksine semptomların daha uzun süreli olduğu ve yıllardır sürdüğü bildirilmiştir.[1] Ses kısıklığı asıl beklenen semptom iken, seyrekte olsa hemoptizi de izlenebilir. Larinksin mezankimal tümörleri yavaş bir şekilde büyür ve semptomatik olmadan önce büyük boyutlara ulaşabilirler. Laringeal benign tümörlerin semptom yelpazesi kitlenin yerine ve büyüklüğüne bağlı olarak değişiklik gösterir. Asemptomatik olabilecekleri gibi ses kısıklığı, disfoni, kitle hissi, dispne, disfaji, odinofajiye sebep olabilirler. Bizim olgumuzda da olduğu gibi, ilerlemiş vakalarda disfaji ve dispne şikayetleri olabilir. Bu hastalar, spontan düzelme göstermezler.[3] Etiyolojik faktörler olarak sesi kötüye kullanım, sigara içiciliği, alkol tüketimi ve laringeal travma sayılabilir.[4] Bizim olgumuzun hikayesinde bu faktörlere ait bir bilgi tespit edilememiştir.

Ayırıcı tanıda akla getirilmesi gereken larinksin bilinen en sık benign mezankimal tümörleri lipom, kondrom, vasküler tümörler ve paragangliomdur. Kondromun en sık yerleşim yeri krikoid kartilaj posterior

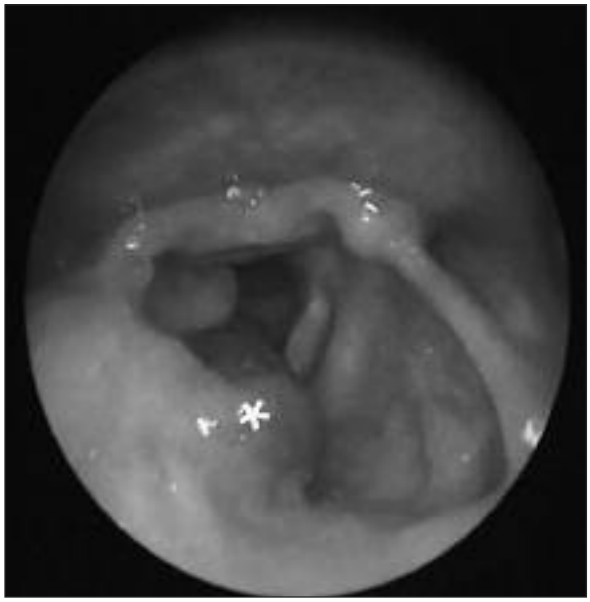

Resim 5. Olgunun kliniğimizde yapılan direkt laringoskopi sonrası durumu.
* Kavernöz hemanjiom.

laminasıdır, bunu tiroid kartilaj takip eder.[5] Larinks schwannomu süperior laringeal sinirden kaynaklanır ve sıklıkla ariepiglotik plika, band ventriküller ve subglottik alanda yerleşir.[6] Larinksin benign mezankimal neoplazmlarının ayırıcı tanıları submukozal yerleşimlerinden dolayı sadece endoskopik muayene ile yapılamaz. Radyolojik yöntemler kitlenin sınırlarını belirlemede, kistik oluşumların izlenmesinde ve vasküler bileşenleri belirlemede kullanışlı olsa da, kesin tanıyı sağlayamayabilir. Anjiografi ve gadalonyumlu Magnetik Rezonans Görüntüleme (MRG) kullanılabilir. Bu görüntüleme yöntemleri, kitlenin vasküler yapıda olduğunu kanıtlamada ve larinksteki uzanımını tespit edebilmede yardımcı olabilirler. Vasküler lezyonlarda MRG'de T2 ağırlıklı görüntülerde daha iyi gözlenen sinyal şiddetinde artış vardır.[7] Kesin tanı her zaman histopatolojik incelemelerle olur. Ancak, hemanjiomlardan kontrolsüz ortamlarda biyopsi alınması zararlı olabilir ve kontrolü zor kanamalar gelişebilir.[2] Bir çalışmada, kırmızı kan hücrelerinin soğuk pirofosfat ve teknesyum 99m perteknetat ile işaretlenmesinden sonra yapılan radionükloid görüntülemede larinkste kavernöz hemanjiomu olan hastalar başarılı bir şekilde tanımlanabilmiştir.[8]

Larinks hemanjiomları için iyi oturtulmuş bir tedavi protokolü yoktur. Sistemik steroidler ve radyasyon terapileri kullanılmıştır. CO_2 lazer ile eksizyonları genelde kabul görmüştür. Direkt laringoskopi ve mikroşirurji ile eksizyon küçük lezyonlarda kullanılabilir. Daha büyük lezyonlarda trakeotomi bile gerekebilir.[9] Bir çalışmada, Neodymium:Ytrium-Aluminum-Garnet-lazer (Nd:YAG-lazer)'in solunum yolu obstrüksiyonuna sebep olan hemanjiomların tedavisinde etkili ve güvenilir bir yöntem olduğu bildirilmiştir.[10] Olgumuzda da hemanjiomun direkt laringoskopi altında tam eksizyonu için lazer imkanı olan bir merkeze sevki uygun görüldü. Ancak o merkezde lezyonun larinks dışı uzanımı ve büyüklüğü gözönüne alınarak açık cerrahinin tercih edildiği öğrenildi.

Ön tanısı müdahale öncesi konulamamış intralarengeal kitlelerde ek radyolojik incelemelerle nadir de görülse hemanjiomlar da akla getirilmeli, cerrahi plan titizlikle yapılmalıdır. Nitekim olguda eklenecek MRG ve sonrasında anjiografi preoperatif tanıyı kesinleştirebilecekti.

KAYNAKLAR

1. Bastian RW. Benign vokal fold mukosal disorders. In: Cummings CW, Flint PW, Haughey BH, et al, eds. Cummings Otorhinolaryngology Head and Neck Surgery. 4th ed. Philadelphia: Elsevier-Mosby Publishers; 2007. p. 2150-87.
2. Weisman RA, Moe KS, Orloff LA. Neoplasms of larynx and laryngopharynx. In: Snow Jr JB, Ballenger JJ, eds. Ballenger's Otorhinolaryngology Head and Neck Surgery. 16th ed. BC Decker Inc Publishers; 2003. p. 1255-97.
3. Berkes B, Sente M. Adult laryngeal hemangioma. Med Pregl 1998;51(11-12):547-50.
4. Erkan A, Yavuz H, Bolat F, Yilmaz I. Hemangioma of the vocal cords: review of two cases. J Otolaryngol 2007;36(4):48-50.
5. Yang SW, Lin CY. A peculiar site of chondroma: the epiglottis. Acta Otolaryngol 2007;125(8):906-9.
6. Martin PA, Church CA, Chonkich G. Schwannoma of the epiglottis: first report of a case. Ear Nose Throat J 2002;81(9): 662-3.

7. Lucioni M, Marioni G, Libera DD, Rizzotto G. Adult laryngeal hemangioma CO2 laser excision. A single institution 3-year experience (Vittorio Veneto 2001-2003). Acta Oto-Laryngol 2006;126(6):621-6.
8. Finkelstein DM, Noyek AM, Kirsh JC. Red blood cell scan in cavernous hemangioma of the larynx. Ann Otol Rhinol Laryngol 1989;98(9):707-12.
9. Yılmaz MD, Aktepe F, Altuntaş A. Cavernous hemangioma of the left vocal cord. Eur Arch Otorhinolaryngol 2004;261(6): 310-1.
10. Cholewa D, Waldschmidt J. Laser treatment of hemangiomas of the larynx and trachea. Lasers in Surgery and Medicine 1998;23(4):221-32.