KBB ve BBC Dergisi 20 (1):34-7, 2012

Dev Farengeal Kavernöz Hemanjiom: Olgu Sunumu

Giant Pharyngeal Cavernous Hemangioma: Case Report

***Dr. K. Şerife UĞUR, **Dr. M. Kürşat GÖKCAN, ***Dr. Mesut KAYA, **Dr. Gürsel DURSUN**

* Fatih Üniversitesi Tıp Fakültesi, KBB ve Baş Boyun Cerrahisi AD, Ankara
** Ankara Üniversitesi Tıp Fakültesi, KBB ve Baş Boyun Cerrahisi AD, Ankara
*** Kayseri Eğitim Araştırma Hastanesi, KBB ve Baş Boyun Cerrahisi Kliniği, Kayseri

ÖZET

Bu olgu sunumunda havayolunu tıkayacak derecede büyük, posterior farengeal duvar yerleşimli ve median faringotomi yaklaşımı ile eksize edilen erişkin kavernöz hemanjiomlu bir vaka sunulmuştur. İlk şikayetleri boğaz ağrısı, boğazda takılma hissi olan hasta, son 3 aydır artan nefes darlığı ile başvurdu. Hastanın cerrahi tedavi sonrasında 2 yıllık takiplerinde hastalık rekürensi saptanmadı. Farengeal ekzofitik hemanjiomlarda median faringotomi yaklaşımı ile eksizyon uygun, tercih edilen cerrahi seçenektir.

Anahtar Sözcükler
Hemanjiom; kavernöz; faringeal hastalıklar; tedavi

ABSTRACT

In this case report we presented a giant pharyngeal cavernous hemangioma which was obstructing the airway and excised with median pharyngotomy approach. First symptoms were dysphagia and foreign body sensation of in the throat, then the patient admitted to our clinic with a three-month history of breathiness. After the surgical operation of the patient, there was no recurrence. The surgical excision with median pharyngotomy is the preferred method for the treatment of pharyngeal cavernous hemangioma.

Keywords
Hemangioma; cavernous; pharyngeal diseases; therapy

Bu olgu 28. Türk Ulusal Otorinolarengoloji ve Baş-Boyun Cerrahisi Kongresi (21-26 Mayıs, Antalya)'nde sunulmuştur.

Çalışmanın Dergiye Ulaştığı Tarih: **09.12.2010** Çalışmanın Basıma Kabul Edildiği Tarih: **24.03.2011**

≈

Yazışma Adresi
Dr. K. Şerife UĞUR
Fatih Üniversitesi Tıp Fakültesi,
KBB ve Baş Boyun Cerrahisi AD,
Ankara
E-posta: kserifeboynukalin@yahoo.com

GİRİŞ

Hemanjiomlar, hızlı endotel hücre proliferasyonu ile karakterize benign vasküler tümörlerdir. Baş ve boyun bölgesi, vücut yüzey alanının yaklaşık %14'ünü oluşturmasına rağmen hemanjiomların yaklaşık %65'ine bu bölgede rastlanır.[1] Endotelial hücrelerle çevrili kan damarlarının proliferasyonu ile karakterize hemanjiomlar; kapiller, kavernöz ve mikst tip olmak üzere 3 majör kategoride sınıflandırılırlar.[1,2] Kapiller hemanjiomlar, histolojik olarak iyi diferansiye endotel ile çevrili çok sayıda kapiller damarlardan oluşur.[2] Genellikle parlak kırmızı, subepidermisten subkutan yumuşak dokuya kadar ilerleyen papüller lezyonlar olarak görülürler. Kavernöz hemanjiomlar ise endotel hücreler ile çevrelenen, fibröz dokular ile ayrılan geniş ve kanla dolu geniş vasküler boşluklarla karakterizedir.[1,2] Kapiller tipin benign davranışına karşın kavernöz hemanjiomlar kötü sınırlı, daha az regresyon gösteren daha agresif tümörlerdir. Tipik olarak yumuşak, basınçla küçülen, kırmızı mor renk değişikliği gösteren ve "solucan yumağı" görünümü olarak adlandırılan yapıya sahiptirler.[1,2]

Bu olgu sunumunda, posterior farengeal duvar yerleşimli ve hava yolunu obstrükte eden kavernöz hemajiom olgusunun klinik seyri, tedavisi ve ameliyat sonrası dönemi tartışılmıştır.

GEREÇ VE YÖNTEMLER

Otuz dört yaşında erkek hasta 15 yıldır boğaz ağrısı, boğazda takılma hissi, yutma güçlüğü ve son üç aydır başlayan nefes darlığı şikayetleriyle kliniğimize başvurdu. Hastanın hemoptizi hikayesi yoktu. Hasta iki ay önce kulak burun boğaz hekimince değerlendirilip kliniğimize sevk edilmiş ancak hasta sevkinden iki ay sonra kliniğimize başvurdu. Kulak burun boğaz muayenesinde, posterior farenks duvarından kaynaklanan, geniş tabanlı, kırmızı mor renkte kitle izlendi. Kitlenin uzanımlarını değerlendirebilmek için fleksible nazofaringolaringoskopi yapıldı. Kraniyalde yumuşak damak sınırına, kaudalde post-krikoid bölgeye, anteriorda dil köküne kadar ilerleyip havayolunu daraltan kitle lezyonu (Resim 1 A, B) izlendi. Diğer baş ve boyun muayene bulguları doğaldı. Hastadan resimleri kullanabilmemiz ve yayınlayabilmemiz için bilgilendirilmiş olur formu alınmıştır.

Hastanın boyun ve farenks bilgisayarlı tomografisinde (BT) (Resim 2A) havayolunu obstrükte eden, lobüle ve larenks seviyesine kadar ilerleyen kitle izlendi. Magnetik rezonans görüntülemesinde (MRI) ise farenks posterior duvarından orijin alan, superiorda yumuşak damak seviyesinden inferiorda vokal kordlar seviyesine kadar ilerleyen, orofarenks hava sütununu büyük oranda kapatan, posteriorda retrofarengeal alana yayılmayan, T1 ağırlıklı görüntülerde hipointens (Resim 2B), intravenöz kontrast madde sonrası T1 ağırlıklı görüntülerde yoğun kontrast madde tutan hiperintens (Resim 2C), T2 ağırlıklı görüntülerde hiperintens, düzgün sınırlı ve lobüle, 5.5 x 5 x 3 cm boyutlarında kitle izlendi. Hastaya DSA (dijital substraction anjiografi) tetkiki uygulandı ve lezyonun vasküler yapıdan kaynaklandığı tespit edildi. Kitlenin lokalizasyonu ve büyüklüğü nedeniyle entübasyonda olabilecek güçlükten dolayı hastaya trakeotomi açıldı. Genel anestezi altında median (anterior) faringotomi yaklaşımı ile posterior farenksdeki 5 x 3.5 cm boyutlarındaki kitleye ulaşıldı ve kitle eksize edildi (Resim 3). Suprahyoid insizyonun ardından, hyoid tanındı. Hyoid kemiği inferiora ekarte edildi. Suprahyoid kaslara insizyon yapıldı ve farenks lümenine ulaşıldı. Epiglottis tanındı. Epiglottis korunarak farenks lümeninde farenks posterior duvarından orijin alan, superiorda yumuşak damak seviyesinden inferiorda band ventriküller seviyesine kadar ilerleyen, orofarenks hava sütununu büyük oranda kapatan lezyon eksize edildi.

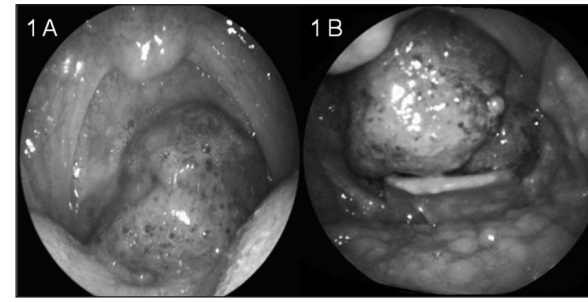

Resim 1A,B. Preoperatif endoskopik muayene görüntüleri.

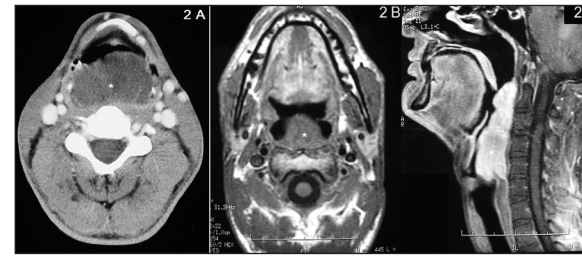

Resim 2. Preoperatif **(A)** aksiyel BT kesiti; **(B)** T1 ağırlıklı aksiyel MRI kesitleri ve **(C)** T1 ağırlıklı, intravenöz kontrast madde sonrası sagital MRI kesitleri

* Kavernöz Hemanjiom

Operasyon sırasında majör kanama olmadı ve kan transfüzyonu ihtiyacı olmadı. Histopatolojik incelemede ise organize trombüs ile dolu olan, çeşitli büyüklüklerde kan damarlarının proliferasyonu ile karakterize kavernöz hemanjiomun tipik paterni gözlenmekteydi. Postoperatif yedinci günde hasta dekanüle edildi ve sonrasında hastanın şikayetlerinin düzeldiği gözlendi. Erken ve geç postoperatif dönemde komplikasyon izlenmedi. Hastanın iki yıl süren takibi sonucunda rekürrens gözlenmemiştir (Resim 4).

TARTIŞMA

Kavernöz hemanjiomlar baş boyun bölgesinde sıklıkla dudak, perioral cilt, burun ve göz kapakları gibi kutanöz yüzeylerde gözlemlenir.[1-10] Bu kutanöz lezyonların yanı sıra, mukozal ve submukozal yerleşim de gösterirler.[3] Dil, gingiva, sert damak ve daha nadir olarak farenks mukozasında yerleşimi literatürde tanımlanmıştır.[1] Bizim olgumuzda, posterior farenks duvarından köken almış, nazofarenks ve hipofarenks uzanımı olup, orta hatta havayolu obstrüksiyonuna neden olan 5.5 x 5 x 3 cm ebatlarında kavernöz hemanjiom belirlendi. Literatürde daha önce hipofarenks yerleşimli kavernöz hemanjiom olgusu yayınlansa da bu ölçülerde bir kavernöz hemanjiom tanımlanmamıştır.[4,5] Benign histopatolojik yapıya sahip olmalarına rağmen, cerrahi esnasında gözden kaçan kas ve çevre dokuya olan infiltrasyon sonucu olan lokal rekürrens, vakaların yaklaşık %18'inde gözlenmiştir.[6,7]

Tanı, genellikle lezyonların yüzeyel olması durumunda, hikaye ve fizik muayeneyle konulur. Hemanjiomdan şüphelenilen vakalarda tanı için biyopsi alınmamalıdır. Biyopsi alınması sonrasında masif kanamalar görülebilir, bu nedenle biyopsiden kaçınılmalıdır. Bizim olgumuzda da hemanjiomdan şüphelenildiği için biopsi alınmadı. Direkt grafiler, BT, MRI, anjiografi, doppler ultrasonografi, teknesyum ile işaretlenmiş kırmızı kürelerle yapılan radyonüklid incelemeler hemanjiomları görüntülemek için kullanılan yöntemlerdir.[8] Kontrastlı BT incelemeleri kemik erozyonu ve çevre dokuların infiltrasyonu hakkında da bize bilgi verir.[1,2] Bizim olgumuzda kemik erozyonu ve çevre dokulara infiltrasyon yoktu. MRI, genellikle BT bulgularını destekler ve cerraha yumuşak dokular hakkında daha detaylı bir bilgi sağlar. DSA, kitlenin preoperatif vasküler kaynaklı olduğunu ve yayılımını tespit etmek için kullanılabilen bir tekniktir. Ancak kavernöz hemanjiomlar birden çok küçük çaplı vasküler yapıdan oluştuğu

Resim 3. Spesimen görüntüsü.

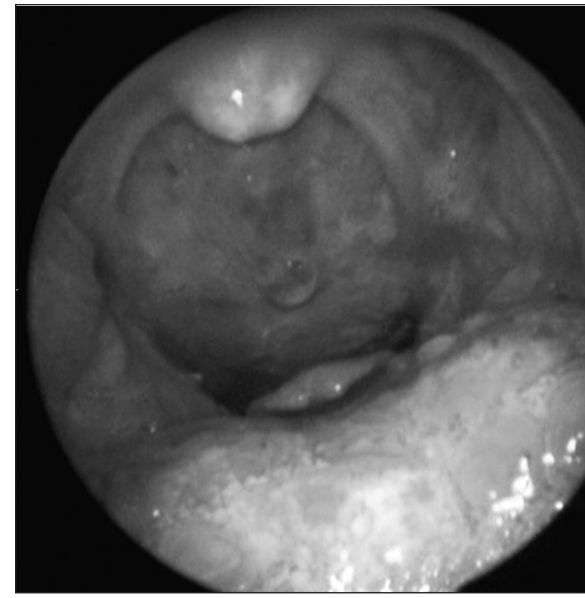

Resim 4. Postoperatif endoskopik muayene görüntüleri.

için, beslendiği belirgin vasküler yapılar yoktur. Bu nedenle DSA ve embolizasyon uygulaması kavernöz olgularda kullanılan teknikler değildir.

Kavernöz hemanjiomların tedavisinde eksizyon, vasküler ligasyon, kriyoterapi, mezenkimal elektrokoagulasyon, radyoterapi, sikleroterapi, lazer tedavisi ve steroid tedavisi gibi yöntemler kullanılmaktadır.[8-10] Tedavi yöntemi hemanjiomun lokalizasyonu, invazyon derinliği, vaskülarizasyonu ve hastanın yaşı göz önünde bulundurularak planlanmalıdır. Olgumuzda havayolu obstrüksiyonu yapan boyutta ve posterior farenks lokalizasyonunda olması nedeniyle, lazer ile eksizyonu ve diğer yöntemlerle tedavi mümkün olmayacağı için cer-

rahi eksizyonu planlandı. Lezyonun lazer ile koagulasyonu mümkün olabilirdi. Ancak havayolunu tıkayacak boyutta olduğu için lazer ile koagulasyon yerine hızlı, kesin tedaviye ulaşabilmek için cerrahi eksizyonu olgumuzda tercih edildi. Kavernöz hemanjiomu hava yolunu obstrüksiyonu yaptığı için operasyondan önce trakeotomi açıldı. Olgumuzda posterior farenks yerleşimi ve inferiora epiglottis seviyesine uzanımı nedeniyle suprahyoid insizyonla median (anterior) faringotomi yaklaşımı ile kitle eksize edildi. Bu yaklaşım ile hyoepiglottik ligaman takip edilerek vallekulaya ulaşılır ve nörovasküler yapılara zarar vermeden orofarenksde izlenen kitlelerin eksizyonu kolaylıkla sağlanır.[11]

Tedavide eksizyonun yanı sıra uygun karbondioksit, Argon ve Nd-YAG gibi farklı lazer yöntemleri kullanılmaktadır.[1] Nd-YAG ve argon lazer özellikle ciltte ve derin yerleşimli lezyonlar için uygulanır.[1,8,9] Karbondioksit lazer ise larengeal hemanjiomların tedavisinde önemli rol oynar.[1] Oral hemanjiomlarda Nd-YAG lazer sıklıkla kullanılmaktadır.[1] Kriyoterapi ve skleroterapi özellikle skar gelişimi nedeniyle fazla popüler olmayan tedavi yöntemlerindendir.[1,8,9] Radyoterapi, geniş yayılıma bağlı, kitlenin tam olarak çıkartılamayacağı vakalarda faydalı olabilir.[1] Kitle hacmini küçültmeyip sadece endotelial hücrelerle çevrili kan damarlarının proliferasyonunu baskıladığı için primer tedavi seçeneği değildir. Aynı zamanda benign doğaya sahip bu tümörde malign değişim riski de taşımaktadır.[1]

Benign histopatolojik yapıya sahip olmalarına rağmen, cerrahi esnasında gözden kaçan kas ve çevre dokuya olan infiltrasyon sonucu olan lokal rekürrens, vakaların yaklaşık %18'inde gözlenmiştir. Kavernöz hemanjiomların infiltratif davranışlarından dolayı lokal rekürrensi önlemek amacıyla eksizyon sınırları, lezyonun makroskopik sınırlarının ötesine ilerletilmelidir. Yüzde 18 oranında rekürrens oranına sahip olan bu tümörlerin klinik ve radyolojik olarak takibi sık yapılmalı ve en az 2 yıl izlenmelidir.[3]

Sonuç olarak posterior farengeal duvarda yerleşen ve hava yolunu obstrükte eden kavernöz hemajiom nadir görülen bir lezyondur. Tanı da muayene bulguları ve radyolojik yöntemler faydalıdır. Tedavi seçenekleri lezyonun büyüklüğüne, yerleşimine göre farklılık gösterir.

KAYNAKLAR

1. Lam SM, Williams EF. Vascular anomalies: review and current terapy. Curr Opin Otolaryngol Head Neck Surg 2002; 10(4):309-15.
2. Gampper TJ, Morgan RF. Vascular anomalies: hemangiomas. Plast Reconstr Surg 2002;110(2):572-85.
3. Shikhani AH, Shehadi SI. Surgical treatment of giant hemangiomas of the head and neck. Otolaryngol Head Neck Surg 1986;94(1):113-122.
4. Thorp MA, Abdullh VJ. Quiz Case 1. Arch Otolaryngol Head Neck Surg 1999;125(9):1036, 1038.
5. Li X. Rare cavernous haemangioma of the hypopharynx with numerous phlebolitis. J Laryngol Otol 1990;104(3):262-3.
6. Cappabianca P, Cirillo S, de Divitiis E, de Caro MB, Spaziante R, Zona G. Hemangioma of the temporal muscle. Head & Neck 1996;18(2):197-200.
7. Toriumi DM, Shermetaro CB, Pecaro BC. Cavernous hemangioma of the infratemporal fossa. Ear Nose Throat J 1989; 68(3):258-9.
8. Shpitzer T, Noyek AM, Witterick I, Kassel T, Ichise M, Gullane P, et al. Noncutaneous cavernous hemangiomas of the head and neck. Am J Otolaryngol 1997;18(6):367-74.
9. Beck DO, Gosain AK. The presentation and management of hemangiomas. Plast Reconstr Surg 2009;123(6):181-91.
10. Mulliken JB, Glowacki J. Classification of pediatric vascular lesions. Plast Reconstr Surg 1982;70(1):120-1.
11. Zeitels SM, Vaughan CW. Suprahyoid pharyngotomy for oropharynx cancer including the tongue base. Arch Otolaryngol Head Neck Surg 1991;117(7):757-60.