KBB ve BBC Dergisi 20 (1):41-4, 2012

Tinnitusa Neden Olan Dış Kulak Yolunda Kene: Olgu Sunumu

Tick in the External Ear Canal as a Cause of Tinnitus: Case Report

***Dr. Talih ÖZDAŞ, **Dr. M. Fatih KARAKUŞ, *Dr. K.Murat ÖZCAN, *Dr. Fatih ÖZDOĞAN, *Dr. Sabri KÖSEOĞLU, *Dr. Hüseyin DERE**

* Ankara Numune Eğitim ve Araştırma Hastanesi, 4. KBB ve Baş Boyun Cerrahisi Kliniği,
** Ankara Gölbaşı Hasvak Devlet Hastanesi, KBB ve Baş Boyun Cerrahisi Kliniği, Ankara

ÖZET

Kulak Burun Boğaz hastalıkları içinde, dış kulak yolu yabancı cisimleri ile sık karşılaşılmaktadır. Tahıl, tohum, boncuk, pamuk, yün, metal bilye, taş, oyuncak, kağıt ve silgi kulakta yabancı cisim olarak karşımıza çıkar. Keneler insanlarda tüm saçlı ve saçsız deriyi tutabilmektedir ve dış kulak yolunda yabancı cisim olarak nadir de olsa karşımıza çıkabilmektedir. Hastalar; kulak ağrısı, dolgunluk, kaşıntı, tinnitus ve işitme kaybı gibi şikayetlerle bize başvurabilmektedirler. Keneler aracılığıyla bulaşan hastalıklar tüm dünyada görülmekte ve her geçen gün biraz daha büyük sorun haline gelmektedir. Kene ile bulaşan hastalıkların sayısı oldukça fazladır ve çoğunluğu ülkemizde görülmektedir. Son yıllarda ülkemizin çeşitli bölgelerinde kene enfestasyonunun neden olduğu hastalık ve ölüm vakalarının sayısındaki artış da dikkat çekicidir. Bizim olgumuzda, 4 aydır sol kulaktaki tinnitus nedeniyle medikal tedavi uygulanmış, sol dış kulak yolunda kene tespit ettiğimiz 65 yaşındaki kadın hasta sunulmuştur.

Anahtar Sözcükler
Tinnitus; kene; dış kulak yolu

ABSTRACT

Foreign bodies in the external auditory canal are common in ear, nose and throat (ENT) practice. Grains and seeds, beads, cotton, wool, metal ball bearing, stone, toy, paper and eraser form the bulk of aural foreign bodies. Ticks are observed on hairless and hairy human skin and rarely encountered as a foreign body in the external auditory canal. Disease and death rates due to tick-bites in our country have noticeably increased. In recent years in Turkey, the number of diseases which are transmitted by ticks have considerably increased and all of them are not detected. Patients present with ear pain, ear fullness, itching, tinnitus and hearing loss, etc. A tick was detected in the left external auditory canal of a 65-year-old female patient who had been receiving medical treatment for tinnitus in the left ear for 4 months. The patient is presented in this case report.

Keywords
Tinnitus; ticks; ear canal

32. Türk Ulusal KBB ve Baş Boyun Cerrahisi Kongresi (27-31 Ekim 2010, Antalya)'nde basılı poster olarak sunulmuştur.

Çalışmanın Dergiye Ulaştığı Tarih: **21.12.2010** Çalışmanın Basıma Kabul Edildiği Tarih: **26.04.2011**

≈

Yazışma Adresi
Dr. Talih ÖZDAŞ
Ankara Numune Eğitim ve Araştırma Hastanesi,
4. KBB ve Baş Boyun Cerrahisi Kliniği,
Ankara
E-posta: talihcan@mynet.com

GİRİŞ

Dış kulak yolunda (DKY) yabancı cisimlerin görülmesi nadir değildir. Meyve çekirdeği, kuruyemiş, boncuk, oyuncak parçaları gibi cisimlerle karşılaşılabileceği gibi kene, sinek, larva gibi canlı yabancı cisimlerle de karşılaşılabilmektedir.[1,2] Hastalarda kulakta dolgunluk, tıkanıklık, işitme azlığı, akıntı gibi şikayetler sık görülürken, kulakta çınlama, tat bozukluğu, yüz felci gibi şikayetler nadir olarak karşımıza çıkabilmektedir.[1,3,4]

Kenelerin Kırım Kongo kanamalı ateşi (KKKA), tularemi, Q ateşi, lyme hastalığı gibi morbidite ve mortaliteye neden olan hastalık etkenlerine vektörlük yapması klinik açısından önemlidir. Son zamanlarda sıklığı zaman zaman artan ve mortalite riski %80'lere varabilen KKKA hastalığı, virüs ile enfekte kenelerin ısırması ve hastalıklı hayvanların kan ve dokularıyla temas sonucu bulaşabilmektedir.[3,5-8]

OLGU SUNUMU

Altmış beş yaşında kadın hasta yaklaşık 4 aydır sol kulakta çınlama ve ağrı şikayeti ile kliniğimize başvurdu. Hasta 4 ay önce aynı şikayetlerle birinci basamak sağlık kuruluşuna başvurmuş ve sol DKY'nda olan buşonun aspirasyonunun gerektiği söylenmiş. Çınlama şikayeti için de betahistin tedavisi verilmiş. Tedavi sonrası şikayetleri düzelmeyen hasta 4 ay sonunda tekrar birinci basamak sağlık kuruluşuna başvurmuş. Hastanın yapılan kulak muayenesinde DKY'ndaki buşon temizlendikten sonra, sol DKY'nda canlı yabancı cisim tespit edilmesi üzerine kliniğimize yönlendirilmiştir. Hastanın anamnezinde hayvancılıkla uğraştığı öğrenildi. Yapılan KBB muayenesinde; sol DKY'nda timpan memranın görülmesini engelleyen, hareketli, başı gömülü izlenimi veren canlı yabancı cisimle karşılaşıldı. Hastanın öyküsü ve otoskopik görünümü göz önüne alındığında bu canlı yabancı cismin kene olabileceği düşünüldü. Son yıllarda ülkemizde sıklığı artan ve yüksek mortalite oranıyla önemli bir sağlık problemi olan KKKA göz önünde bulundurularak manipülasyon kolaylığı sağlayan 0 derece otoendoskop ile çıkarılmasına karar verildi. Timpan membranın görülmesine engel olan ve sol DKY ön-alt duvarında, timpan memran 2mm lateraline yapışık hareketli canlı yabancı cisim otoendoskop ile gözlendi (Resim 1). Herhangi anestezi işlemi yapılmadan, kenenin karın kısmına fazla baskı uygulamayarak, ağız kısmı DKY forsepsi ile tutulularak tek seferde çıkarıldı (Resim 2). Müdahale sonrasında yapılan otoendoskopik muayenede; timpan membranın ve DKY'nun intakt ancak hiperemik görünümde olduğu izlendi. Kenenin incelenmesinde ise ağız kısmında epitel artığı olduğu izlendi (Resim 3). Hasta KKKA hastalığı açısından bilgilendirildi ve kene ile birlikte hastanemiz enfeksiyon hastalıklarına yönlendirildi. Kenenin incelenmesi ve Enfeksiyon Hastalığı Kliniği gözlemi sonrası KKKA düşündürecek bir bulgu gözlenmedi. Hasta çalışma hakkında bilgilendirildi ve yazılı olarak izni alındı.

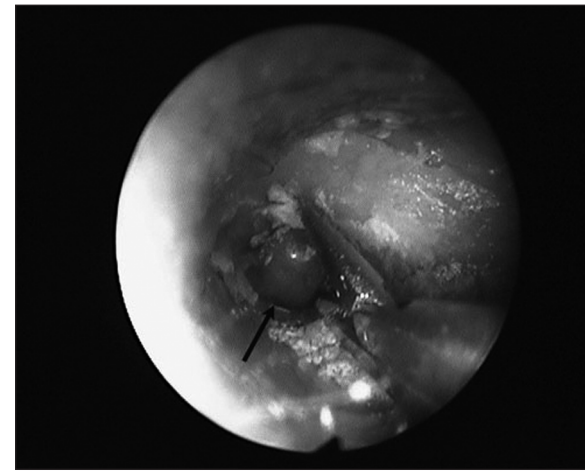

Resim 1. Sol DKY ön-alt duvarında, timpan memran 2mm lateraline tutunmuş, gri mor renkli, timpan membran görünümünü engelleyen kenenin otoendoskopik görüntüsü.

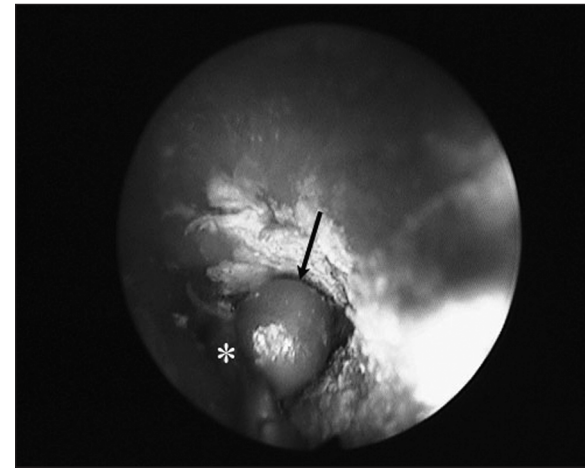

Resim 2. Kenenin çıkarılması esnasında ağız kısmının forceps ile tutulması.
*: Kenenin ağız kısmı.

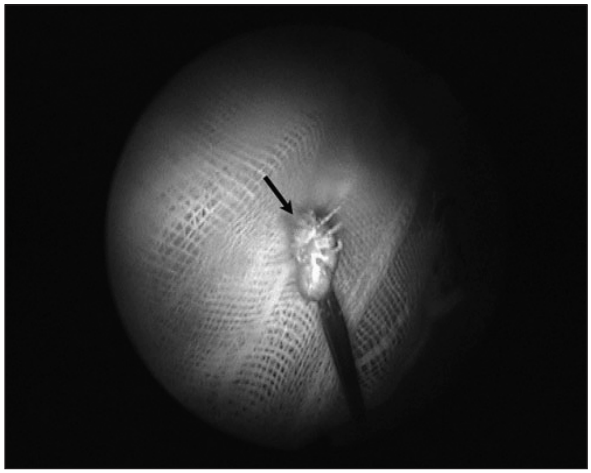

Resim 3. Kenenin ağız kısmında izlenen DKY epitel kalıntısı.

TARTIŞMA

Kulak Burun Boğaz hastalıkları içinde DKY yabancı cisimleri ile özellikle çocukluk çağında olmak üzere sıklıkla karşılaşılabilmektedir. Meyve çekirdeği, kuruyemiş, boncuk, pil, fasülye, oyuncak parçaları gibi cisimlere DKY'nda rastlanılmaktadır. Ayrıca kene, sinek, larva, kurt gibi canlı yabancı cisimlerle de karşılaşılabilmektedir.[1,2]

Ologe ve ark.nın[9] çalışmasında kulakta yabancı cisim bulunan hastalarda sıklıkla asemptomatik olmakla birlikte kulakta ağrı, akıntı, kanama gibi şikayetlerin olduğu belirtilmiştir. Dalgıç ve ark.nın[10] olgusunda kulakta ağrı şikayetine neden olduğu belirtilmiş. Keleş ve ark.[2] yayınladıkları olguda kulakta ağrı, kaşıntı ve dolgunluk şikayetlerini tespit ettiklerini belirtmişlerdir. Gürbüz ve ark.nın[4] olgusunda kulakta ağrı ve yüz felci şikayetlerinin mevcut olduğunu, Ness ve ark.[7] ise olgularında tad alma bozukluğu ve tinnitus şikayetlerini tespit ettiklerini bildirmiştir. Bizim hastamızda devamlı kulakta çınlama ve aralıklı kulak ağrısı mevcuttu. Bu nedenle gittiği birinci basamak sağlık kuruluşunca, yabancı cisim göz ardı edilmiş ve tinnitus tedavisi başlanmıştı.

Singh ve ark.nın[1] 738 olguluk çalışmasında canlı yabancı cisim 63 hastada (%8.53) tespit edilmiştir. Yabancı cisme müdahele sırasında; dış kulak yolu laserasyonu, otitis eksterna, timpan memran perforasyonu gibi komplikasyonların sık görülebileceği tespit edilmiş, dış kulak yolundaki yabancı cisimlerin çıkarılmasında oluşabilecek komplikasyonlar ve çıkaran sağlık personelinin niteliğinin komplikasyonların oluşmasındaki önemi araştırılmıştır. Komplikasyon oluşumu otolaringoloji uzmanı ve diğer sağlık personeli açısından karşılaştırıldığında, otolaringoloji uzmanı yönetiminde %19.5 komplikasyon oranı görülürken, diğer sağlık personelinde komplikasyon oranının %77 olduğu bildirilmiştir. İki grupta da en sık komplikasyon DKY laserasyonu olduğu belirtilmiştir. Aynı çalışmada dış kulak yolundaki yabancı cisimlerin çıkarılmasında direkt görerek, aspiratörle çekmek veya dış kulak yolunu steril su ile yıkamak gibi yöntemleri kullandıkları bildirilmiştir.

Bizim hastamıza kliniğimizde otoendoskop ile direkt olarak gördüğümüz cisme forceps yardımıyla müdahale edildi. Herhangi bir komplikasyon görülmedi. Kulaktaki yabancı cisimlere Kulak Burun Boğaz hekimlerince müdahale edilmesinin ve otoendoskopinin kullanımının komplikasyon oranını azaltacağı kanaatindeyiz.

Tifus, Q ateşi, tularemi, Lyme hastalığı, KKKA ve fasiyal paralizi gibi hastalıklarda keneler rol oynamaktadır. Bu hastalıklar içerisindeki KKKA %5.4-80 gibi mortaliteye sahip olması nedeniyle hayatı tehdit eden önemli bir sağlık sorunudur.[5,6,8]

Biz de olgumuzda, keneyi DKY'ndan çıkardıktan sonra hastayı KKKA hastalığı hakkında bilgilendirdik. Araştırılmak üzere çıkardığımız keneyi ve hastamızı hastanemiz enfeksiyon hastalıkları kliniğine konsülte ettik.

Sonuç olarak; DKY'nda karşılaşılan yabancı cisimler içinde canlı yabancı cisimlerin ve özellikle kene gibi morbidite ve mortalite etkeni olabilen canlıların olabileceği unutulmamalıdır. Hastaların özellikle kulakta ağrı, dolgunluk, kaşıntı, işitme azlığı gibi şikayetlerin yanında tinnitus şikayetiyle de başvurabilecekleri akılda tutulmalıdır. DKY'ndaki kene çıkarılırken çevre anatomik yapılara zarar vermeden, kenenin karnına baskı uygulamadan, ağız bölgesinden forseps yardımıyla tutularak tek girişimde çıkarılması gerekmektedir. Bu nedenle bu işlemin KBB hekimlerince yapılması gerekmektedir. Otoendoskopi bu tip yabancı cisimlerin tanı ve tedavisinde faydalı olabilecek bir yardımcıdır.

KKKA hastalığı gibi insan sağlığını tehdit eden bir hastalığa sebep olan kenenin çıkarılması sırasında oluşabilecek komplikasyon olasılığını en aza indirmek için Kulak Burun Boğaz Kliniğinin, ileri tetkik ve tedavisi için de Enfeksiyon Hastalıkları Kliniğinin her ikisinin bulunduğu bir merkeze bu hastaların yönlendirilmesi gerektiği kanaatindeyiz.

KAYNAKLAR

1. Singh GB, Sidhu TS, Sharma A, Dhawan R, Jha SK, Singh N. Management of aural foreign body: an evaluative study in 738 consecutive cases. Am J Otolaryngol 2007; 28(2): 87-90.
2. Keleş E, Karlıdağ T, Işık Ö, Saki CE. Dış kulak kanalında kene: olgu sunumu. Fırat Tıp Dergisi 2010;15(2):110-2.
3. LeDuc JW. Epidemiology of hemorrhagic fever viruses. Rev Infect Dis 1989;11(4):730-5.
4. Gürbüz MK, Erdoğan M, Doğan N, Birdane L, Cingi C, Cingi E. Olgu sunumu: Kene ısırması ile oluşan izole fasiyal paralizi. Türkiye Parazitol Derg 2010;34(1):61-4.
5. Whitehouse CA. Crimean-Congo hemorrhagic fever. Antiviral Res 2004;64(3):145-60.
6. Hatipoglu CA, Bulut C, Yetkin MA, Ertem GT, Erdinc FS, Kilic EK, et al. Evaluation of clinical and laboratory predictors of fatality in patients with Crimean-Congo haemorrhagic fever in a tertiary care hospital in Turkey. Scand J Infect Dis 2010;42(6-7):516-21.
7. Ness B, Steger J, Della-Giustina D. "I can't taste ice cream": an unusual case of tinnitus and dysgeusia. Pediatr Emerg Care 2004;20(12):832-4.
8. Baumgarten JM, Montiel NJ, Sinha AA. Lyme disease-part I: epidemiology and etiology. Cutis 2002;69(5):349-52.
9. Ologe FE, Dunmade AD, Afolabi OA. Aural foreign bodies in children. Indian J Pediatr 2007;74(8):755-8.
10. Dalgic A, Kandogan T, Kavak H, Ari A, Erkan N, Ozuer MZ. Ticks in the external auditory canal. Hong Kong J Emerg Med 2010;17(2):190-2.