Spinal Anestezi Sonrası Gelişen Bilateral Ani İşitme Kaybı: Olgu Sunumu

Bilateral Sudden Sensorineural Hearing Loss After Spinal Anesthesia: Case Report

Dr. Emre OCAK, Dr. Süha BETON, Dr. Yücel ANADOLU

Ankara Üniversitesi Tıp Fakültesi, KBB ve Baş Boyun Cerrahisi AD, Ankara

ÖZET

Ani işitme kaybı (AİK); nadir görülen bir durum olup, insidansı yılda yaklaşık 5-20/100000 kadardır. Pek çok etyolojik faktör gösterilse de, en sık karşılaşılan idyopatik ve postenfeksiyöz AİK'dır. Cerrahi girişim sonrası AİK meydana gelmesi nadir karşılaşılan bir durumdur. Postoperatif AİK en sık otolojik ve kardiyovasküler operasyonlar sonrası gelişir. Sıklıkla unilateral görülen AİK nadiren(<%5) her iki kulakta da meydana gelebilir. Bu çalışmada spinal anestezi altında inguinal herni nedeniyle geçirilen bir operasyondan sonra bilateral ani işitme kaybı meydana gelmiş bir hasta, etyopatogenetik mekanizma, klinik yaklaşım ve tedavi seçenekleriyle birlikte sunuldu. Nadir görülen bir AİK olgusu literatür eşliğinde tartışıldı.

Anahtar Sözcükler
Ani işitme kaybı; bilateral; postoperatif

ABSTRACT

Sudden sensorineural hearing loss (SSHL); is a rare disease with an incidence of 5-20/100000 per year. Although there are many etiologic factors, the most common ones are; idiopathic and postinfectious. SSHL after surgery is a rare situation. Otological and cardiovascular operations are mostly accused. SSHL is rarely seen in both ears (<5%). In this study, we present a case of bilateral SSHL after a non-otologic, non-cardiogenic operation. The etiologic factors, clinical approach and treatment modalities are discussed with the literature on the subject.

Keywords
Sudden sensorineural hearing loss; bilateral; postoperative

Bu çalışma 9. Uluslararası Kulak Burun Boğaz Baş ve Boyun Cerrahisi Kongresi (27-31 Ekim 2010, Antalya)'nde poster olarak sunulmuştur.

Çalışmanın Dergiye Ulaştığı Tarih: **04.05.2011** Çalışmanın Basıma Kabul Edildiği Tarih: **11.10.2011**

≈

Yazışma Adresi

Dr. Emre OCAK
Ankara Üniversitesi Tıp Fakültesi,
KBB ve Baş Boyun Cerrahisi AD,
Sıhhıye, 06100, Ankara, Türkiye
E-posta: dr_emreocak@hotmail.com

GİRİŞ

AİK; üç günden daha kısa sürede, ard arda üç frekansta otuz desibelden fazla sensörinöral işitme kaybı meydana gelmesidir.[1] Görülme insidansı yılda yaklaşık 5-20/100000'dir ancak spontan düzelme oranı yüksek olduğundan gerçek insidansın daha fazla olduğu tahmin edilmektedir. Vakaların çoğu tek taraflı olarak görülmektedir ve iki kulağın eşzamanlı etkilenmesi çok nadirdir (<%5).[2] Vakaların çoğu idyopatik olarak karşımıza çıkar. Bilinen sebepler içinde en sık karşılaşılan viral enfeksiyonlardır. Bunun yanı sıra; vasküler bozukluklar, otoimmün nedenler, neoplastik nedenler, nörolojik hastalıklar, travma sonrası reissner membran ruptürü gibi nedenler de AİK etyopatogenezinde rol oynayabilir. Bu nedenle AİK tanısı alan hastaların tüm etyolojik faktörler açısından detaylı araştırılması gerekmektedir. Cerrahi bir girişim sonrası gelişen AİK, sıklıkla otolojik operasyonlar veya koroner by-pass gibi kardiyojenik operasyonlar sonrası meydana gelir. Yapılan çalışmalar, kardiyojenik cerrahi sonrası meydana gelen mikroembolilerin AİK'na neden olabileceğini göstermiştir.[3] Otolojik cerrahi sonrası iç kulakta meydana gelebilecek iyatrojenik travmalar da AİK'na yol açabilir. Kokleanın beslenmesini sağlayan ana arter olan ortak koklear arter labirentin arterin dalıdır ve bir uç arterdir. Kollateral beslenmesi yoktur. Bu nedenle koklea kanlanma açısından tek kaynağa bağlı bir uç organ olarak kabul edilir ve kanlanmasındaki çok küçük değişikliklere karşı aşırı derecede duyarlı bir organdır. AİK tanısı anamnez, otoskopik muayene ve odyometri sonucuyla konur. Odyogram tipi hastalığın prognozu konusunda bilgi verebilir. Ayrıca eşlik eden vertigo, tedaviye başlama süresi, yaş, cinsiyet, uyarılmış beyinsapı potansiyallerinde beşinci dalganın elde edilmiş olması, daha önce geçirilmiş AİK öyküsü önemli prognostik faktörlerdir (Tablo 1).[4-6] Günümüzde AİK'nın ispatlanmış tek tedavi yöntemi steroid tedavisidir. Bu tedavi oral, intavenöz veya intratimpanik enjeksiyon şeklinde uygulanabilir. Bunun dışında vazodilatatör ajanlar, reolojik ajanlar, kontrast maddeler, hiperbarik oksijen tedavisi, stellat ganglion blokajı, antiviral ajanlar denenmiş ancak anlamlı sonuç elde edilememiştir. Bu çalışmada bupivakain ile spinal anestezi altında inguinal herni operasyonu yapılan hastada postoperatif dönemde meydana gelen bilateral AİK olgusu tartışılacaktır.

OLGU SUNUMU

57 yaşındaki erkek hasta, 1 gün önce inguinal herni nedeniyle spinal anestezi altında opere edilmişti. Anestezik madde olarak 15 mg (toplam doz) bupivakain kullanılmıştı. Postoperatif birinci saatte her iki kulakta aniden başlayan çınlama ve işitme kaybı hissettiğini belirtti. Baş dönmesi de tarifleyen hastanın bulantı veya kusma şikayeti olmamıştı. Bu şikayetlerle bölümümüze konsülte edilen hastaya tarafımızca detaylı bir kulak burun boğaz muayenesi ve nörolojik inceleme yapıldı. Otoskopik muayenesi normal olan hastaya yapılan odyometri sonucunda her iki kulakta, özellikle düşük frekanslarda sensörinöral işitme kaybı saptandı. Nörolojik muayenede patolojik bulgu saptanmadı. Hastanın dosyası incelendiğinde, merkezimizde 5 ay önce rutin kulak burun boğaz muayenesi olduğu ve odyometri yapıldığı fark edildi. Yapılan incelemede hastanın preoperatif dönemde her iki kulakta çok hafif sensörinöral işitme kaybı olduğu saptandı. Postoperatif dönemde yapılan odyogramla karşılaştırıldığında ise özellikle 500 ve 1000 Hz frekanslarda yaklaşık 25-30 dB'lik bir sensörinöral kayıp meydana geldiği görüldü ve hastaya postoperatif gelişen bilateral AİK tanısı konuldu (Şekil 1). Hastaya, kontrolsüz tip 2 diabetes mellitus ve hipertansiyon gibi komorbid hastalıklarının olması üzerine, sistemik steroid tedavisi yerine bilateral intratimpanik deksametazon tedavisi uygulandı. 10 mg/cc deksametazon, timpanik membran posterosuperior-posteroinferior kadran bileşkesine 22 numara spinal iğne aracılığıyla 3 doz şeklinde uygulandı. İntratimpanik deksametazon enjeksiyonu sonrası, hastaya kontrol odyometri yapıldı. Odyometri sonucunda işitmenin preo-

Tablo 1. AİK'da prognostik faktörler.[4-6]

	İyi prognoz	Kötü prognoz
Yaş	<40	>40
Odyogram tipi	Asendan/çan eğrisi	Desendan/total kayıp
Vertigo	Yok	Var
Tedaviye başlama zamanı	<7 gün	>7 gün
Cinsiyet	Erkek	Kadın
BERA'da beşinci dalga	Var	Yok

peratif dönemle aynı olduğu ve ani gelişen bilateral sensörinöral işitme kaybının tamamen düzeldiği görüldü (Şekil 2).

TARTIŞMA

Literatür incelendiğinde bupivakain ile spinal anestezi sonrası gelişen işitme kayıplarıyla ilgili az sayıda çalışma olduğu görüldü. Traore ve ark. anorektal cerrahi için bupivakain ile spinal anestezi sonrası her iki taraflı sensörinöral işitme kaybı gelişen hastalarını sundukları çalışmalarında, işitme kaybının nedeninin BOS kaçağı olduğunu savunmuşlardır.[7] Hussain ve ark. bupivakain ile spinal anestezi yapılan 35 hasta ile yaptıkları çalışmalarında, 5 hastada (%14) ortalama 14.6 dB'lik geçici sensörinöral işitme kaybı meydana geldiğini göstermişlerdir.[8] Gültekin ve ark. bupivakain ile spinal anestezi yapılarak opere edilen 50 hastayı; 30 yaşından genç ve 60 yaşından yaşlı olarak genç/yaşlı olmak üzere 2 gruba ayırmışlardır. Hafif işitme kaybı olarak tarif edilen 10-20 dB'lik işitme kaybının genç grupta 3 kat daha fazla olduğu görülmüş ve bu, genç hastalarda ponksiyonun yapıldığı bölgeden BOS kaçağının daha fazla olmasına bağlanmıştır.[9]

Bu hastada spinal anestezi için kullanılan bupivakain, amid yapılı uzun etkili bir lokal anestezik ajandır. Kısa etki süreli lokal anestezik ajanlara oranla daha lipofiliktir. Hayvan çalışmaları bupivakain'in kardiyotoksisitesinin, yüksek lipofilik özelliğine ve miyokard sodyum kanallarına yüksek afinitesine bağlı olduğunu göstermektedir.[10] Ayrıca yüksek lipofilitesi nedeniyle miyelinli motor liflerine daha fazla penetre olur ve daha güçlü lokal anestezik etkinlik gösterir. Eliminasyon yarılanma süresi 2.7 saat olan ilaç karaciğerde glukuronid konjugasyonuyla metabolize olur. Bilinen tek otolojik yan etkisi kulak çınlaması olup miyokard sodyum kanallarına yüksek afinitesi nedeniyle kardiyovasküler sistem yan etkileri daha ön plandadır.[11] Çalışmamızda sunulan olguda, bupivakain ile spinal anestezi altında inguinal herni operasyonu geçiren hastada postoperatif erken dönemde bilateral ani işitme kaybı gelişmiştir. Özellikle düşük frekanslarda (500-1000Hz) belirgin olan işitme kaybı, intratimpanik deksametazon tedavisi ile tamamen düzelmiştir. Hastanın kontrolsüz diyabeti olması nedeniyle intratimpanik deksametazon tedavisi tercih edilmiştir. Böyle vakalarda tedaviye steroid dışında başka ajanların eklenmesi tartışmalı konulardan biridir. Hiperbarik oksijen tedavisi, vazodilatatörler, vazoaktif madde tatbiki gibi pek çok yöntem denenmiştir ancak henüz literatürde etkinliği net olarak kanıtlanmış başka bir tedavi yöntemi bulunmamaktadır.

SONUÇ

Hastanın yaşının ileri olması ve vertigo şikayetinin eşlik etmesi kötü prognostik faktörler olarak göze çarparken; tedaviye erken dönemde başlanması, işitme kaybının ileri derecede olmaması, cinsiyetinin erkek olması, odyogramın asendan tip olması iyi prognostik faktörler olarak gösterilebilir. Hastamızdaki işitme kaybı düşük frekanslarda meydana gelmiştir ve tedavi sonrası tamamen düzelmiştir. Bu, literatürü destekler niteliktedir. Biz çok sık karşılaşılmayan bu olguda, non-kardiyojenik non-otolojik operasyonlardan sonra da ani sensörinöral işitme kaybı gelişebileceğinin akılda tutulması gerektiğini vurgulamak istedik.[12]

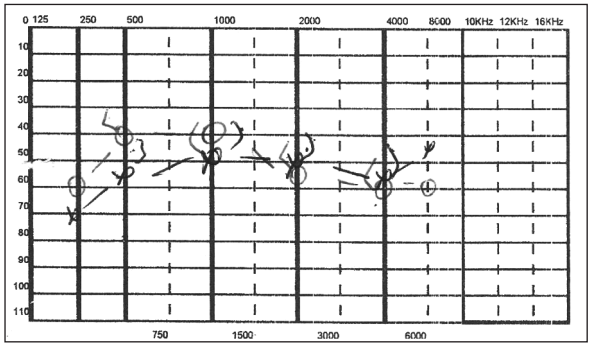

Şekil 1. Hastanın postoperatif 1. gün odyogramı.

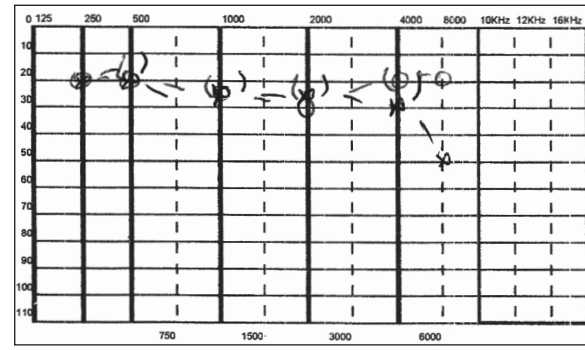

Şekil 2. Hastanın tedavi sonrası odyogramı.

KAYNAKLAR

1. Davis LE. Labyrinth infections. In: Koc C, eds. Cummings Otolaryngology-Head and Neck Surgery. 4th ed. Ankara: Elsevier; 2007. p. 3045-46.
2. Ni M, Li D, Peng W, Peng Y, Reng J. Bilateral versus unilateral sudden sensorineural hearing loss. J Clin Otolarynol 2010; 24(2): 74-6.
3. Park P, Toung JS, Smythe P, Telian SA, Marca F. Unilateral sensorineural hearing loss after spine surgery: report and review of the literature. Surgical Neurology 2006; 66(4): 415-9.
4. Zhao H, Zhang TY, Jing JH, FU YY, Luo JN. Prognostic factors for patients with the idiopathic sudden sensorineural hearing loss. Chinese Jour Otolaryngol Head and Neck Surg 2008; 43(9): 660-4.
5. Xenellis J, Karapatsas I, Papadimitriou N, Nikolopoulos T, Maragoudakis P, Tzagkaroulakis M, et al. Idiopathic sudden sensorineural hearing loss: prognostic factors. J Laryngol Otol 2006; 120(9): 718-24.
6. Narozny W, Kuczkowski J, Kot J, Stankiewicz C, Sicko Z, Mikaszewski B. Prognostic factors in sudden sensorineural hearing loss: our experience and a review of the literature. Ann Otol Rhinol Laryngol 2006; 115(7): 553-8.
7. Traore M, Diallo A, Coulibaly Y, Guinto CO, Timbo SK, Thomas JT. Cauda Equina Syndrome and Profound Hearing Loss After Spinal Anesthesia with Isobaric Bupivacaine. Anesth Analg 2006; 102(6): 1863-4.
8. Hussain S, Heard C, Bembridge J. Hearing loss following spinal anaesthesia with bupivacaine. Clin Otolaryngol Allied Sci 1996; 21(5): 449-54.
9. Gültekin S, Ozcan S. Does hearing loss after spinal anesthesia differ between young and elderly patients?. Anesth Analg 2002; 94(5): 1318-20.
10. Abrão J, Bianco Mde P, Roma W, Krippa JE, Hallak JE. Spinal myoclonus after subarachnoid anesthesia with bupivacaine. Rev Bras Anestesiol 2011; 61(5): 619-23.
11. Clarkson CW, Hondeghem LM. Mechanism for Bupivacaine Depresion of Cardiac Conduction: Fast Block of Sodium Channels during the Action Potential with Slow Recovery from Block during Diastole. Anesthesiology 1985; 62(4): 396-405.
12. Körpinar S, Alkan Z, Yiğit O, Gör AP, Toklu AS, Cakir B, et al. Factors influencing the outcome of idiopathic sudden sensorineural hearing loss treated with hyperbaric oxygen therapy. Eur Arch Otorhinolaryngol 2011; 268(1) :41-7.