KBB ve BBC Dergisi 20 (2):90-3, 2012

Nazal Schwannom: Olgu Sunumu

Nasal Schwannoma: Case Report

***Dr. Aylin GÜL, *Dr. Mehmet HAKSEVER, **Dr. Mesut GÜL, ***Dr. Zeynep TARİNİ**

* Şanlıurfa Eğitim Araştırma Hastanesi, KBB ve Baş Boyun Cerrahisi Kliniği,
** Şanlıurfa Eğitim Araştırma Hastanesi, Genel Cerrahi Kliniği,
*** Şanlıurfa Eğitim Araştırma Hastanesi, Patoloji Kliniği, Şanlıurfa

ÖZET

Schwannomlar periferik sinir kılıfının Schwann hücrelerinden kaynaklanan benign neoplazmlardır. Bu tümörler baş-boyun bölgesinde %45 oranında görülürken, paranazal sinüs ve burunda %4 oranında görülmektedir. Sağ burun kanadında şişlik nedeniyle merkezimize başvuran 32 yaşındaki bayan hastaya mezensimal kaynaklı kitle ön tanısıyla total eksizyon uygulandı. Materyal 1.5 cm çapında, kesit yüzeyi solid, gri-ten renkli olarak izlendi. Histopatolojik inceleme sonucu nasal schwannom tanısı verilen olgu ender görülmesi nedeniyle ilginç bulunarak klinik, patolojik ve ayırıcı tanısal özellikleri ile ilgili literatür bilgileri ışığında tartışıldı.

Anahtar Sözcükler
Schwannom; nasal duvarda kitle

ABSTRACT

Schwannomas are benign neoplasms originating from the Schwann cells of peripheral nerve sheath. These tumors are commonly seen in head-neck area at an incidence of 45% whereas they are seen at nose and paranasal sinus 4%. Based on pre-diagnosis of a mass with mesenchymal origin, a total excision was performed to a 32-year-old female patient who was admitted to our center with an outward extension of a lesion originating from the right vestibule of her nose. The material observed was 1.5 cm in diameter, with a solid cross section surface, and gray-skin color. Nasal Schwannoma diagnosis was given after a histopathological examination. Nasal Schwannoma, a rare, thus interesting, diagnosis, is discussed in regard to its clinical, pathological and distinctive diagnosis features, along with relevant literature information.

Keywords
Schwannoma; nasal wall mass

Çalışmanın Dergiye Ulaştığı Tarih: **22.03.2011** Çalışmanın Basıma Kabul Edildiği Tarih: **10.11.2011**

≈

Yazışma Adresi
Dr. Aylin GÜL
Şanlıurfa Eğitim Araştırma Hastanesi,
KBB ve Baş Boyun Cerrahisi Kliniği, Şanlıurfa, Türkiye
E-posta: draylingul@gmail.com

GİRİŞ

Nazal kitleler neoplastik, gelişimsel, inflamatuar kaynaklı olabildiklerinden ayırıcı tanısı oldukça geniştir. Schwannomlar, Schwann hücrelerinden kaynaklanan benign, kapsüllü neoplazmlar olup baş-boyun bölgesinde %45 oranında görülmektedir.[1]

Literatürde septal schwannomlarının 19 olgu ve burun ucu schwannomlarının ise[4] olgu bildirilmesi bu lezyonlara ender rastlanıldığını düşündürmektedir.[2,3] Ender görülen bu lezyon literatür bilgileri ışığında tartışılmıştır.

OLGU SUNUMU

Sağ burun duvarında dört aydır mevcut olan şişlik nedeniyle kulak burun boğaz polikliniğine başvuran 32 yaşında bayan hastanın ilk değerlendirmesinde bilateral nazal kavite doğal idi, sağ nazal duvarda 2 cm çapında ele gelen cilt altında kitle tespit edildi (Resim 1). Hastaya lokal anestezi altında sağ valv bölgesinden yapılan insizyon sonrası elevatör yardımı ile üst lateral kartilaj üzerine yerleşen düzgün sınırlı kitleye ulaşıldı (Resim 2) ve kitle total olarak eksize edildi. Makroskopik incelemede (Resim 3) 1.5 cm çapında, yuvarlak-oval şekilli, elastik kıvamlı, gri-ten renkli, düzgün yüzeyli olarak izlendi. Histopatolojik incelemede (Resim 4,5), çevresinde ince bir fibröz kapsülü bulunan iğsi hücrelerden oluşan tümöral lezyonun S-100 ile diffüz pozitiflik gösterdiği; histolojik ve immünohistokimyasal bulgularla schwannom tanısı düşünüldü. Cerrahi sonrası yaklaşık 1 yıllık takibinde rezidü ya da

Resim 1. Sağ nazal duvarda 2 cm çapında kitle.

Resim 2. Intraoperatif sağ nazal kavitenin görünümü.

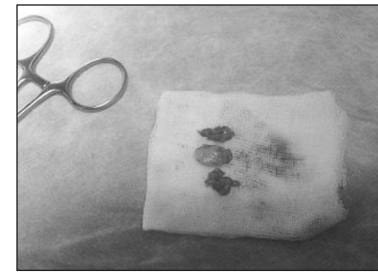

Resim 3. Post op materyal; 1.5 cm çapında, yuvarlak-oval şekilli, elastik kıvamlı, gri-ten renkli, düzgün yüzeyli kitle.



Resim 4. Nükleer palizadlanma sonucu oluşan Antoni A (verocay cisimcikleri) alanlarının histopatolojik görünümü (H&E x 100).

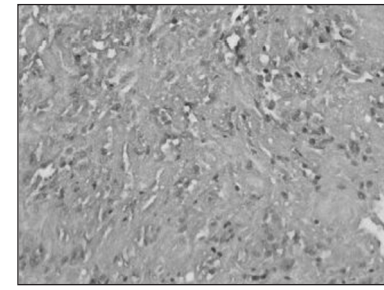

Resim 5. Schwannom'da S-100 ile pozitif immunohistokimyasal boyanma (S100 x 400).

rekürrense rastlanmadı.

TARTIŞMA

Nazal kitleler neoplastik, gelişimsel, inflamatuar kaynaklı olabildiklerinden ayırıcı tanısı oldukça geniştir.

Schwannom ilk olarak Verocay tarafından 1908 yılında tanımlanmıştır. İlk olarak 'nörinoma' adı verilmiş, 1935 yılında Stout tümör sinir kılıfından ve Schwann hücrelerinden köken aldığı için 'nörilemmoma' ismini önermiştir.[4] Sıklıkla 3. ve 5. dekadda saptanmaktadır. Tümör uzun süre klinik olarak bulgu vermez.[5,6] En sık görülen semptom yavaş büyüyen kitledir. Nörolojik bulgular veya ağrı nadirdir.[5,7] Bu iki semptom varlığı malignansiyi düşündürmelidir ve ileri evrelerde izlenebilmektedir.[5,]

Schwannom makroskopik olarak iyi sınırlı, oval-yuvarlak şekilli olup kesit yüzeyi elastik kıvamlı, sarımsı gri-ten renkli ve soliddir. Gerçek kapsüle sahiptirler ve bu durum cerrahi eksizyonu kolaylaştırmaktadır.[9] Yüzeyel yumuşak dokuda genellikle 1-5 cm çapında iken, mediasten ve retroperitonda yerleşenler 10 cm'ye kadar ulaşabilmektedir. Olgumuzda uzun zamandır olan sağ nazal duvarda şişlik mevcuttu. Cerrahi materyal 1.5 cm boyutlarında, düzgün yüzeyli, gri-ten renkli elastik kıvamlı kitle idi.

Tanı histolojik ve immünohistokimyasal bulgularla konulmaktadır. Makroskopilerinde, yumuşak, düzgün yüzeyli, kapsüllü, yuvarlak, sıklıkla beyazsarı renkli kitle olarak izlenirler.[4] Kistik dejenerasyon ve kalsifikasyon görülebilir.[4] Histolojik incelemede, uzamış palizad paternde dizilmiş nukleusları olan iğsi hücre toplulukları saptanır. Yoğun hücre topluluklarından oluşan alanlara Anthony tip A (Verocay cismi) adı verilir. Gevşek ve düzensiz yerleşmiş hücreler ise Anthony tip B hücrelerdir. S-100 proteini pozitifliği ise kitlenin Schwann hücrelerinden köken aldığı yönünde immünhistokimyasal bir indikatördür.[1,2,6] Bizim olgumuzun histolojik incelemesinde Anthony tip A (Verocay cismi) alanları ve S-100 proteini pozitifliği izlendi.

Ayırıcı tanıda karsinom, sarkom ve lenfoma düşünülmelidir.[10,11] Kesin tanı biyopsi örneğinin histolojik incelemesi ile konulur. Düşük rekürrens riski, yavaş büyüme özelliği ve invaziv olmayışı nedeniyle, bu tümörlere konservatif yaklaşım önerilmektedir. En uygun tedavi yaklaşımı tümörün, uygun koşullarda cerrahi rezeksiyonudur.[5,6,9] Periferik sinir kökenli tümörler radyoterapiye dirençlidir.

Kitlenin total çıkarılmasından sonra nüks enderdir. Benign schwannomlarda uzun dönemde ender olarak malign değişim bildirilmiştir.[2,12-14]

İngilizce literatüre bakıldığında, septal schwannom tanılı 19 olgu ve burun ucu schwannom tanılı 4 olgu bildirilmesi bu lezyonlara ender rastlanıldığını düşündürmektedir. Nazal schwannomun etypatogenezinde sinirsel köken tespit edilememekle beraber; trigeminal sinirin terminal somatosensoriyel dalları rol alabilir.[2,3]

Sonuç olarak; kulak burun boğaz polikliniklerinde nazal kitle nedeni ile başvurular ender olarak görülse de, bu grup hastalarda ayrıcı tanıda schwannomlar gözönünde tutulmalı ve tanı konulduktan sonra total eksizyon önerilmektedir.

KAYNAKLAR

1. Persaud RA, Hajioff D, Chevretton EB. Intranasal schwannoma in a young woman. Int J Clin Pract 2004; 58 (4): 426-8.
2. Fujita K, Yuzuriha S, Noguchi M. 'Cyrano de Bergerac' nose deformity caused by the schwannoma of the nasal tip. J Plast Reconstr Aesthet Surg 2006; 59 (11): 1252-4.
3. Shinohara K, Hashimoto K, Yamashita M, Omori K. Schwannoma of the nasal septum removed with endoscopic surgery. Otolaryngol Head Neck Surg 2005; 132(6): 963-4.
4. Erbek HS, Erbek SS, Tosun E, Çakmak Ö. Intraparotid Facial Nerve Schwannoma: A Case Report. KBB ve BBC Dergisi 2005;13(1):39-43.
5. Colreavy MP, Lacy PD, Hughes J, Bouchier-Hayes D, Brennan P, O'Dwyer AJ, et al. Head and neck schwannomas--a 10 year review. J Laryngol Otol 2000;114(2):119-24.
6. Park CS, Suh KW, Kim CK. Neurilemmomas of the cervical vagus nerve. Head Neck 1991;13(5):439-41.
7. Leu YS, Chang KC. Extracranial head and neck schwannomas: a review of 8 years experience. Acta Otolaryngol 2002;122(4):435-7.
8. Langner E, Del Negro A, Akashi HK, Araújo PP, Tincani AJ, Martins AS. Schwannomas in the head and neck: retrospective analysis of 21 patients and review of the literature. Sao Paulo Med J 2007;125(4):220-2.

9. Topal O, Erbek SS, Erbek S. Schwannoma of the external auditory canal: a case report. Head Face Med 2007;15(3):3-6.
10. Pasic TR, Makielski K. Nasal schwannoma. Otolaryngol Head Neck Surg 1990; 103(6): 943-6.
11. Siqueira MG, Jennings E, Moraes OJ, Santos MT, Zanon N, Mattos BJ, et al. Naso-ethmoid schwannoma with intracranial extension. Arg Neuropsiquiatr 2001; 59(2-B): 421-3.
12. Enzinger FM, Weiss SW. Benigns tumors of the peripheral nerves. Soft tissue tumors, 2th ed. St Louis: The CV Mosby Company Publishers; 1988.p. 725-35.
13. Miettinen M. Nevre sheath tumors. Diagnostic soft tissue pathology. 1th ed. Philadelphia: Churchill Livingstone Publishers; 2003.p. 353-61.
14. Çakmak O, Yavuz H, Yucel T. Nasal and paranasal schwannomas. Eur Arch Otorhinolaryngol 2003;260(4):195-7.