KBB ve BBC Dergisi 20 (2):102-4, 2012

Siringokistadenoma Papilliferum

Syringocystadenoma Papilliferum: Case Report

***Dr. Fatih YÜCEDAĞ, **Dr. Seval DOĞRUK KAÇAR, *Dr. Hüseyin IŞIKLI, *Dr. Abdullah AYÇİÇEK, **Dr. Şemsettin KARACA, ***Dr. Çiğdem TOKYOL**

* Afyon Kocatepe Üniversitesi Tıp Fakültesi, KBB ve Baş Boyun Cerrahisi AD,
** Afyon Kocatepe Üniversitesi Tıp Fakültesi, Dermatoloji AD,
*** Afyon Kocatepe Üniversitesi Tıp Fakültesi, Patoloji AD, Afyonkarahisar

ÖZET

Siringokistadenoma papilliferum yavaş büyüyen, nadir görülen iyi huylu bir adneksiyel tümördür. Sıklıkla baş boyun bölgesinde saçlı deri ve yüzde görülür. Siringokistadenoma papiliferum bazı deri lezyonlarıyla karışabilir. Bu da yanlış tedavi verilmesine ve tanıda gecikmelere neden olur. Malign dönüşüm riski sebebiyle total cerrahi eksizyon önerilen tedavi şeklidir. Bu çalışmada nadir görülmesi ve farklı klinik tipleri ile tanısal güçlüklere yol açmasından dolayı gövde yerleşimli siringokistadenoma papilliferumu ilgili literatür eşliğinde sunulmuştur.

Anahtar Sözcükler
Siringokistadenoma papilliferum; ter bezi tümörü

ABSTRACT

Syringocystadenoma papilliferum is a slow growing, rare, benign, adnexial tumor. It frequently arises on scalp and face, in head and neck region. Syringocystadenoma papilliferum can be misdiagnosed which leads to mistreatment and diagnostic delay. Total surgical excision is the preferred treatment method due to risk of malignant degeneration. In this report, we presented syringocystadenoma papilliferum located on trunk which is rare and can be a diagnostic challenge with different clinical types, in light of literature.

Keywords
Syringocystadenoma papilliferum; sweat gland tumors

Çalışmanın Dergiye Ulaştığı Tarih: **05.10.2011** Çalışmanın Basıma Kabul Edildiği Tarih: **08.02.2012**

≈
Yazışma Adresi
Dr. Fatih YÜCEDAĞ
Afyon Kocatepe Üniversitesi Tıp Fakültesi
KBB ve Baş Boyun Cerrahisi AD, Afyonkarahisar, Türkiye
E-posta: yucedag10@mynet.com

GİRİŞ

Siringokistadenoma papilliferum (SP) genellikle doğumda var olan, yavaş büyüyen, nadir görülen iyi huylu bir deri hamartomudur. Histopatogenez tam aydınlatılamamıştır. Önceki yıllarda lezyonların çoğunun apokrin ter bezi kaynaklı olduğu düşünülmüş ancak ekrin ya da apoekrin ter bezi kökenli olabileceği de gösterilmiştir. Pluripotent kök hücrelerinden geliştiğine dair görüşlerde vardır.[1,2] Farklı klinik tipleri tanımlanmıştır; saçlı deride üzerinde kıl çıkışı olmayan plak tipi, özellikle yüz ve boyunda küçük papül ve nodüllerin oluşturduğu lineer tipi ve daha sıklıkla gövdede izlenen soliter nodüler tipi vardır. Klinik ayırtedici özelliği bulunmasa da alt tipleri bilmek öntanılar arasında düşünülmesini sağlar. Kesin tanı, biyopsi ile konulur. SP bazı hamartomatöz lezyonlar ve bazal hücreli karsinom, skuamöz hücreli karsinom ve verrüköz karsinom gibi neoplazilerle birlikte görülebilir.[1,2] Bu yazıda nadir görülen bir tümör olması sebebiyle gövde lokalizasyonunda SP ilgili literatürler eşliğinde tartışılmıştır.

OLGU SUNUMU

Kırk sekiz yaşında bayan hasta, göğüs ön yüzde yara şikayetiyle polikliniğimize başvurdu. Hastanın hikayesinde yaranın 20 yıldır var olduğu ve zamanla büyüdüğü, son bir yıldır ise ara ara kaşıntı ve sonrasında sarı-yeşil akıntı olduğu öğrenildi. Hastanın muayenesinde, göğüs ön yüzde suprasternal çentiğin hemen üzerinde yaklaşık 1x1 cm boyutlarında, açık kahve renkli deriden kabarık ortası ülsere papülonodül mevcuttu (Resim 1). Ülsere bazal hücreli karsinom ve keratoakantom ön tanıları ile lezyon lokal anestezi altında total olarak eksize edildi. Histopatolojik incelemede çok katlı yassı epitel komşuluğunda, intraluminal kolumnar epitel ve dış yüzeyde kuboidal epitelle döşeli papiller yapılar oluşturan ve dermise doğru kistik invajinasyon gösteren lezyon izlendi (Resim 2). Papiller uzantıların stromasında plazma hücrelerinden zengin infiltrat izlendi (Resim 3). Bu bulgularla olguya siringokistadenoma papilliferum tanısı konuldu.

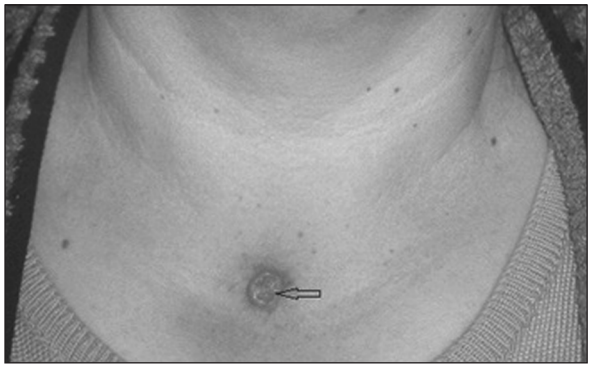

Resim 1. Göğüs önyüzde ortası ülsere soliter papülonodül

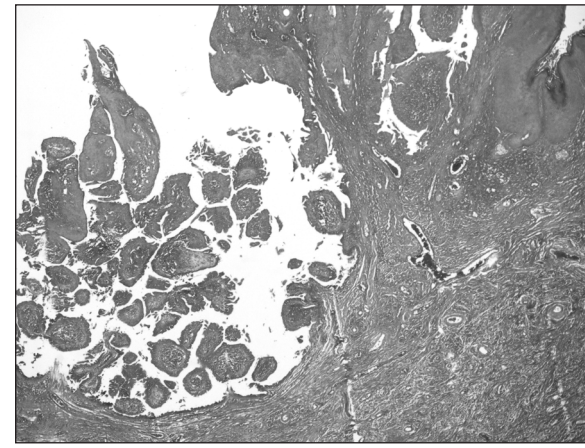

Resim 2. Çok katlı yassı epitel komşuluğunda, intraluminal kolumnar epitel ve dış yüzeyde kuboidal epitelle döşeli papiller yapılar oluşturan ve dermise doğru kistik invajinasyon gösteren lezyon (HEx20).

TARTIŞMA

SP en sık baş boyun bölgesinde gözlenirken, göz kapağı, ekstremiteler, meme başı, vulva, skrotum, aksilla ve diz gibi farklı lokalizasyonlarda yerleşebileceği de bildirilmiştir.[1-6] Mammino ver ark'nın yayınladığı 145 olgudan oluşan literatür derlemesinde lezyonların %75'inin baş boyun, %20'sinin gövde, %5'inin ekstremite yerleşimli olduğu bildirilmiştir.[2] Nadir rastlanan gövde yerleşimi sıklıkla soliter nodül şeklinde görülmektedir.[1] Yakın zamanda yapılan bir çalışmada, özellikle son 20 yılda baş boyun dışı lokalizasyonda bildirilen vakalarda artış izlenmiş ve literatür verileri gözden geçirilerek 69 baş boyun dışı yerleşimli olgu saptanmıştır. Bunlardan 38'i (53.5%) gövdede, 24'ü (33.8%) ekstremitelerde ve 9'u (12.5%) genital bölgede bildirilmiştir. Gövde yerleşimli 38 vakadan, 3'ü memede, 2'si sırtta, 1'i göbekte ve 1'i göğüs ön yüzde bildirilirken kalan 31 vakada tam lokalizasyon belirtilmemiştir.[4] SP doğumda, erken çocukluk döneminde ve daha nadir olarak geç yaşta ortaya çıkar. Bir çalışmada lezyonların %50'sinin doğumda, %15'inin erken infant ve çocuklarda saptandığı bildirilmiştir.[7] Soliter nodüller genellikle puberte sonrası ortaya çıkmaktadır.[1] Olgu-

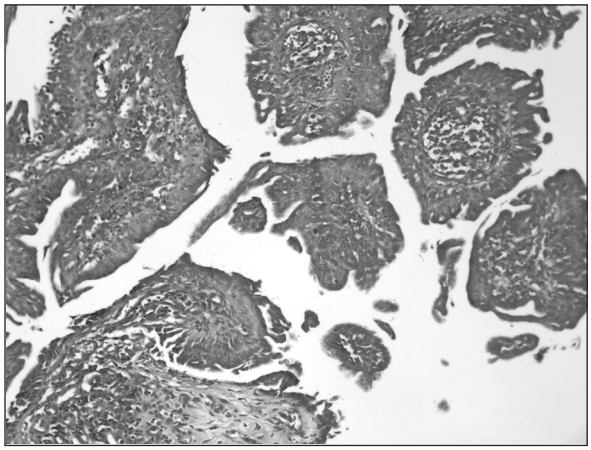

Resim 3. Papiller yapıların daha yakın büyütmede görünümü (HEx100).

muzda da papülonodüler gövde lezyonu ikinci dekatın sonlarına doğru ortaya çıkmış ve zamanla büyümüştü.

SP genellikle asemptomatiktir. Nadiren ağrı ve kaşıntı görülebilir. Olgumuzda ağrı olmamakla birlikte ülsere olan lezyonda kaşıntı ve akıntı semptomları mevcuttu. Ülserasyon ve hızlı büyüme malign transformasyonu düşündürmelidir.

SP'un ayırıcı tanısında anamnez ve klinik görünüme göre keratoakantom, ülseratif skuamöz veya bazal hücreli karsinom, papüller nevus, molluscum contagiosum ve nevus sebaseus yer alır. Kesin tanı için biyopsi almak gerekir. Olgumuzda lezyonun süresi ve son bir yıl içinde ülsere olması sebebiyle bazal hücreli karsinom öncelikle düşünülmüş ancak sonuç SP ile uyumlu gelmiştir.

SP'ye birçok neoplazi ve hamartom eşlik edebilir. Vakaların üçte biri nevus sebaseus ile birlikte bildirilmiştir.[1,2] Literatürde bazal hücreli karsinom sıklığı %10 olarak bildirilmiştir.[7] Ayrıca skuamöz hücreli karsinom, verrüköz karsinom ve duktal karsinom gelişimi de bildirilmiştir.[4] Bu nedenle çok sayıda kesitlerde ikinci lezyon varlığı araştırılmalıdır. Olgumuzda SP için tipik olan epidermisten aşağıya uzanan çok sayıda kistik boşluklar ve çift sıralı epitelle örtülü papiller uzantıların izlendiği histopatolojik görünüm saptandı. Eşlik eden başka bir patoloji yoktu.

SP için tercih edilen tedavi, lezyonun total eksizyonu olup olgumuzda da lezyon total olarak eksize edilmiştir. Destrüktif metodların uygulanması malign dönüşüm riski sebebiyle önerilmez. Cerrahi eksizyonun kozmetik açıdan uygun olmadığı durumlarda karbon dioksit lazer kullanılabilir.[8]

SP bazı deri lezyonlarıyla karışabilir. Farklı kinik tipleri bilmek ve gerektiğinde ayırıcı tanılar arasında düşünmek yanlış tedavi ve gereksiz ilaç kullanımını engeller.

KAYNAKLAR

1. Moss C, Shahidullah H. Naevi and other Developmental Defects In: Burns T, Breathnach S, Cox N, Griffiths C, eds. Rook's Textbook of Dermatology. 8th ed. Oxford, UK: Blackwell Publishing Ltd; 2010. p.14-15.
2. Mammino JJ, Vidmar DA. Syringocystadenoma papilliferum. Int J Dermatol 1991;30(11):763-6.
3. Perlman JL, Urban BC, Edward DP, Tso MO. Syringocystadenoma papilliferum of the eyelid. Am J Ophthalmol 1994; 117(5):647-50.
4. Yap FB, Lee BR, Baba R. Syringocystadenoma papilliferum in an unusual location beyond the head and neck region: A case report and review of literature. Dermatol Online J 2010;16(10):4.
5. Elfatoiki F, Khadir K, Ouakadi A, Azzouzi S, Bahechar N, Benchikhi H. Syringocystadenoma papilliferum: Unusual location. Dermatol Online J 2011;17(6):7.
6. Bildirici K. Siringokistadenoma papilliferum: Olgu sunumu. Patoloji Bülteni 2001;18(2):54-6.
7. Helwig EB, Hackney VC. Syringocystadenoma papilliferum: lesion with and without naevus sebaceous and basal cell carcinoma. Arch Dermatol 1955;71(3):361-72.
8. Jordan JA, Brown OE, Biavati MJ, Manning SC. Congenital syringocystadenoma papilliferum of the ear and neck treated with the CO2 laser. Int J Pediatr Otorhinolaryngol 1996; 38(1):81-7.