OLGU SUNUMU

MAKSİLLER SİNÜS DEV HÜCRELİ GRANÜLOMU: PERİODONTAL HASTALIĞIN ÖNEMİ

GIANT CELL GRANULOMA OF THE MAXILLARY SINUS: THE IMPORTANCE OF PERIODONTAL DISEASE

Dr. İlknur HABERAL* Dr. Hakan GÖÇMEN* Dr. Mustafa Asım ŞAFAK*
Dr. Muzaffer ÇAYDERE Dr. Cavit ÖZERİ***

ÖZET

Dev hücreli tümörler genellikle uzun kemiklerin epifiz bölgelerinde gelişirler. Bu yazıda maksiller sinüste dev hücreli granülomu olan bir hastanın klinik, histolojik ve radyolojik bulguları, tümör dokusu ile diş kökünün ilişkisi ve tedavi yaklaşımımız sunulmuştur. Vaka nedeniyle periodontal hastalığın erken tanı ve tedavisinin önemi vurgulanmıştır.

Anahtar Sözcükler : Dev hücreli tümör, periodontal hastalık

SUMMARY

Giant cell tumours are usually found in the epiphysial regions of long bones. Clinical, histopathologic and radiographic presentation of a patient with giant cell granuloma of the maxillary sinus, resorption between the tumoral tissue and the tooth root and the therapeutical approach are presented. The importance of early identification and treatment of periodontal disease is expressed.

Key words: Giant cell tumour, periodontal disease.

* S.B. Ankara Eğitim ve Araştırma Hastanesi KBB Kliniği - ANKARA
** S.B. Ankara Eğitim ve Araştırma Hastanesi Patoloji Kliniği
Çalışmanın Yapıldığı Klinik(ler) : S.B. Ankara Eğitim ve Araştırma Hastanesi
Çalışmanın Dergiye Ulaştığı Tarih : 07.02.2001
Çalışmanın Basıma Kabul Edildiği Tarih : 14.08.2001
Yazışma Adresi : Dr. İlknur HABERAL, Mektep sok. 18/10 06600Kurtuluş Ankara
Email: ilknurh@ato.org.tr

GİRİŞ

Dev hücreli tümörler genellikle uzun kemiklerin epifizlerinde yerleşirler. 1953 yılında Jaffe çenede benzer lezyonlar tesbit ettiğinde bunları ayrı bir patolojik yapı olarak düşünerek dev hücreli reperatif granülom olarak isimlendirmiştir (5). Bir zamanlar bu iki tanının farklı hastalıklara ait olduğu düşünülmüşken, günümüzde bunların aynı olduğu kabul edilmektedir (1).

Bu çalışmada diş kökü ile tümör dokusu arasındaki rezorpsiyonun izlendiği radyolojik görüntüler, tümörün histopatolojisi ve tedavi yaklaşımı sunulmuştur. Vaka nedeniyle periodontal hastalığın erken tanısının önemi vurgulanmıştır.

OLGU SUNUMU

19 yaşında erkek hasta 3 yıldır sol gözünde yukarı kayma ve sol yanakta giderek büyüyen ve ağrısız olan şişlik şikayetiyle başvurdu. Hasta travma, epistaksis, rinore ve nazal obstrüksiyon tariflemiyordu.

Fizik muayenede sol gözün süperiora doğru yer değiştirdiği ve proptozis varlığı tesbit edildi. Göz hareketleri ve görme normaldi. Diplopi yoktu. Sol üst 3. molar diş 2. molar dişi anterolaterale doğru itmişti ve bu dişin kökünden püy geliyordu. Diğer KBB muayenesi normaldi.

Çekilen konvansiyonel ve panoramik mandibula (Şekil I) grafilerinde multipl, iyi sınırlı kistik lezyonlar tesbit edildi. Bilgisayarlı tomografi incelemesinde sol maksiller sinüs içerisinde molar diş kökü ile yakın ilişkili olan multiloküler ve lobüle kistik bir kitle görüldü. Komşu dişkökünde resorbsiyon mevcuttu (Şekil II). Bu kitle nazal kemikten başlıyor, intraorbital ve intrakonal yapılara uzanıyordu (Şekil III). Bu nedenle göz küresi superiora doğru itilmişti. Ayrıca mandibulanın korpus ve her iki ramus bölgesinde çok sayıda, diş kökleriyle ilgisiz olan kistik lezyonlar mevcuttu. Hastanın preoperatif incelemesinde gerek fizik muayene gerekse radyolojik bulguları ile bu kitlenin odontojenik kist, ameloblastoma ve keratokist tanılarından biri olabileceği düşünüldü.

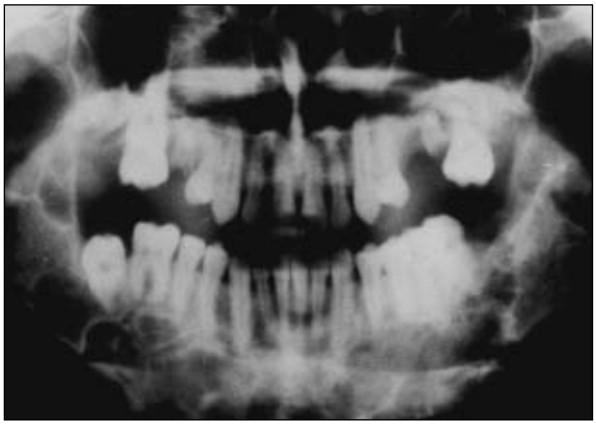

Şekil I: Multiple, iyi sınırlı kistlerin görüldüğü panoramik mandibula grafisi.

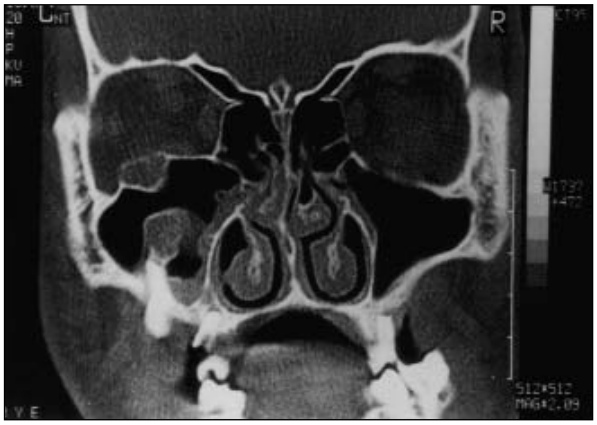

Şekil II: Tümör ve diş kökü arasındaki yakın ilişkinin görüldüğü bilgisayarlı tomografi incelemesi

Sol Caldwell Luc insizyonu ile alınan biyopsi sonucu "dev hücreli granülom" olarak rapor edildi. Lezyon yoğun hiper-

Şekil III: Nazal kemikten intraorbital intrakonal bölgeye uzanım gösteren tümörün bilgisayarlı tomografi incelemesi

sellüler fibröz stroma içinde dağılmış çok sayıda dev hücre ve yeni oluşmuş osteoid doku içeriyordu (Şekil IV). Ayrıca

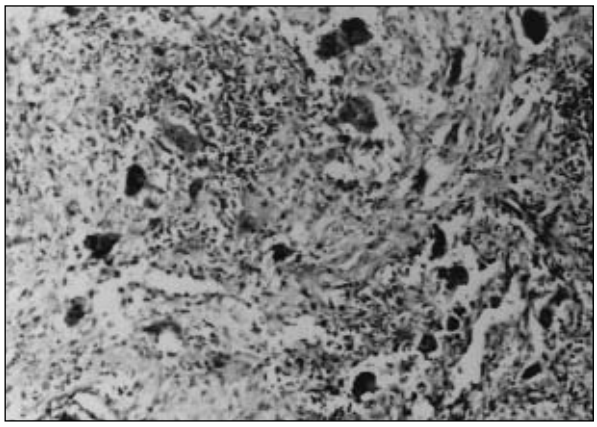

Şekil IV: Hipersellüler fibröz stroma içinde çok sayıda dev hücre lerin ve yeni oluşan osteoid dokuyu gösteren histopatolojik inceleme.
H&E 50X.

stroma içerisinde lokal kanama alanları ve vasküler proliferasyon bölgeleri seçiliyordu.

Hastanın parathormon, kalsiyum, fosfor ve alkalen fosfataz düzeyleri ile uzun kemik grafileri normaldi.

Operasyonda sol Weber Fergusson insizyonu ile girildiğinde tümörün maksiller sinüsün ön, orbitanın inferior duvarını tuttuğu ve maksiller antrumun ön kısmını doldurduğu izlendi. Posterior duvar normaldi.Tümör dokusu mor renkli, multiloküle, süngerimsi ve son derece frajil yapıda idi. Tümör dokusu yer yer çekiç guj yer yer de küret yardımıyla temizlendi. Operasyonun sonunda tümör dokusu ile ilişkili olan ve parsiyel olarak antrum içinden izlenen diş ekstrakte edildi. İnfraorbital bölgede 3x3 cm lik bir doku defekti oluşmuştu. Ayrıca tümör nedeniyle infiltre olan infraorbital kenarda ameliyat sırasında alınmıştı. Bu bölgeler inferior konkal greft ve sentetik dura kullanılarak rekonstrükte edildi (Şekil V). Bu greftler maksiller sinüs içine konulan Foley kataterle alttan desteklendi. 10 gün sonra Foley katater alındı. Postoperatif sorunu olmayan hastanın 10. aydaki kontrolünde nüks yoktu.

TARTIŞMA

Dev hücreli tümörlerin etyolojisi oldukça tartışmalıdır. Travmaya sekonder intrameduller hemoraji ve inflamasyon suçlanan faktörlerdir. Ancak travma hikayesi birkaç vakada alınabilmektedir. Batsakis bu tümörlerin esasen odontojenik mezenşim, dental kese ve periodontal membranın zedelenmesine bağlı olabileceğini belirtmiştir. Bu tümörlerin gerçek nedeni bilinmemesine rağmen, birçok araştırmacı bunların reaktif olduğunu düşünmektedir (3, 4). Santral dev hücreli tümörler çoğunlukla çocuklarda ve genç erişkinlerde görülür. Kadınlarda daha sıktır. Bu tümörlerin % 75 i en sık olarak yaşamın ilk 3 dekadında ve mandibulada görülürler (2, 6).

Histolojik olarak primer ve sekonder hiperparatroidizme bağlı Brown tümörler ile santral dev hücreli granülom ayırd edilemez. Bu nedenle eğer santral dev hücreli granülom tanısı konulacaksa mutlaka serum kalsiyum ve fosfor seviyeleri bakılarak hiperparatroidi ekarte edilmelidir. Çenenin santral dev hücreli tümörüyle aynı histolojiye sahip diğer tümörler arasında cherubism, anevrizmal kemik kisti ve kemiğin gerçek dev hücreli tümörü sayılabilir.

Bu makalede maksillanın dev hücreli granülomu ve bu tümörün diş kökü ile olan yakın ilişkisi sunulmuştur. Bu vakanın özelliği tümör dokusu ile diş kökü arasındaki neden sonuç ilişkisini ve periodontal hastalığın bu tümörün gelişiminde rolü olabileceğini göstermesidir.

Çocukluk çağında ayırıcı tanıda dev hücreli granülomunda hatırlanması gerektiği bu vaka nedeniyle vurgulanmıştır. Özellikle diş hekimlerinin rutin radyografik ve klinik muayenede bu tümörün tanısını erken koymaları çok önemlidir. Periodontal hastalığın erken teşhis ve tedavisi ile hastalığın bu kadar ciddi boyutlara ulaşması, bu vakada olduğu gibi benign bir hastalık için bu kadar agresiv bir cerrahinin yapılması engellenmiş olacaktır. Bu nedenle küçük bir çocuk veya genç bir erişkin diş veya yanak bölgesinde ağrı ile başvurduğunda, muayenede diş köküne komşu sinüs mukozasında minimal mukozal reaksiyon tesbit edildiğinde problem daha büyük boyutlara ulaşmadan hasta bir diş hekimi tarafından değerlendirilmelidir. Böylece periodontal hastalığın tedavisi ile olay ciddi boyutlara ulaşmadan sorun halledilmiş olacaktır.

KAYNAKLAR

1- ABRAMS B. SHEAR M. A histologic comparison of the giant cells in central giant cell granuloma and the giant cell tumour of long bone. J Oral Pathol 1974;3:217-223.

2- AUSTIN LT. DAHLIN DC. ROYER RQ. Giant cell reparative granuloma and related conditions affecting the jawbones. Oral Surg 1959;12:1285.

3- GREER RO. ROHRER MD. YOUNG SK: Non odontogenic tumours: Clinical evaluation and pathology. THAWLEY SE. PANJE WR. (eds): Comprehensive management of head and neck tumours. WB Sounders Company. Philadelphia, 1987. Volume II. Pp 1534-1536.

4- GÜNGÖR A. POYRAZOĞLU E. EROL Hİ. CANDAN H. ÖZKAL Ş. YAZGIN İ. Çenede görülen dev hücreli reparatif granülomlar. KBB ve Baş Boyun Cerrahisi Dergisi 1996;4:99-102.

5- JAFFE HL. Giant cell reparative granuloma, traumatic bone cyst, and fibrous (fibro-osseous) dysplasia of the jawbones. Oral Surg Oral Med Oral Pathol 1953;6:159-175.

6- WALDRON CA. SHAFER WG. The central giant cell reparative granuloma of the jaws: An analysis of the 38 cases. Am J Clin Pathol 1966;45:437.