KBB ve BBC Dergisi 22 (2):29-34, 2014

Benign ve Malign Nodüler Tiroid Hastalığının Tanısında Ultrasonografi ve İnce İğne Aspirasyon Biyopsisinin Değeri

The Value of Ultrasonography and Fine Needle Aspiration Biopsy in the Diagnosis of Benign and Malignant Nodular Thyroid Disease

Dr. Suat BİLİCİ, Dr. Özgür YİĞİT, Dr. Bahtiyar HAMİT

İstanbul Eğitim ve Araştırma Hastanesi, Kulak Burun Boğaz Hastalıkları Kliniği, İstanbul

ÖZET

Amaç: Kliniğimizde tiroidektomi operasyonu olan hastalarda benign ve malign tiroid nodüler hastalığının ayrımında ultrasonografik bulguların ve ince iğne aspirasyon biopsisinin (İİAB) tanı koydurucu etki gücünü ortaya koymak.
Gereç ve Yöntemler: Çalışmamız retrospektif dosya taraması şeklinde dizaynedilmiştir. Hastanemiz KBB Kliniğinde 2009-2013 yılları arasında total tiroidektomi ve istmolobektomi yapılan 290 hasta dosyası retrospektif olarak incelenmiş preoperatif ultrasonografik bulgular, İİAB sonuçları ve histopatolojik bulgular gözden geçirilerek demografik özellikler ortaya konmuştur. İİAB sonuçları 2009 yılında yayınlanan Bethesda tiroid sitopatoloji sistemine göre kategorize edilmiştir.
Bulgular: Malign ve benign nodüler tiroid hastalığının belirlenmesinde ultrasonografinin sensitivitesi %69,1, spesifitesi %64,6, pozitif prediktif değeri (PPD) %43,1, negatif prediktif değeri (NPD) %84,4, testin doğru bilirlilik oranı %65,9 idi. İİAB'nin sensitivitesi %39,5, spesifitesi %94,7, PPV %74,4, NPV %80,2, testin doğru bilirlilik oranı %79,3 idi. İİAB sonucu foliküler neoplazm veya süphesi olan grupta %27, malignite şüphesi olan grupta %60, malign sitoloji olan grupta ise %94,4 oranında postoperatif tanı maligndi.
Sonuç: Tiroid ultrasonografisi nodüler tiroid hastalığının tanısında yüksek sensitivite ve spesifiteye sahiptir. İİAB sonucu foliküler neoplazm veya şüphesi, malignite şüphesi ve malign sitoloji gruplarında postoperatif malignite riski literatürle uyumludur. İİAB sonucu benign, önemi belirsiz atipi ve önemi belirsiz folliküler lezyon olan grupta ise literatüre göre yüksek malignite riski saptanmıştır.

Anahtar Sözcükler
Ultrasonografi; ince iğne aspirasyon biopsisi; benign tiroid nodülü; malign tiroid nodülü

ABSTRACT

Objective: To determine the value of fine needle aspiration biopsy (FNAB) and ultrasound findings for differentiating benign and malignant thyroid nodules in patients who underwent thyroidectomy in our clinic.
Material and Methods: In this retrospective study, the charts of 290 patients who underwent total thyroidectomy or isthmolobectomy in Otorhinolaryngology and Head and Neck Surgery Clinic of our hospital between 2009 and 2013 were analyzed retrospectively. The demographic characteristics, preoperative ultrasonographic findings, FNAB biopsy and histopathological findings of the patients were analyzed. FNAB results were classified according to the Bethesda thyroid cytopathology system, published in 2009.
Results: Sensitivity, specificity, positive predictive value (PPV), negative predictive value (NPV) and accuracy rate of ultrasonography in predicting malignant and benign nodular thyroid disease were 69.1%, 64.6%, 43.1%, 84.4%,and 65.9%, respectively. Sensitivity, specificity, PPV, NPV and accuracy rate of FNAB were 39.5%, 94.7%, 74.4%, 80.2%, and 79.3%, respectively. The postoperative diagnosis was malignant in 27% of the patients who were diagnosed with follicular neoplasm or suspicion of follicular neoplasm by FNAB, 60% in the ones diagnosed with suspected malignancy, and 94.4% in the ones diagnosed with malignancy.
Conclusion: Thyroid ultrasound is highly sensitive and specific in the diagnosis of nodular thyroid disease. The rate of postoperative malignant diagnosis in patients diagnosed with follicular neoplasm or suspicion of follicular neoplasm, suspected malignancy, and malignancy by FNAB were consistent with the literature. However, the patients diagnosed with benign cytology, atypia of undetermined significance, and follicular lesion by FNAB had higher risks for malignancy when compared with the literature.

Keywords
Ultrasonography; fine needle aspiration biopsy; benign thyroid nodule; malign thyroid nodule

Bu çalışma 35. Türk Ulusal Kulak Burun Boğaz ve Baş Boyun Cerrahisi Kongresi (2-6 Kasım 2013, Antalya)'nde poster olarak sunulmuştur.

Çalışmanın Dergiye Ulaştığı Tarih: **09.03.2014** Çalışmanın Basıma Kabul Edildiği Tarih: **16.06.2014**

≈

Yazışma Adresi
Dr. Suat BİLİCİ
İstanbul Eğitim ve Araştırma Hastanesi, Kulak Burun Boğaz Hastalıkları Kliniği,
İstanbul, Türkiye
E-posta: suatbilici@yahoo.com

GİRİŞ

Tiroid nodüllerini belirlemede ultrasonografi (US) günümüzde çok yaygın olarak kullanılmaktadır. US tarafından belirlenen tiroid nodüllerinin insidansı %19-67 arasında değişmektedir.[1] US'den aynı zamanda bazı sonografik özelliklerle, benign ve malign nodüllerin ayrımında da sıkça yararlanılmaktadır.[2] Malignite için prediktif ultrasonografik özellikler; düzensiz kenar, hipoekojen görünüm, mikrokalsifikasyonların varlığı, nodül içi artmış kan akımı, lokal invazyon ve regional lenfadenopatidir.[2-5] Ancak US tek başına malign tiroid nodüllerinin tanısını koymada yeterli olmamaktadır.

İnce iğne aspirasyon biyopsisi (İİAB); tiroid nodüllerinin preoperatif değerlendirilmesinde benign ve malign nodüllerin ayırımını yapmada ucuz, etkili ve noninvaziv bir metot olarak US ile birlikte rutin olarak uygulanmaktadır.[6] 2009 yılında yayınlanan Tiroid sitopatolojisi Bethesda kriterlerine göre; nondiagnostik veya yetersiz sitoloji, benign sitoloji, önemi belirsiz atipi veya önemi belirsiz foliküler lezyon, foliküler neoplazm veya şüphesi, malignite şüphesi ve malign sitoloji olmak üzere 6 diagnostik kategoride sınıflanmıştır.[7]

İİAB (Bethesda kriterleri) tiroid kanserlerini belirlemede standart bir yöntem olmuş, günümüzde yapılan tiroid cerrahisi sayısında azalmaya ve tiroid cerrahisi esnasında belirlenen kanser sayısında ise artışa yol açmıştır.[8-10] Aynı zamanda dikkatli ve yakın takip ile total tiroidektomi ve postoperatif radyoaktif iyot tedavisi arasında değişen tedavi yaklaşımlarına olanak vermektedir.[11]

Bu çalışmada, kliniğimizde tiroidektomi operasyonu yapılmış hastalarda benign ve malign hastalığın ayırımında US bulguları ve İİAB'nin tanı koydurucu etki gücünü ve hastaların demografik özelliklerini büyük bir seride oraya koymak amaçlanmıştır.

GEREÇ VE YÖNTEMLER

İstanbul Eğitim ve Araştırma Hastanesi KBB Kliniği'nde Ağustos 2009-Ağustos 2013 tarihleri arasında tiroid cerrahisi geçiren 367 hastanın dosyası retrospektif olarak tarandı. Yaşları 14-81 arasında, USG ve İİAB yapılmış total tiroidektomi veya istmolobektomili toplam 290 hasta çalışmaya dahil edilmiştir. USG veya İİAB yapılmayan, tamamlayıcı tiroidektomi yapılan, İİAB sonucu nondiagnostik sitoloji olan hastalar çalışma dışında bırakıldı. Hastaların tiroid ultrasonografisi Toshiba Applio 500 XG Japan 13-18 MHz volümetrik prob ile yapıldı. Ultrasonografik olarak nodüllerin ekojenitesi (hipoekoik, hiperekoik, izoekoik ve anekoik), yapısı (solid, kistik veya mikst), mikrokalsifikasyon (var veya yok), makrokalsifikasyon (var veya yok), periferik halo (var veya yok) ve nodül kenarlarının durumu (düzenli veya düzensiz) belirtilmiş, nodüllerin sayı ve çapları ayrı ayrı verilmiştir. İİAB; ultrasonografik olarak süpheli malignite bulguları olan nodülden (hipoekojenite, mikrokalsifikasyon, düzensiz ve infiltratif veya spekülatif kenarlar, nodül içi ve kaotik vaskülarizasyon gibi özellikleri içeren nodül) veya en büyük nodülden yapılmıştır. İİAB sonuçları 2009 yılında yayınlanan Bethesda tiroid sitopatoloji sistemine göre kategorize edildi.

Bu çalışma içinde " İnsan" öğesi bulunduğu için Helsinki Deklerasyonu 2008 prensiplerine uygun olarak yapıldı. Hastalardan "Bilgilendirilmiş Olma Onayı" alındı. Bu çalışmada etik kurul onayı gerekmemektedir.

İstatistiksel metot

İstatistiksel analiz için SPSS 15.0 for Windows programı kullanıldı. Tanımlayıcı istatistikler; kategorik değişkenler için sayı ve yüzde, sayısal değişkenler için ortalama, standart sapma, minimum maksimum olarak verildi. Duyarlılık (sensitivite); gerçekte sağlık problemine sahip olan bireyler içinde testin sağlık problemlileri bulabilme, özgüllük (spesifite); gerçekte sağlıklı olan bireyler içinde testin sağlıklı bireyleri bulabilme özelliği olarak tanımlandı. Pozitif prediktif eğer (PPD); testin sağlık problemli olarak bulduğu bireyler içinde gerçekten sağlık problemine sahip olanların, negatif prediktif değer (NPD); testin sağlıklı olarak bulduğu bireyler içinde gerçekten sağlıklı olanların yüzdesidir. Testin Doğru Bilirlilik Gücü (Test Geçerliliği); testin doğru tanı koyabilme yeteneği olarak tanımlandı.

BULGULAR

Yaşları 14 ile 81 (ortalama yaş 47,1±13,3) yıl arasında değişen toplam 290 hastanın 55'i erkek, 235'i kadındı. Olguların %86,9'una total tiroidektomi, %13,1'ine istmolobektomi, yapılmıştır (Tablo 1). Preoperatif US'de yuvarlak şekilli, sınırları düzgün,

izoekoik, kalsifikasyon olmayan nodüller ultrasonografik olarak benign; ovoid şekilli, sınırları düzensiz, hipoekoik ve kalsifikasyon içeren nodüller ise malign olarak kabul edilmiştir. Buna göre 290 olgunun %55,2'sı benign, %44,8'ü malign olarak kabul edilmiştir. US ile benign olduğu düşünülen olguların %84,4'ü benign, malign olduğu düşünülen olguların ise %43,1'i histopatolojik olarak maligndi (Resim 1).

Postoperatif tanıya göre US'nin sensitivitesi %69,1, spesifitesi %64,6, PPD'si %43,1, NPD'si %84,4, testin doğru bilirlilik oranı ise %65,9 idi.

Bethesda sınıflamasına göre yapılan İİAB de en büyük oran %62,4 ile benign sitolojiydi (Tablo 1). Bu gurubun postoperatif patoloji sonucuna göre %83,4'ü benigndi. Benign sitolojide %16,6, önemi belirsiz atipi veya önemi belirsiz foliküler lezyonda %50, foliküler neoplazm veya şüphesinde %27,4, malignite şüphesinde %60, malign sitolojide %94,4 postoperatif tanı malign olarak tespit edildi (Resim 2, 3).

Postoperatif tanıya göre, önemi belirsiz atipi veya önemi belirsiz foliküler lezyon grubu ile foliküler neoplazm veya şüphesi grubu benign sınıfına sokulduğunda, İİAB'nin sensivitesi %39,5, spesifitesi %94,7, PPD'i %74,4, NPD'i %80,2, testin doğru bilirlilik oranı ise %79,3 idi. Bu iki gurubun benign sınıfına alınmadığı 224 olguda ise İİAB'nin sensitivitesi %51,6, spesifitesi %93,2, PPD'si %74,4, NPD'si %83,4, testin doğru bilirlilik oranı ise %81,7 idi.

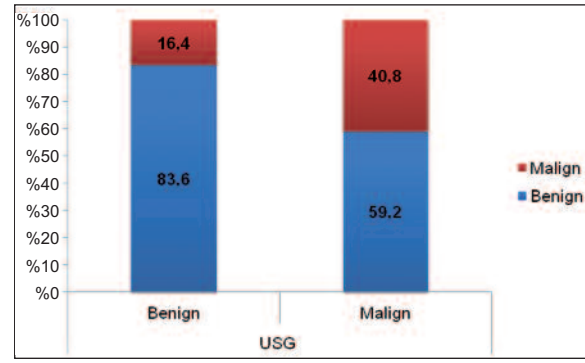

Resim 1. Ultrasonografinin sensitivite, spesifite ve doğrubilirliliği.

TARTIŞMA

Tiroid nodüllerinin US ile değerlendirilmesi yaygınlaşmıştır. Son yayınlanan kılavuzlar tiroid nodülü olan hastaların tanısında US ve serum tirotropin ölçümünün ilk basamak olması gerektiğini önermektedir.[12,13] Tiroid nodüllerinde US'nin tanıdaki doğrubilirliliği, yüksek rezolüsyonlu US ve yüksek frekanslı prob gibi ileri teknoloji ekipmanları ile sürekli artmaktadır. Bu teknolojik ilerlemeler özellikle malign tiroid nodüllerinin tanısında araştırmacıların daha iyi sonuçlar vermelerine neden olmaktadır.[14] Son yıllarda kullanılmaya başlanan elastografi doku elastikiyetini değerlendiren yeni bir sonografik metoddur. Malign tiroid nodüllerinin yanı sıra kronik tiroidit, Graves hastalığı veya subakut tiroidit gibi durumlarda doku elastikliğinin azaldığı çok sayıda çalışmada bildirilmiştir.[15-18]

Tablo 1. Hastaların demografik özellikleri, ultrasonografi ve ince iğne aspirasyon biyopsisi sonuçları, ameliyat türleri ve postoperatif tanılar.

Yaş (yıl) Ort ±SD (min-maks)		47,3±12,9 (14-81)
Cinsiyet n (%)	Erkek	81 (22,1)
	Kadın	286 (77,9)
USG (n=346) n (%)	Benign	189 (54,6)
	Malign	157 (45,4)
Bethesda (n=366) n (%)	Non-diagnostik sitoloji veya yetersiz materyal	59 (16,1)
	Benign sitoloji	181 (49,5)
	Önemi belirsiz atipi veya önemi belirsiz foliküler lezyon	5 (1,4)
	Foliküler neoplazm ve ya foliküler neoplazm şüphesi	63 (17,2)
	Malignite şüphesi	26 (7,1)
	Malign sitoloji	32 (8,7)
Operasyon	Total	288 (78,5)
	İstmolobektomi	49 (13,4)
	Tamamlayıcı	30 (8,2)
Postoperatif tanı	Benign	270 (73,6)
	Malign	97 (26,4)

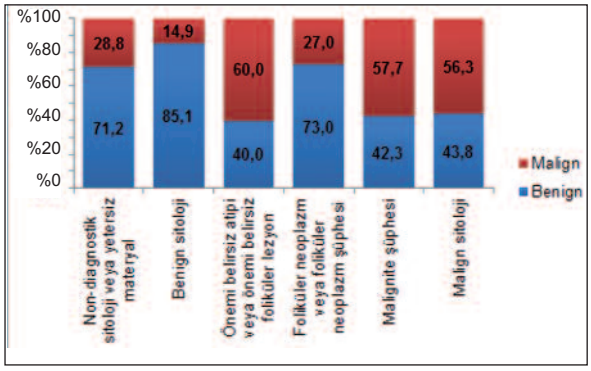

Resim 2. Bethesda kriterlerine göre İİAB'nin histopatolojik malign-benign ayrımındaki değeri.

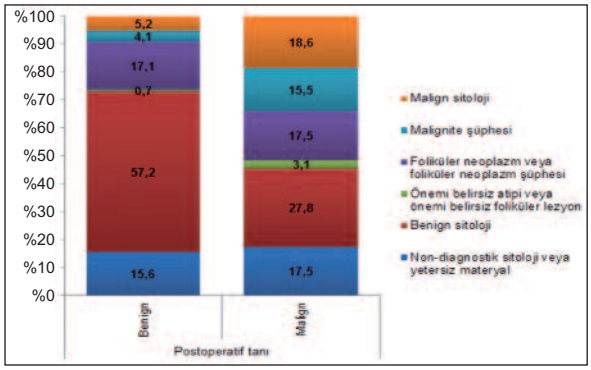

Resim 3. Bethesda disgnostik kategorilerinin benign ve malign histopatolojik tanılara dağılımı.

Nilakantan ve ark.nın 106 hasta ile yaptıkları çalışmada US'nin sensitivitesini %20, spesifitesini %97,67 olarak tespit etmişlerdir. Aynı çalışmada US eşliğinde İİAB yapıldığında sensitivitenin %85,71, spesifitenin ise %90 olduğu belirtilmiştir.[19] Bizim çalışmamızda ise USG'nin sensitivite, spesifite, PPD, NPD ve doğru bilirliliği sırasıyla %69,1, %64,6, %43,1, %84,4 ve %65,9'du.

Elastografi tiroid nodül karakteri ile ilgili kantitatif bilgiler vermektedir. Wang ve ark. yaptıkları çalışmada elastografinin tiroid kanserlerinin tanısında sensitivite ve spesifitesini %78 ve %80 olarak tespit etmişlerdir.[20] Sebag ve ark.nın çalışmasında ise 65kPa eşikte sensitivite %85,2, spesifite ise %93,9 olarak bildirilmiştir.[16] Veyrieres ve ark. ise 66 kPa eşikte sensitiviteyi %80, spesifisiteyi ise %90,5 olarak bildirmişlerdir.[17]

İİAB'nin hangi nodüllerden yapılması gerektiği konusunda literatürde kesinleşmiş bir görüş yoktur. The American Thyroid Association (ATA) 1-1,5 cm'den daha büyük şüpheli sonografik özelliği olan veya şüpheli sonografik özelliği olmayan en büyük nodülden yapılmasını önerirken, The American Association of Clinical Endocrinologists and Associazione Medici Endocrinologi (AACE/AME) ise nodül büyüklüğüne önem vermeden ultrasonografik özelliklerin İİAB için ana endikasyon olduğunu önermektedir.[12,13] Gül ve ark. ise 1 cm den büyük tüm nodüller, 1 cm'den küçük ve şüpheli ultrasonografik özellikleri olan nodüllerin İİAB için uygun olduğunu bildirmişlerdir.[14] Mohammadi ve ark. yaptıkları çalışmada, malign tiroid nodülleri için iki ultrasonografik özelliğin (US skoru=4) oldukça yüksek sensitivite ve spesifiteye sahip olduğunu ve İİAB'nin bu nodülden yapılmasının özellikle iyot eksikliği olan bölgelerde gereksiz İİAB yapılmasına engel olabileceğini bildirmişlerdir.[21] Bizim çalışmamızda ise İİAB, ultrasonografik olarak süpheli malignite bulguları olan nodülden veya en büyük nodülden yapılmıştır.

Gül ve ark.nın 483 hastalı serilerinde süpheli ve nondiagnostik sitolojiler çalışma dışında bırakıldıklarında İİAB'nin sensitivite, spesifite, PPD, NPD ve doğru bilirlilik oranları sırasıyla %89,16, %98,77, %96,10, %96,39 ve %96,32 ile oldukça yüksekti.[14] Kahmke ve ark.nın 94 tiroid nodülü ile yaptıkları diğer bir çalışmada ise İİAB'nin sensitivite ve spesifitesi %53,8 ve %74,1, PPD ve NPD %25 ve %90,9 olarak bildirilmiştir.[11] Bizim çalışmamızda ise İİAB'nin sensitivitesi %39,5, spesifitesi %94,7, PPD %74,4, NPD %80,2, doğru bilirlilik oranı ise %79,3 idi.

Çalışmamızda; önemi belirsiz atipi veya önemi belirsiz foliküler lezyon grubunda %50 oranında histopatolojik tanı maligndi. Bethesda sisteminde diagnostik kategori tablosunda bu grupta %5-15 arasında malignite riski varken, bizim çalışmamızdaki bu yüksek oran, gruptaki hasta sayısının az olması ve İİAB nin şüpheli ultrasonografik bulguları olan nodülden yapılması ile açıklanabilir.[7] Malignite şüphesi olan grupta %60 oranında malign tanı alması aynı tablo ile uyum göstermektedir (%60-75). Malign sitoloji olarak değerlendirilen grubun %94,4 olarak histopatolojik olarak malign tanıyı alması ise aynı risk tablosuna göre (%97-99) uyumludur. Foliküler neoplazm veya foliküler neoplazm şüphesi olan grupta %27,4 postoperatif tanı malign olarak tespit edilirken bu oran risk tablosu ile uyumluydu (%15-30). Benign sitoloji grubunun %16,6'sında postoperatif tanı maligndi ve bu oran risk tablosuna göre yüksekti.

Farklı çalışmalarda, İİAB'ye göre tiroid nodüllerinde malignite oranı %1-10 arasındadır (ortalama %3,5).[8] Lin ve ark. sitolojik olarak malignite oranını %3,4, histopatolojik olarak ise %3,95 olarak vermişlerdir.[22] Kim ve ark. ise malignite oranını İİAB'sine göre %20,8 olarak oldukça yüksek vermişlerdir.[23] Bizim çalışmamızda ise tiroid nodüllerinde malignite oranı sitolojik olarak %6,2 olup, literatürle uyumluydu. Histopatolojik olarak ise %27,9 olup, literatüre göre oldukça yüksekti. Malignite oranlarındaki bu farklılıklar, hasta seçimi, prosedür tekniği, nodül boyutu ve İİAB'nin yapıldığı nodül farklılığından dolayı olabilir. Çalışmamızın retrospektif olarak dizayn edilmesi ise en önemli kısıtlamasıdır.

SONUÇ

Çalışmamızda USG'nin nodüler tiroid hastalığının tanısındaki sensitivite ve spesifitesi literatürle uyumlu olarak yüksek bulunmuştur. İİAB sonucu foliküler neoplazm veya şüphesi, malignite şüphesi ve malign sitoloji gruplarında postoperatif malignite riski literatürle uyumlu bulunmuştur. Benign sitoloji ile önemi belirsiz atipi veya önemi belirsiz foliküler lezyon gruplarında ise literatüre göre yüksek malignite riski saptanmıştır.

KAYNAKLAR

1. Hegedeus L. Clinical practice. The thyroid nodule. N Engl J Med 2004;351(17):1764-71.
2. Frates MC, Benson CB, Doubilet PM, Cibas ES, Marqusee E. Can color Doppler sonography aid in the prediction of malignancy of thyroid nodules? J Ultrasound Med 2003;22(2): 127-131; quiz 132-134.
3. Papini E, Guglielmi R, Bianchini A, Crescenzi A, Taccogna S, Nardi F, et al. Risk of malignancy in nonpalpable thyroid nodules: predictive value of ultrasound and color-Doppler features. J Clin Endocrinol Metab 2002;87(5): 1941-6.
4. Cappelli C, Castellano M, Pirola I, Cumetti D, Agosti B, Gandossi E, et al. The predictive value of ultrasound findings in the management of thyroid nodules. QJM 2007;100(1):29-35.
5. Peccin S, de Castsro JA, Furlanetto TW, Furtado AP, Brasil BA, Czepielewski MA, et al. Ultrasonography: is it useful in the diagnosis of cancer in thyroid nodules? J Endocrinol Invest 2002;25(1): 39-43.
6. Ozel A, Erturk SM, Ercan A, Yılmaz B, Basak T, Cantisani V, et al. The diagnostic efficiency of ultrasound in characterization for thyroid nodules: how many criteria are required to predict malignancy? Med Ultrason 2012;14(1):24-8.
7. Cibas ES, Ali SZ. The Bethesda system for reporting thyroid cytopathology. Thyroid 2009;19(11):1159-65.
8. Gharip H, Goellner JR. Fine-needle aspiration biopsy of the thyroid: an appraisal. Ann Intern Med 1993;118(4):282-9.
9. Hamberger B, Gharib H, Melton LJ 3rd, Goellner JR, Zinsmeister AR. Fine-needle aspiration biopsy ot thyroid nodules. Impact on thyroid practice and cost of care. Am J Med 1982;73(3):381-4.
10. Mittendorf EA, Tamarkin SW, Mc Henry CR. The results of ultrasound-guided fine-needle aspiration biopsy for evaluation of nodular thyroid disease. Surgery 2002;132(4):648-53.
11. Kahmke R, Lee WT, Puscas L, Scher RL, Shealy MJ, Burch WM, et al. Utility of intraoperative frozen section during thyroid surgery. Int J Otolaryngol 2013;2013: 496138.
12. Gharip H, Papini E, Valcavi R, Baskin HJ, Crescenzi A, Dottorini ME, et al. American Association of Clinical Endocrinologists and Associazione Medici Endocrinologi medical guidelines for clinical practice for the diagnosis and management of thyroid nodules. Endocr Pract 2006;12(1):63-102.
13. Cooper DS, Doherty GM, Haugen BR, Kloos RT, Lee SL, Mandel SJ, et al. Management guidelines for patients with thyroid nodules and differentiated thyroid cancer. Thyroid 2006;16(2):109-42.
14. Gul K, Ersoy R, Dirikoç A, Korukluoglu B, Ersoy PE, Aydin R, et al. Ultrasonographic evaluation of thyroid nodules: comparison of ultrasonographic, cytological, and histopathological findings. Endocr 2009;36(3):464-72.
15. Ruchala M, Szczepanek-Perulska E, Zybek A, Mocszko J, Czarynwojtek A, Kaminski G, et al. The role of sonoelastography in acute, subacute and chronic thyroditis: a novel application of the method. Eur J Endocrinol 2012;166(3):425-32.
16. Sebag F, Vaillant-Lombard J, Berbis J, Griset V, Henry JF, Petit P, et al. Shear wave elastography: a new ultrasound imaging mode fort he differantial diagnosis of benign and malignant thyroid nodules. J Clin Endocrin Metab 2010;95(12): 5281-8.
17. Veyrieres JB, Albarel F, Lombard JV, Berbis J, Sebaq F, Oliver C, et al. A threshold value in Shear Wave elastography to rule out malignant thyroid nodules: a reality? Eur J Radiol 2012;81(12):3965-72.

18. Sporea I, Sirli R, Bota S, Vlad M, Popescu A, Zosın I. ARFI elastogpraghy for the evaluation of diffuse thyroid gland pathology: Preliminary results. World J Radiol 2012;4(4):174-8.
19. Nilakantan A, Venkatesh M.D, Raghavan D, Datta R, Sharma V. Ultrasonography: its role in nodular thyroid disease. Indian J Otolaryngol Head Neck Surg 2007;59(4):332-5.
20. Wang H, Zhang S, Xin X, Zhao L, Li C, Mu J, et al. Application of real-time ultrasound elastography in diagnosing benign and malignant thyroid solid nodules. Cancer Biol Med 2012;9(2):124-7.
21. Mohammadi A, Hajizadeh T. Evaluation of diagnostic efficacy of ultrasound scoring system to select thyroid nodules requiring fine needle aspiration biopsy. Int J Clin Exp Med 2013;6(8):641-8.
22. Lin JD, Chao TC, Huang BY, Chen ST, Chang HY, Hsueh C. Thyroid cancer in the thyroid nodules evaluated by ultrasonography and fine-needle aspiration cytology. Thyroid 2005;15(7):708-17.
23. Kim DL, Song KH, Kim SK. High prevalence of carcinoma in ultrasonography-guided fine needle aspiration cytology of thyroid nodules. Endocr J 2008;55(1):135-42.