K.B.B. ve BBC Dergisi, (10) : 58-62, 2002

OLGU SUNUMU

RADYOTERAPİ SONUCU OLUŞAN DOKU NEKROZUNDA HİPERBARİK OKSİJEN TEDAVİSİ

HYPERBARIC OXYGEN THERAPY FOR RADIONECROSIS

Dr.Yalçın ÖZKAPTAN*, Dr. Fuat TOSUN*, Dr. Timur AKÇAM*, Dr. Mustafa GEREK*, Dr. Abdullah AKKAYA*, Dr. Emin ELBÜKEN**

ÖZET

Baş boyun tümörlerinin tedavisinde sıklıkla kullanılan radyoterapi, radyonekroz gibi önemli bir komplikasyon riskine sahiptir. Radyonekroz sonucu gelişen doku defektlerinde kanlanma yetersiz olduğundan lokal flep veya greftlerle yapılan doku onarımları ile elde edilen sonuçlar da tatminkar olmayabilir. Son yıllarda kullanım alanları giderek artan hiperbarik oksijen tedavisi, iskemik dokularda fibroblastların çoğalmasını hızlandırarak, lökositlerin bakterisit etkisini, kollajen ve yeni damar oluşumunu artırarak doku iyileşmesine katkıda bulunmaktadır. Bu çalışmada nazofarenks kanseri nedeniyle baş boyuna eksternal radyoterapi uygulanmış bir olguda gelişen ve tiroid kıkırdağın anterior yüzünü, strep kasları, cilt altı yumuşak dokuları ve cildi tutan geniş bir doku nekrozunda hiperbarik oksijen uygulaması ile ilgili bilgiler ve literatür gözden geçirilerek sunulmuştur. Üç hafta boyunca günde 2 saat ve 2.5 atmosfer basınçta uygulanan hiperbarik oksijen tedavisi ile ilave bir cerrahi tedaviye gerek kalmadan ve fonksiyon kaybı olmadan radyasyona bağlı doku defektinin kapandığı gözlenmiştir.

Anahtar Sözcükler : Radyoterapi, radyonekroz, hiperbarik oksijen.

SUMMARY

Radiation therapy, which is commonly used in head and neck cancer, has a risk of serious complication as radionecrosis. Reconstruction with graft or local flap does not yield satisfactory outcomes in tissue defects, resulted from radionecrosis because of decreased vascularity. Hyperbaric oxygen which has been used with a large number of indications recently, helps tissue regeneration by stimulating fibroblast replication, increasing neovascularisation and improving bactericide effects of white blood cells. In this study, clinical data of hyperbaric oxygen therapy in a case who has a wide tissue necrosis, resulted from radiation therapy of the head and neck region and involving anterior portion of the thyroid cartilage, the strap muscles, the subcutan soft tissue and the skin has been presented and related literatures were reviewed. Tissue necrosis, resulted from radionecrosis was seen to be closed without surgical intervention with hyperbaric oxygen therapy which was applied 2 hours and 2.5 atmosphere daily for three weeks.

Key words: Radiotherapy, radionecrosis, hyperbaric oxygen

*Gülhane Askeri Tıp Fakültesi Kulak Burun Boğaz, Baş ve Boyun Cerrahisi Anabilim - ANKARA
**GATA Haydarpaşa Deniz ve Sualtı Hekimliği Merkezi - İSTANBUL
Çalışmanın Yapıldığı Klinik(ler) : GATA Ankara ve Haydarpaşa Hastanesi
Çalışmanın Dergiye Ulaştığı Tarih : 02.06.2001
Çalışmanın Basıma Kabul Edildiği Tarih : 18.02.2002
Yazışma Adresi : Dr. Fuat TOSUN, Gülhane Askeri Tıp Fakültesi
KBB Baş ve Boyun Cerrahisi Anabilim Dalı, 06018 Etlik- Ankara.

GİRİŞ

Radyoterapi günümüzde baş boyun tümörlerinin tedavisinde tek başına veya cerrahi tedavi ile birlikte sıklıkla kullanılmaktadır. Yüksek bir enerji taşıyan iyonizan radyasyon tümör hücrelerini yok ederken normal dokulara da değişen oranda zarar verir. Yenilenmesi hızlı olan dokular radyasyondan daha çok zarar görürler. Bu nedenle endotelial hücreler, fibroblastlar, kas hücreleri ve sinir hücreleri giderek azalan bir oranda radyasyondan etkilenirler (12). Alınan radyasyon miktarına göre hücreler hemen ölür veya hasarlandığı için çoğalamazlar. Bu dokularda en çarpıcı değişiklik kendini vasküler hasar ile gösterir (12). Kollajen üretimi bozulduğu için giderek artan tarzda bir vasküler kayıp görülür. Hücreler diğer yönleri ile tamamen normal olsalar bile sadece vasküler yetersizliğe bağlı olarak dokunun yenilenmesi durabilir. Yine aynı nedenle bu dokularda yara iyileşmesi çok zor olur. Yukarıda sayılan faktörlere bağlı olarak radyoterapi uygulanan hastaların bir kısmında yumuşak dokuları, kıkırdak ve kemik yapıları içine alan doku nekrozu ile karşılaşmak mümkündür (2,3,4,14,19). Bu tür doku nekrozları 1 ile 50 yıl arasında değişen geniş bir zaman diliminde ortaya çıkabilir (9).

1950'li yıllarda klinik kullanıma giren hiperbarik oksijen tedavisi 1980'li yıllardan itibaren değişik hastalıkların tedavisinde yaygın olarak kullanılmaya başlanmıştır (12,13). Günümüzde hiperbarik oksijen, radyasyona bağlı doku nekrozu, tedaviye dirençli osteomiyelit, nekrotizan fasiitis, parçalı yaralanma, yanık yaraları, diabetik ülserler, nekrotizan otitis eksterna, kronik otitis media, akustik travma, karbonmonoksit zehirlenmesi ve dekompresyon hastalığı gibi birçok değişik patolojide başarılı bir şekilde kullanılmaktadır (7,10,11,16). Ayrıca hiperbarik oksijen tedavisinin doku tamiri için kullanılan greft ve lokal fleplerin başarı oranını artırdığı da bildirilmektedir (13,18).

Radyoterapi nedeniyle larenksin yumuşak dokularında ve kıkırdak yapılarında nekroz gelişen hastaların bir kısmında ortaya çıkan inatçı medikal ve fonksiyonel problemler sonucu total veya totale yakın larenjektomi yapılma gereği duyulmaktadır (8,15,17). Bu makalede nazofarenks kanseri nedeniyle baş ve boyuna radyoterapi uygulanması sonucu, larenks ön duvarında geniş bir doku defekti gelişmiş ve hiperbarik oksijen tedavisi ile başarılı bir şekilde tedavi edilmiş bir olgu sunulmuş ve ilgili literatür gözden geçirilmiştir.

OLGU SUNUMU

Yirmiyedi yaşında bir erkek hasta Eylül 1999'da polikliniğimize boyun sol üst kısmındaki şişlik nedeni ile başvurdu. Posterior rinoskopisinde nazofarenks posterior ve sağ yan duvarında yumuşak doku artışı ve boyun üst kısmında palpasyonla bilateral lenfadenopati tespit edilen hastanın nazofarenks biyopsisi sonucu, indiferansiye nazofarengeal karsinoma olarak rapor edildi. Nazofarenks ve boyun bölgesinin bilgisayarlı tomografi (BT) ve manyetik rezonans görüntülemesinde (MRG) nazofarenks posterior duvarında yumuşak doku artışı, retrofarengeal bölgede ve boyunun her iki tarafında birer adet kitle izlendi. Bu bulgularla Aralık-1999 ile Ocak-2000 tarihleri arasında hastaya radyoterapi uygulandı. Bu amaçla iki yan nazofarenks ve boyuna 46 Gy, 6 MV X-ışını ile eksternal radyoterapi uygulandı. Daha sonra nazofarenkse karşılıklı paralel iki alandan 6MV x-ışını ile 24Gy ve her iki boyuna 10 Me- V elektron ile 20 Gy boost tedavisi uygulandı. Tedavinin ilk aşamasında tiroid kıkırdak korunmadı. Tedavi sırasında geçici özefajit, ve cilt reaksiyonu haricinde akut radyasyon toksisitesi görülmedi, boyundaki kitlede küçülme saptandı. Radyoterapiyi takiben 21 günde bir olmak üzere toplam 8 kür carboplatin, bleomycin ve 5-fluorouracyl tedavisi uygulandı. Radyoterapi ve kemoterapi tedavisinden sonra önemli bir şikayeti olmayan hastanın Temmuz-2000 tarihli BT ve MRG incelemelerinde patoloji görülmedi. Kasım-2000'de ses kısıklığı, yutma güçlüğü ve yediklerini aspire etme şikayetleri başlayan hastanın muayenesinde boyun anteriorunda tiroid kıkırdak süperior kenarından inferior kenarına kadar uzanan, ciltaltı dokuları ve cildi tutarak laringokutanöz geniş bir fistüle neden olan doku nekrozu izlendi (Şekil-1). Fistül etrafında yoğun pürülan sekresyon mevcuttu. Yapılan BT ve MRG incelemesinde hyoid kemiğin inferiorundan başlayarak ariepiglottik foldu, yalancı ve gerçek vokal kordları, tiroid kıkırdağın istmusunu ve anteriordaki yumuşak dokuların tamamını tutan 3x7 mm'lik fistül izlendi (Şekil-2). Doku defektinin etrafından yapılan biyopsilerde tümör hücresi görülmedi. Doku defekti olan bölgede nüks tümör görülmemesi, başlangıçta travma ve enfeksiyon hikayesi olmaması ve derin boyun enfeksiyonu ve apse oluşumuna yol açacak önemli bir potansiyel boşluğun olmaması nedeniyle doku defektinin radyasyona bağlı iskemi zemininde gelişen perikondrit ve nekroz sonucu oluştuğu kararına varıldı. Hasta nazogastrik sonda ile beslenmeye başlandı. Parenteral

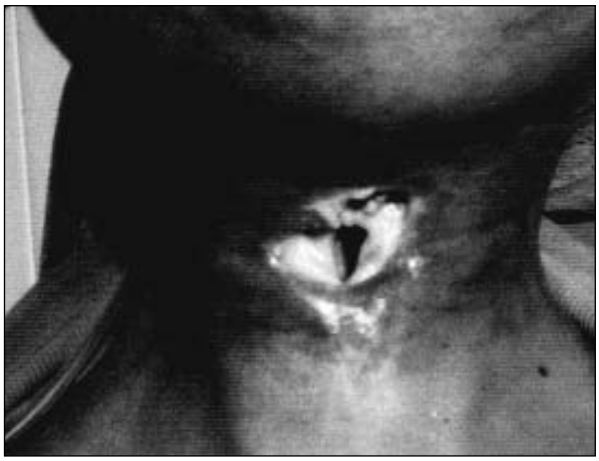

Şekil-1: Doku defektinin tedavi öncesi görünümü.

antibiyotik ve lokal yara bakımına rağmen defektte bir küçülme görülmedi. Doku defektinin etrafındaki enfeksiyon ve yetersiz kanlanma da göz önüne alınarak hiperbarik oksijen tedavisi uygulanmasına karar verildi. Bu bulgularla hastaya Ocak-2001'de 21 gün süre ile 2.5 atmosfer basıncta, günde 2 saat olmak üzere hiperbarik oksijen tedavisi uygulandı. Hiperbarik oksijen tedavisi Galeazzi marka, çift bölmeli, 13+4 hasta ve 6 atmosfer başınç kapasiteli basınç odasında uygulandı. Basınç odasında oksijen, başlık aracılığı ile uygulandı. Mart-2001'de kontrol muayenesi yapılan hastada fistül boyutlarının ileri derecede küçülmüş (1x2mm) ve etrafının sağlıklı bir doku ile çevrilmiş olduğu görüldü. Hasta gastrostomi tüpü ile beslenmeye alındı ve yutma egzersizlerine başlanıldı. Mayıs-2001'de yapılan kontrolde fistülün kapanmış (Şekil-3), hastanın sesinin, oral solunumunun ve yutma fonksiyonunun normale dönmüş olduğu görüldü. Yapılan BT in-

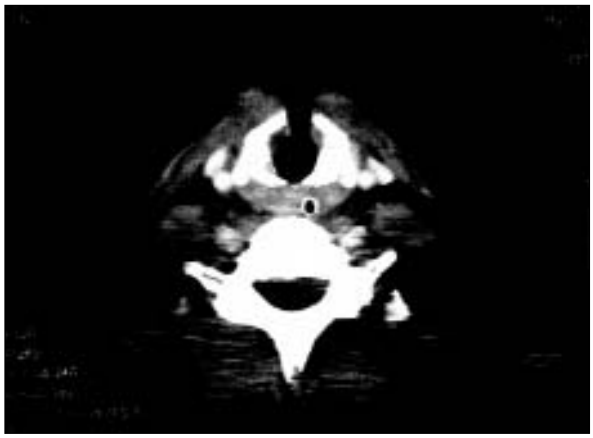

Şekil-2: Doku defektinin tedavi öncesi BT görünümü.

celemesinde de doku defektinin yumuşak doku ile kapanmış olduğu tespit edildi (Şekil-4) .

TARTIŞMA

Tümöre tedavi dozunda uygulanan radyasyon çevredeki normal cilt ve derin dokularda da değişen derecede reaksiyona neden olur (6). Öncelikle damarlanma artar, hiperemi ve lokal duyarlılık oluşur. Ortama polimorfonükleer lökositler ve trombositler göç eder, lenfatik kanallar tıkanarak ödem meydana gelir. Daha sonra ciltte telenjektaziler, subkutan yağ dokuda kayıp, konnektif dokuda dejeneratif değişiklikler ve küçük damarlarda endarterit görülür. Bu değişiklikler radyasyonun dozu ve uygulandığı alanın büyüklüğü ile doğru orantılı, uygulama zamanı ile ters orantılı olarak değişir. Sonuç olarak hastada lokal rahatsızlık hissi, ses kısıklığı, ağız kuruluğu ve disfaji oluşur. Bu semptomlar zamanla geriler ve aylar veya yıllar içinde kaybolur. Bazı olgularda bu değişiklikler daha şiddetli seyrederek dokunun iskemisi ile sonuçlanır. Üst solunum yolu patojenleri bu ortamda yumuşak doku ve

Şekil-3: Doku defektinin tedavi sonrası görünümü

kıkırdaklarda enfeksiyona ve ilerleyici nekroza sebep olurlar. Bu hastalar uygun şekilde tedavi edilmezse larenksin fonksiyonları giderek bozulur, ilerleyici kilo kaybı ve tekrarlayıcı aspirasyon pnömonileri ile hasta kaybedilir.

Radyasyona bağlı doku nekrozu kalıcı ödem, inflamasyon ve mukozal değişikliklerin görülmesi ile kolayca tanınabilir (Şekil-1). Ancak bu değişikliklerin doku nekrozundan mı yoksa tümör rekürrensinden mi olduğunu ayırmak güçtür. BT ve MRG ile bu ayırımı yapmak mümkün değildir (5). Pozitron emisyon tomografi ile ayırıcı tanı yapılabilse de maliyeti nedeni ile bu tetkik henüz yaygın kullanıma girmemiştir (15). Kesin tanı için doku defektinin etrafından biyopsi yapılmalıdır. Larenkste ve larengofarenkste radyasyona bağlı doku değişikliklerini 4 grupta toplamak mümkündür (6). Grade-1'de hafif ödem ve telenjektazi görülür. Grade-2'de hafif derecede vokal kord immobilitesi, orta derecede ödem ve eritem mevcuttur. Grade-3'te en az bir vokal kordda fiksasyon, ileri derecede ödem ve deri değişiklikleri, grade-4'te ise fistül, fetor oris, cildin larenkse fiksasyonu ve larengeal obstrüksiyon görülür. Bizim sunduğumuz olguda larengokutanöz

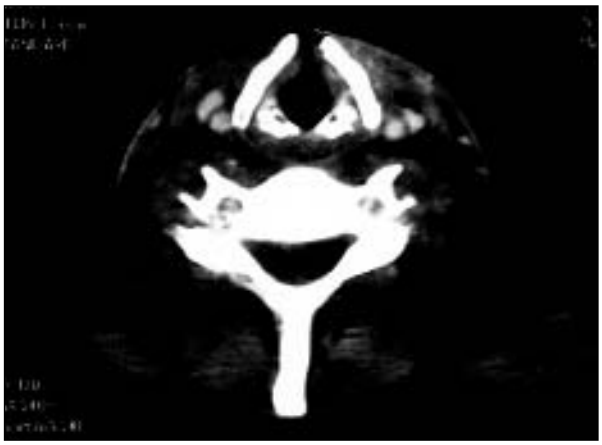

Şekil-4: Doku defektinin tedavi sonrası BT görünümü.

fistüle neden olan grade-4 radyonekroz mevcuttu. (Şekil-2). Bu hastalarda Grade 1 ve 2'de buhar uygulaması ve antireflü tedavi önerilirken, grade-3'te 2 hafta steroid ve antibiyotik uygulaması, semptomların devam etmesi halinde hiperbarik oksijen tedavisi önerilmektedir (15). Grade-4 lezyonda ise grade-3'teki tedaviye ilave olarak trakeotomi, debridman ve larenks fonksiyonları ileri derecede bozulmuşsa larenjektomi tavsiye edilmektedir. (15).

Son yıllarda radyasyona bağlı doku nekrozunun tedavisinde hiperbarik oksijen ile başarılı sonuçlar elde edildiği bildirilmektedir. (1,8,16,17). Normal dokularda oksijen basıncı 30-40 mm Hg iken ödem, travma ve enfeksiyon ortamında oksijen düzeyi bu sınırın altına düşer ve bu ortamda fibroblast ve lökosit fonksiyonları ileri derecede zarar görür. Hiperbarik oksijen fibroblast replikasyonunu, lökositlerin bakterisit özelliğini artırır, kollajen yapımını ve dokularda yeni damar oluşumunu bariz bir şekilde artırır (13). Yirmi-otuz uygulamadan sonra ışınlanmış iskemik doku split-thickness deri greftini kabul edecek kanlanmaya ulaşır. Hiperbarik oksijen tedavisi doku nekrozunda 2 veya 2.4 atmosfer basınçta 90-120 dakika/gün olmak üzere 9-41 gün olarak önerilmektedir (1,8,13). Sunduğumuz hastada 21 günlük (günde 2 saat ve 2.5 atmosfer) hiperbarik oksijen tedavisi ile grade-4 radyonekroz cerrahi tedaviye gerek kalmadan ve fonksiyon kaybı olmadan kapanmıştır (Şekil-3).

Hiperbarik oksijen pnömotoraks varlığında kullanılmamalıdır. Üst solunum yolu enfeksiyonu varsa barotravma görülebileceğinden bu hastalar otoskopi ile takip edilerek gerekli olanlarda tüp insersiyonu uygulanmalıdır. Nöbet eşiği düşük olan hastalarda grand mal epilesi nöbeti görülebilir. Yüksek ateş nöbet eşiğini düşürdüğü, konjenital sferositoz ise hemolize neden olduğu için bu hastalarda da hiperbarik oksijen tedavisi kontrendikedir.

Sonuç olarak grade-4 radyonekrozu olan bir hasta cerrahi tedaviye gerek kalmadan ve larenkste fonksiyon kaybı olmadan hiperbarik oksijen ile başarılı bir şekilde tedavi edilmiştir. Konu ile ilgili literatür verileri de göz önüne alındığında hiperbarik oksijen tedavisi radyasyona bağlı doku nekrozunda etkili bir alternatif tedavi şekli olarak akılda tutulmalı-

KAYNAKLAR

1. ASHAMALLA HL, TOM SR, GOLDWEIN JL. Hyperbaric oxygen therapy for the treatment of radiation-induced sequelae in children.Cancer 77:2407-12,1996.
2. BARTON J, SLEVIN NJ, GLEAVE EN. Radiotherapy for pleomorphic adenoma of the parotid gland. Int J Radiation Oncology Biol Phys 22:925-28,1992.
3. BIRZGALISAR, RAMSDEN RT, FARRINGTON WT, SMALL M. Severe radionecrosis of the temporal bone. J Laryngol Otol 107:183-87,1993.
4. BRAS J, DE JONGE HKT, VAN MERKESTEYN JPR. Osteoradionecrosis of the mandible. Am J Otolaryngol 11:244-50,1990.
5. BRIGGS RJS, GALLIMORE AP, PATH MRC, PHELPS PD, Howard DL. Laryngeal imaging by computerized tomography and magnetic resonance following radiation therapy: a need for caution. J Laryngol Otol 107:565-68,1993.
6. CHANDLER JR. Radiation fibrosis and necrosis of the laynx. Ann Otol 88:509-14,1979.
7. EROL Hİ, DÜNDAR K, GÜNGÖR A. Kronik süpüratif otitis mediada hiperbarik oksijen tedavisinin etkileri. KBB İhtisas Dergisi 3:501-4,1996.
8. FILNTITIS GA, MOON RE, KRAFT KL, FARMER JC, SCHER RL, Piantadosi CA. Laryngeal radionecrosis and hyperbaric oxygen therapy: Report of 18 cases and review of the literature. Ann Otol Rhinol Layngol 109:554-62,2000.
9. FITZGERALD PJ, KOCH J. Delayed radionecrosis of the larynx. Am J Otolaryngol 20:245-49,1999.
10. GÜNGÖR A, POYRAZO¼LU E, DÜNDAR K, U¼UR G, KARAGENCE D, OKAR İ, YILDIZ Ş, CANDAN H. Guinea pig kobaylarda oluşturulan ani akustik travmalarda hiperbarik oksijen tedavisinin etkinliğinin elektron mikroskopik olarak değerlendirilmesi. KBB İhtisas Dergisi 6:136- 40,1999.
11. HALİLO¼LU T, YILDIRIM G, BEYSEL Ş, SÜMEN G. Nekrotizan otitis eksternada hiperbarik oksijen tedavisi. KBB İhtisas Dergisi 249-51,1999.

12. KINDWALL EP. Hyperbaric oxygen's effect on radiation necrosis.Clinics in Plastic Surgery 20:473-83,1993.
13. KINDWALL EP, GOTTLIEB LJ, LARSON DL. Hyperbaric oxygen therapy in plastic surgery: A review article. Plastic and Reconstructive Surgery 88:898-908,1991.
14. LOZZA L, CERROTA A, GARDANI G, MARIE MD, RUSSO AD, KENDA R, TANA S, VALVO F, ZUCALI R. Analysis of risk factors for mandibular bone radionecrosis after exclusive low dose-rate brachytherapy for oral cancer. Radiotherapy and Oncology 44:143-47,1997.
15. MC GUIRT WF. Laryngeal radionecrosis versus recurrent cancer. Otolayngologic Clinics of North America 30:243-50,1997.
16. NEOVIUS EB, LIND MG, LIND FG. Hyperbaric oxygen therapy for wound complications after surgery in the irradiated head and neck: a review of the literature and a report of 15 consecutive patients. Head and Neck 19:315-22,1997.
17. OPPENHEIMER RW, KRESPI YP, EINHORN RK. Managent of larngeal radionecrosis: animal and clinical experience. Head and Neck 11:252-56,1989.
18. PELLITERI PK, KENNEDY TL, YOUN BA. The influence of intensive hyperbaric oxygen therapy on skin flap survival in a swine model. Arch Otolaryngol Head Neck Surg 118:1050-54,1992.
19. ZIMMAN OA. Reconstruction of the neck with two rotation-advacement platysma myocutaneous flaps. Plastic and Reconstructive Surgery 103:1712-14,1999.