KBB ve BBC Dergisi 23 (1):35-9, 2015

Çoklu Kafa Çifti Nöropatisi ile Seyreden Varicella Zoster Virüs Enfeksiyonu

Varicella Zoster Virus Infection Associated with Multiple Cranial Neuropathies: Case Report

Dr. Elif AKDERE DAĞLI, Dr. K. Şerife UĞUR, Dr. Ceyda SEL YILMAZ, Dr. Mehmet GÜNDÜZ

Turgut Özal Üniversitesi Tıp Fakültesi, Kulak Burun Boğaz Hastalıkları AD, Ankara

ÖZET

Nörotropik bir virüs olan varicella zoster virüs (VZV), dorsal sinir köklerinin duyusal ganglionlarına ait nöronlara veya kafa çiftlerinin nöronlarına yerleşerek selüler immünitenin zayıfladığı durumlarda tekrar aktive olabilir. VZV re-enfeksiyonu baş-boyun bölgesinde sıklıkla Ramsey Hunt Sendromuna sebep olmaktadır. Ancak nadir de olsa çoklu kafa çifti tutulumuna sebep olarak komplike olduğu bildirilmiştir. Bu olguda çoklu kafa çifti tutulumuyla kliniğimize başvuran hastaya yaklaşımımız, ayırıcı tanıda yaşanabilecek zorluklar literatür bilgileri eşliğinde anlatılacaktır.

Anahtar Sözcükler
Herpes zoster otikus; kafa çifti tutulumu;
fasiyal sinir hastalıkları; glossofaringeal sinir hastalıkları;
vagal sinir hastalıkları

ABSTRACT

Varicella zoster virus (VZV) is a neurotrophic virus localized in the neurons of sensory ganglia of dorsal nerve roots or cranial nerves which may reactivate when cellular immunity is weakened. VZV infection in head and neck region often cause Ramsey Hunt Syndrome. However, rarely, multipl cranial nerve involvement has been reported in VZV infection. Herein, we present a patient admitted to our clinic with multiple cranial nerve palsies. We described the features and differantial diagnosis of this clinic entity by reviewing the literature.

Keywords
Herpes zoster oticus; cranial nerve diseases;
facial nerve diseases; glossopharyngeal nerve diseases;
vagus nerve diseases

Bu olgu sunumu, 35. Türk Ulusal KBB Kongresi (02-06 Kasım 2013, Antalya)nde poster olarak sunulmuştur.

Çalışmanın Dergiye Ulaştığı Tarih: **15.09.2014** Çalışmanın Basıma Kabul Edildiği Tarih: **06.03.2015**

≈

Yazışma Adresi

Dr. Elif AKDERE DAĞLI
Turgut Özal Üniversitesi Tıp Fakültesi,
Kulak Burun Boğaz Hastalıkları AD,
Ankara
E-posta: elif_akdere8@hotmail.com

GİRİŞ

Herpes virüs ailesine mensup olan varisella zoster virüs (VZV) diğer herpes viruslar gibi primer enfeksiyon sonrası spesifik sinir hücrelerine yerleşerek immun sistemin zayıfladığı, yaşlılık, kemo-radyo terapi alımı, malign tümörler, immun yetmezlikler, travma gibi fiziksel veya duygusal stres sebebi olan durumlarda tekrar aktive olabilirler.[1] VZV primer enfeksiyonu suçiçeğine (varisella) sebep olur. Rekürrent enfeksiyonlarda ise herpes zoster hastalığı meydana gelir. Virus reaktivasyonu ve re-enfeksiyon durumu %20 oranında meydana gelir ve motor ve, veya duyu sinirlerini tutarak ciddi komplikasyonlara yol açabilir.[1,2] Fasiyal paralizi, otalji, auriküler veziküler döküntü ile karakterize, vestibuler ve odyolojik semptomların da eşlik edebildiği 7 ve 8. kafa çiftlerinin tutulduğu Ramsey Hunt Sendromu baş boyun bölgesinde herpes zoster enfeksiyonunun sıklıkla görülen formudur.[3] Ancak 10. kafa çifti tutulumu ve vokal kord paralizisi bununla beraber 9,11,12. kafa çiftlerinin tutulumu oldukça nadir görülmektedir.[1-4]

OLGU SUNUMU

Yetmiş dört yaşında bayan hasta, on beş gün önce sırasıyla boğaz ağrısı, yutma güçlüğü ardından ses kısıklığı ve birkaç gün sonra yüzde çekilme hissi başlayınca kliniğimize başvurdu. Düzenlenmemiş hipertansiyon dışında öz-soy geçmiş sorgusunda özellik yoktu.

Yapılan fizik muayenesinde, sol gözün kapanmadığı, sol nazolabial sulkusun silik olduğu gözlendi (Resim 1). Fasiyal paralizi House Brackmann derecelendirme sistemine göre evre 4 olarak değerlendirildi. Oral kavitede herhangi bir lezyona rastlanmadı. Yumuşak damağın solda hareketsiz olduğu, öğürme refleksinin azalmış olduğu gözlendi. Yapılan endoskopik muayenede nazofarenks, farenks ve larenks mukozasında lezyona rastlanmadı. Bol serömükoz akıntı olduğu ve sol vokal kordun paramedianda fikse kaldığı gözlendi (Resim 2). Çekilen beyin, boyun ve toraks tomografisinde yer kaplayan lezyona rastlanmadı. Çekilen godolinyumlu beyin manyetik rezonans incelemede herhangi bir kontrast tutulumu saptanmadı (Resim 3). Yapılan laboratuvar incelemesinde lökositoz (WBC: 13,0), serolojik değerlendirmede ise VZV Ig M ve Ig G yüksek titrede pozitif saptandı (Ig G:5,88, Ig M: 6,26). VZV reenfeksiyonu olarak değerlendirilen hastaya 8. kafa çifti tutulumunu incelemek için saf ses odyometrisi yapıldı, işitme normal sınırlarda saptandı. Yutma güçlüğü sebebiyle oral alımı kısıtlanan hastaya üç gün intravenöz desteği ile beraber 125 mg metilprednizolon, valasiklovir 3 gr başlandı. Metilprednizolon 3 günün sonunda 1 mg/kg doz ayarlaması yapıldı ve azaltılarak kesildi. Valasiklovir ise 7 gün boyunca 3 gr uygulandı. Tedavi sonrası 1. ayda fasiyal paralizi House Brackmann derecelendirme sistemine göre evre 2 olarak değerlendirildi. Yutma güçlüğü ve yumuşak damak hareketleri 3. Ayda düzeldi. 6. Ayda Yapılan kontrol laboratuar incelemesinde VZV Ig M negatif, Ig G pozitif saptandı(Ig G: 2,36, Ig M: 0,9). 8. ayda vokal kordun halen paramedianda fikse kaldığı gözlendi. Hastanın nefesli konuşma ve ses kısıklığı mevcuttu, aspirasyon tarif etmiyordu. Hastaya enjeksiyon laringoplasti önerildi ancak hasta tedaviyi reddetti. Hastanın aydınlatılmış onam formu alınmıştır.

Resim 1. Sol periferik fasiyal paralizi.

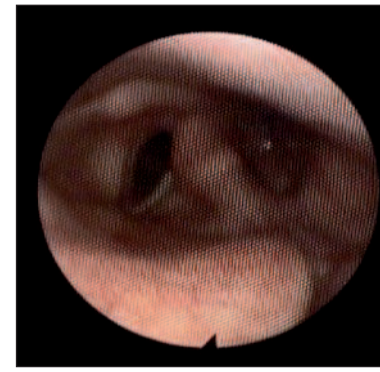

Resim 2. Sol vokal kord paralizisi.

TARTIŞMA

VZV primer enfeksiyonu çocukluk çağında sık görülür ve suçiçeği (varisella) enfeksiyonuna sebep olur. Reenfeksiyon (herpes zoster) ise çoğunlukla yetişkinlerde

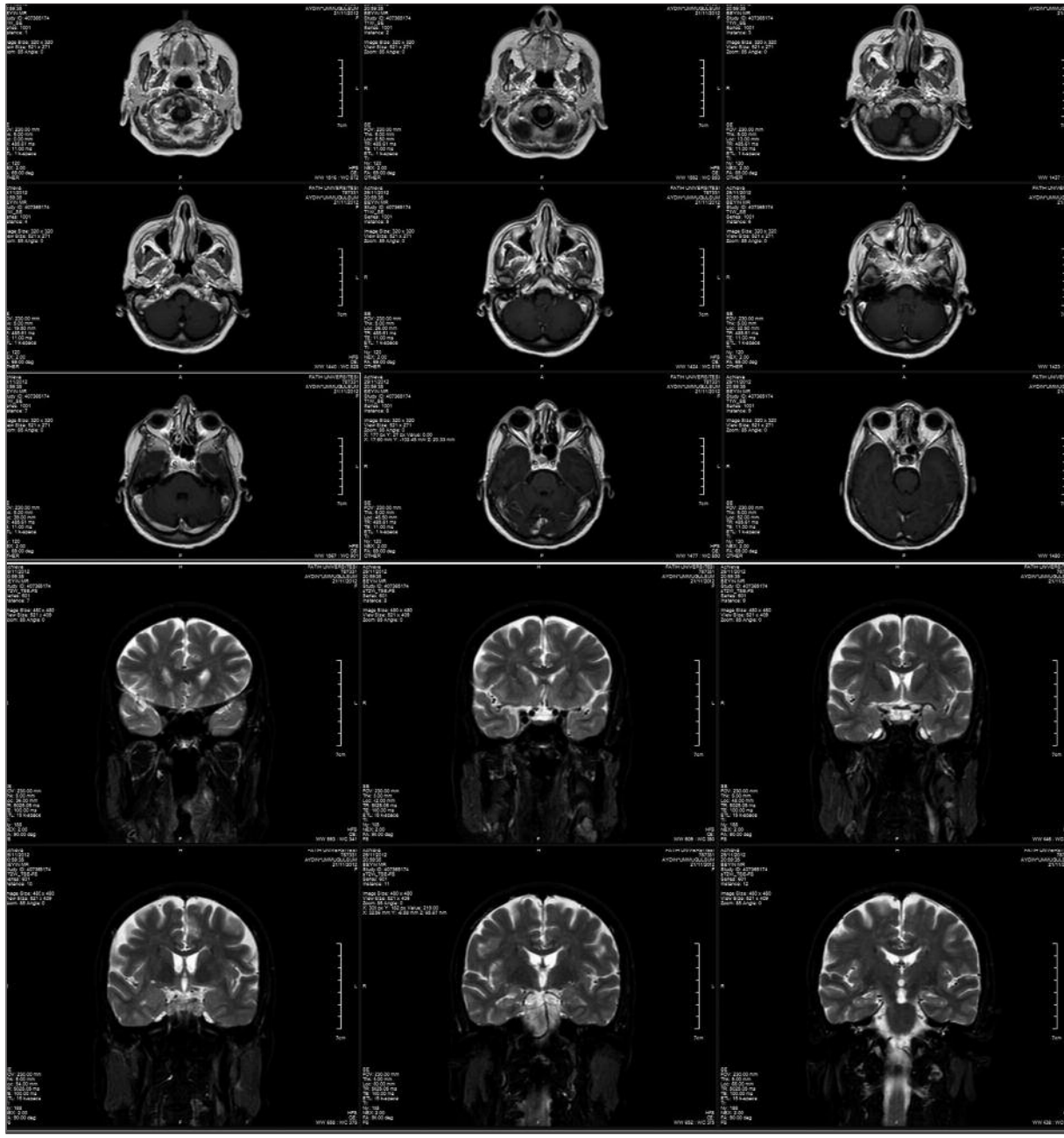

Resim 3. Kontrastlı beyin MR görüntüsü, aksiyel ve koronal kesitlerde.

hücresel immunitenin zayıfladığı durumlarda ortaya çıkar. Elli yaşın altında zoster görülmesi altta yatan immun supresyon açısından araştırılması gereken bir durum olabilir.[3,5] Ancak ileri yaşta hücresel immunitenin zayıflamasına bağlı olarak herpes enfeksiyonlarına bağlı komplikasyonlar akla gelmelidir.[5] Bizim olgumuzda da hastanın yetmiş dört yaşında olması bu kanıyı doğrulamaktadır. Sinir hücrelerinde latent kalan nörotropik virüs motor ve duyusal kayıplara yol açarak farklı klinik tablolar oluşturabilir. Baş boyun bölgesinde en sık 7 ve 8. kafa çiftini tutar (RHS).[3] 9,10,11,12 gibi kafa çiftlerini tutması oldukça nadir olup birkaç vaka sunumu şeklinde literatürde bildirilmiştir.[1,2,3,5,6] Sıklıkla boğaz ağrısı gibi non-spesifik bir semptomla başvuran hastalarda ayırıcı tanı zorlaşmaktadır. Doğru tanıyı koyabilmek için kafa çifti muayeneleri özenli yapılmalı, oral mukoza, farenks, larenks mukozaları endoskopik olarak değerlendirilmelidir.

Literatürde vakaların tamamına yakınında mukozada veya ciltte vezikül görülmüştür.[7] Vezikülden PCR çalışılması ile tanı konulması oldukça spesifiktir.[5] Ancak

bizim vakamızda herhangi bir lezyona rastlanmadığından vezikül görülmemesi herpes enfeksiyonu ayırıcı tanısından uzaklaştırmamalıdır. İlk olarak Lewis 1958'de vezikül görülmeden zoster benzeri ağrı ile 120 hastalık bir seri yayınlamıştır ancak bu hastalarda herhangi bir serolojik test yapılmamıştır.[8] Gilden ve ark. 1994 yılında göğüs çevresinde yerleşimli radiküler ağrısı olan ve herhangi bir vezikül görüntüsü olmayan 62 ve 66 yaşlarındaki iki hastada beyin omurilik sıvısında (BOS) VZV DNA varlığını göstermiş ve asiklovir ile hastaları başarılı bir şekilde tedavi etmiştir.[8] 1994 yılında serolojik olarak kanıtlanması ile bu antiteyi "zoster sine herpete" olarak tanımlamıştır.[9] Herhangi bir vezikül olmadan periferik fasiyal paralizisi olan 32 olgunun 6'sında aurikula cildinde VZV DNA saptanmış ve serum antikorları yüksek bulunmuştur.[8] Funakawa ve ark. 1999'da 9,10,11. kafa çifti tutulumu olan ve vezikül saptanmayan hastadan BOS'da VZV Ig G antikoru varlığını göstererek tanı koymuşlardır.[6] Gilden ve ark. hazırlamış olduğu seride vezikül görülmeden gelişmiş herhangi bir nörolojik komplikasyon varlığında VZV enfeksiyonu şüphesi mevcut ise tanı koyduracak en değerli testin BOS'da VZV-DNA veya VZV Ig G çalışılması olduğu, akut fazda yükseldiği için saptanması zor olsa da serum veya BOS'da VZV Ig M saptamanın veya daha nadir olarak serumda VZV DNA saptanmasının tanı koydurmada değerli olduğu bildirilmiştir.[8] Tanı koyma yolunda uygulanacak farklı bir tetkik de tükürükte VZV DNA incelenmesidir. Mehta ve ark. 2008'de yapmış olduğu çalışmada herpes zoster tanısı alan 44 hastanın valasiklovir tedavisi öncesi ve sonrası tükürükte VZV DNA düzeyine bakılmıştır. Hastaların tamamında tedavi öncesi pozitif saptanan değer tedavi sonrası kaybolmuştur.[10] Biz olgumuzda kanda serolojik olarak VZV Ig M pozitifliği saptadık ancak tükürük ve BOS'da inceleme yapmamız literatüre daha fazla katkı sağlayabilirdi.

Keane'nin yayınlamış olduğu 2 ve daha fazla kafa çifti tutulumu olan 979 olguluk seride olguların %30'u tümöral oluşum, %12 vasküler sebepler, %12 travma, %10 enfeksiyon, %6 Guillain-Barre sendromu, %5 idiopatik kavernöz sinüzit, %5 geçirilmiş cerrahi, %5 multipl skleroz- ADEM, %3 Fischer sendromu olarak tanı almıştır. Enfeksiyöz nedenlere bağlı kafa çifti tutulumu olan 48 olgunun 2 tanesi herpes enfeksiyonu sonrası gelişmiştir.[11] Burdan da yola çıkılarak ayırıcı tanıda sinire bası yapabilecek kitle lezyonları mutlak göz önünde bulundurulmalı ve gerekli radyolojik tetkikler istenmelidir. Hasta olası sistemik hastalıklar yönüyle de araştırılmalıdır.

Bu vakada hastamıza kraniyal sinirlerin çıkış noktasını değerlendirebilmek için beyin manyetik rezonans görüntüleme ve seyrini görebilmek için ise boyun ve toraks tomografisi istendi. Radyolojik incelemelerde patoloji saptanmadı. Hastanın rutin kan değerleri, böbrek ve karaciğer fonksiyonları değerlendirildi. Yüksek tansiyon dışında ek hastalığı yoktu. Diğer ön tanılar ekarte edildikten sonra viral bir enfeksiyon olabileceği düşünüldü. VZV dışında diğer herpesviruslar (HSV tip 1 ve tip 2), EBV, Toksoplazma, CMV enfeksiyonu açısından serolojik değerlendirme yapıldı. VZV Ig M ve Ig G pozitif saptandı.

Literatür bilgileri ışığında veziküllerin çıktığı günden sonra 8 ila 10 gün içerisinde Ig M antikorunun pozitif saptandığı, 4 ila 6 gün içerisinde Ig G antikorunun saptandığı ve 3 hafta içerisinde maksimum seviyesine ulaştığı bilinmektedir.[3,4] Ig M pozitifliği güvenilir olmasına rağmen geç ortaya çıktığı için tanıyı geciktirebilir.[3] Virusun komşuluk yoluyla 9, 10, 11. kraniyal sinirlere ilerleyebildiği gibi merkezi sinir sistemine de ulaşarak meningoensefalit tablosuna yol açtığı vakalar literatürde bildirilmiştir.[1] Bu nedenle ampirik olarak antiviral tedavi başlamak gerekebilir.[3]

SONUÇ

Multipl kraniyal sinir paralizisi ile başvuran hastalarda herpes virüs enfeksiyonları akılda tutulmalıdır. Sadece cilt değil mukoz membranlar da vezikül yönüyle incelenmelidir ancak vezikül görülmemesi tanıdan uzaklaştırmamalıdır. Serolojik incelemeler spesifik olmasına karşın tanıyı geciktirebilir. Bu nedenle komplikasyonları önlemek amacıyla ampirik antiviral tedavi başlamak uygun olabilir.

KAYNAKLAR

1. Pinto JA, Pinto HC, Ramalho Jda R. Laryngeal Herpes: a case report. J Voice 2002;16(4):560-3.
2. Van Den Bossche P, Van Den Bossche K, Vanpoucke H. Laryngeal zoster with multiple cranial nerve palsies. Eur Arch Otorhinolaryngol 2008;265(3):365-7.
3. Choi JH. Two cases of pharyngolaryngeal zoster advanced to multiple cranial neuropathy. Am J Otolaryngol 2013; 34(4):369-72.
4. Watelet JB, Evrard AS, Lawson G, BonteK, Remacle M, Van Cauwenberge P, Vermeersch H. Herpes zoster laryngitis: case report and serological profile. Eur Arch Otorhinolaryngol 2007; 264(5):505-7.
5. Hoshino C, Yamabe A. Where is reactivation after a long latency? BMJ Case Rep 2012;2012. pii: bcr0120125538.
6. Funakawa I, Terao A, Koga M. A case of zoster sine herpete with involvement of the unilateral IX, X and XI cranial and upper cervical nerves. Rinsho Shinkeigaku 1999;39(9): 958-60.
7. İrioka T, Ohta K, Machida A, Kawashima M, İshikawa K, Mizusawa H. Vagus nerve palsy caused by varicella zoster virüs infection without rash. J Neurol 2007;254(12):1750-1.
8. Gilden D, Cohrs RJ, Mahalingam R, Nagel MA. Neurological disease produced by varicella zoster virus reactivation without rash. Curr Top Microbiol Immunol 2010;342: 243-53.
9. Blumenthal DT, Shacham-Shmueli E, Bokstein F, Schmid DS, Cohrs RJ, Nagel MA, Mahalingam R,Gilden D. Zoster sine herpete: virologic verification by detection of anti-VZV IgG antibody in CSF. Neurology 2011;76(5):484-5.
10. Mehta SK, Tyring SK, Gilden DH, Cohrs RJ, Leal MJ, Castro VA, Feiveson AH, Ott CM, Pierson DL. Varicella-zoster virus in the saliva of patients with herpes zoster. J Infect Dis 2008;197(5):654-7.
11. Keane JR. Multiple cranial nerve palsies: analysis of 979 cases. Arch Neurol 2005; 62(11):1714-7.