Boyunda Dev Lipom

Neck Giant Lipoma: Case Report

Dr. Duygu ERDEM, Dr. Sultan ŞEVİK ELİÇORA, Dr. Murat DAMAR, Dr. Aykut Erdem DİNÇ, Dr. Ergin BİLGİN

Bülent Ecevit Üniversitesi Tıp Fakültesi, Kulak Burun Boğaz Hastalıkları AD, Zonguldak

ÖZET

Lipomlar en sık görülen yumuşak doku tümörleridir.Genellikle soliterdirler ve vücutta herhangi bir yerde yerleşebilirler;servikal bölgede ise nadir görülürler. Yüzde sekseni 5 cm'den küçüktür; 10 cm'den büyük veya 1 kg'dan ağır olanlarına "dev lipom"adı verilir. Nadiren malignleşme gösterirler. Tedavide cerrahi eksizyon, liposuction, steroid enjeksiyonu gibi yöntemler kullanılabilmektedir. Çalışmamızın amacı servikal bölgede dev lipomu olan hastanın literatür eşliğinde sunulmasıdır. 58 yaşında erkek hasta boyun sağ tarafında 10 yıldır var olan ve yavaş büyüyen ağrısız kitle şikâyeti ile polikliniğimize başvurdu. Fizik muayenede sağ servikal bölgeyi tamamen dolduran yaklaşık 15x10 cm boyutta, mobil, düzgün sınırlı kitle palpe edildi. Kitle hastada kozmetik şikâyetin yanı sıra boyun hareketlerinde zorluk da yaratıyordu. Hastadan ön tanı amaçlı magnetik rezonans görüntüleme ve ince iğne aspirasyon biyopsisi (İİAB) istendi. İİAB sonucu "lipom ile uyumlu" geldi. Hastaya boyundan kitle eksizyonu uygulandı, takiplerinde sorun yaşanmadı. Postoperatif patoloji sonucu "lipom, sağ servikal bölge" olarak raporlandı. Dev lipomlar baş-boyun bölgesinde nadir görülen tümörlerdir. Özellikle boyun bölgesi gibi dar alanlarda hem kozmetik hem de fonksiyonel problemlere yol açabileceklerinden cerrahi olarak eksize edilmeleri önerilmektedir.

Anahtar Sözcükler
Dev lipom, boyun

ABSTRACT

Lipomas are the most common soft tissue tumors. They are usually solitary and can be localized anywhere in the body. In the cervical region, they are rare. Eighty percent of the tumors are smaller than 5 cm, tumors 10 cm or greater or heavier than 1 kg are called as "giant lipomas". They can rarely be malignant. Excision, liposuction and steroid injection may be used in the treatment. In this case report, we presented in a 58-year-old male patient with a giant lipoma in the cervical region. The patient had had the mass for 10 years at the right side of the neck, and he was admitted to our clinic with the complaints of slow-growing and painless mass. On physical examination, approximately 15x10 cm sized, mobile, well-circumscribed mass was palpated at right cervical region. The patient had cosmetic problems, as well as problems in neck movement. The fine needle aspiration cytology of the mass was consistent with lipoma. The mass was xcised, and postoperative course of the patient uneventful. Postoperative histopathological result was "lipoma ". Giant lipomas of the neck region may cause cosmetic and functional problems, and excision is recommended.

Keywords
Giant lipoma, neck

Çalışmanın Dergiye Ulaştığı Tarih: **20.01.2015** Çalışmanın Basıma Kabul Edildiği Tarih: **22.04.2015**

≈

Yazışma Adresi

Dr. Ergin BİLGİN
Bülent Ecevit Üniversitesi Tıp Fakültesi,
Kulak Burun Boğaz Hastalıkları AD,
Zonguldak, TÜRKİYE
E-posta: erginbilgin67@hotmail.com

GİRİŞ

Lipomlar en sık görülen yumuşak doku tümörleridir.[1-3] Genellikle soliterdirler ve vücutta yağ dokusunun izlendiği herhangi bir yerde yerleşebilirler. Baş-boyun bölgesinde oldukça nadir görülürler, en sık ise posterior servikal üçgende lokalize olurlar.[1,3,4] Yüzde sekseni 5 cm'den küçüktür, 10 cm'den büyük veya 1 kg'dan ağır olanlarına "dev lipom" adı verilir.[1,4,5] Nadiren malignleşme gösterirler. Lipomların tedavisinde cerrahi eksizyon, liposuction, steroid enjeksiyonu gibi yöntemler kullanılabilmektedir.[3,5]Çalışmamızın amacı servikal bölgede dev lipomu olan hastanın literatür eşliğinde sunulmasıdır.

OLGU SUNUMU

Elli sekiz yaşında erkek hasta boyun sağ tarafında 10 yıldır var olan ve yavaş büyüyen ağrısız kitle şikâyeti ile polikliniğimize başvurdu. Fizik muayenede sağ servikal bölgeyi tamamen dolduran yaklaşık 13x10 cm boyutta, mobil, düzgün sınırlı kitle palpe edildi (Resim 1). Kitle hastada kozmetik şikâyetin yanı sıra boyun hareketlerinde zorluk da yaratıyordu. Boyunda kitle haricinde palpabl lenfadenopati saptanmadı, diğer kulak burun boğaz muayeneleri normal izlendi.Hastadan ön tanı amaçlı ultrasonografi (USG), magnetik rezonans görüntüleme (MRG) istendi. USG "Sağ servikal bölgede geniş boyutlu, dışarıya protrüde görünümde cilt altı yağ doku ile aynı sonografik görünüme sahip lezyon mevcuttur (yağ doku hipertrofisi?)" olarak raporlandı. MRG'de sağ servikal bölgede cilt altı yerleşimli sternokleidomastoid kası anteriora iten, yaklaşık 10x15 cm boyutunda, düzgün sınırlı ve tüm sekanslarda yağ dokusu ile eş sinyal özelliği gösteren kitle izlendi (Resim 2). Lipom ön tanısı olan hastaya malignite ekartasyonu açısından ince iğne aspirasyon biyopsisi (İİAB) yapıldı, sonucu "Malignite yönünden negatif yaymalar, sitolojik bulgular matür mezenkimal bir tümör ile (lipom) uyumlu olabilir"olarak geldi.

Hastaya genel anestezi altında kitle eksizyonu uygulandı. Operasyon esnasında cilt pililerine paralel yaklaşık 6 cm'lik bir inzisyon yapıldı, cilt-ciltaltı geçildikten sonra kitlenin kapsülü takip edilerek etraf dokulardan disseke edildi ve komplet olarak eksizyon yapıldı (Resim 3). Takiplerinde sorun yaşanmadı (Resim 4). Postoperatif patoloji sonucu "lipom, sağ servikal bölge" olarak raporlandı.

Resim 1. Sağ servikal bölgeyi tamamen dolduran yaklaşık 13x10 cm boyutta, mobil, düzgün sınırlı kitle.

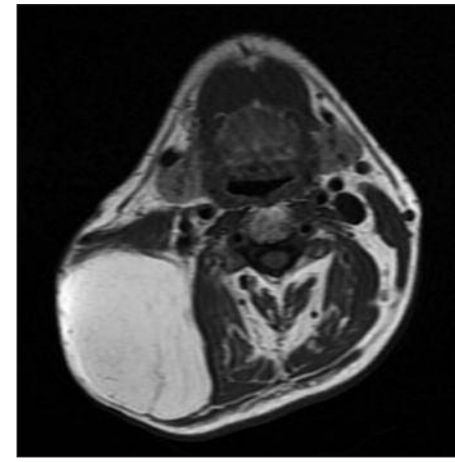

Resim 2. MRG'de sağ servikal bölgede cilt altı yerleşimli sternokleidomastoid kası anteriora iten, yaklaşık 10x15 cm boyutunda, düzgün sınırlı ve tüm sekanslarda yağ dokusu ile eş sinyal özelliği gösteren kitle.

TARTIŞMA

Lipomlar baş-boyun bölgesinde nadir görülen tümörlerdir.[2,3] Klinikte genellikle yavaş büyüyen, asemptomatik kitle olarak görülürler.Yavaş büyümeleri ve semptoma neden olmamaları nedeniyle hastalar tarafından önemsenmeyip dev boyutlara ulaşabilirler.[2] Lipomların dev olarak adlandırılmaları için en az 10 cm genişlikte veya 1 kg'ın üzerinde ağırlıkta olmaları gerekir.[1,4,5] Bizim olgumuzda lipomun uzun aksı 13 cm olarak ölçülmüştür.

Dev lipomların ayırıcı tanısında hemanjiom, epidermoid kist, kas hernisi, liposarkom ve malign fibröz

Resim 3. Operasyon esnasında cilt pililerine paralel yaklaşık 6 cm'lik bir inzisyon yapıldı, cilt-ciltaltı geçildikten sonra kitlenin kapsülü takip edilerek etraf dokulardan disseke edildi ve komplet olarak eksizyon yapıldı.

histiositom gibi patolojiler göz önünde bulundurulmalıdır.[1-3] Ultrasonografi ve MRG tanı ve ayırıcı tanı açısından faydalıdır, ayrıca kitlenin büyük damarlar ile olan ilişkisi de belirlenmiş olur.[1-3] MRG'de yağ baskılı sekanslarda sinyal kaybı görülmesi önemli bir tanısal özelliktir. Lipomlar nadiren malignleşirler fakat özellikle baş-boyun bölgesinde dev boyutlara ulaşma ve hızlı büyüme malignite açısından şüphe uyandırabilir.[3] Malignite ekartasyonu açısından İİAB istenmesi ile hem tanı sağlanmış hem de agresif cerrahiden kaçınılmış olur.[1] Biz de hastamızda öncelikle USG ve MRG ile değerlendirme yaptık. Ardından malignite ekartasyonu açısından İİAB ile değerlendirdik ve sonucun lipom ile uyumlu gelmesi üzerine tedavi planladık.

Lipomların tedavisinde cerrahi eksizyon, liposuction, steroid enjeksyonu gibi yöntemler kullanılabilmektedir.[3,5] Steroid enjeksiyonu genellikle küçük lipomlarda kullanılırken liposuction her boyuttaki tümörde kullanılabilmektedir. Dev servikal lipomlar özellikle boyun bölgesi gibi dar alanlarda hem kozmetik hem de fonksiyonel problemlere yol açabileceklerinden tedavilerinde cerrahi olarak eksize edilmeleri önerilmektedir. Biz de olgumuzda total cerrahi eksizyon uyguladık.

Eksizyon sonrasına sık görülen postoperatif komplikasyonlar hematoma ve seroma oluşumu, ekimoz, enfeksiyon, komşu yapıların veya damarların hasarlanması, skar oluşumu ve yağ embolisidir.[3] Operasyon sırasında dikkat edilmesi gereken nokta cilt flebinin çok inceltilmesinden kaçınılmasıdır, aksi takdirde cilt nekrozları ve şekil bozuklukları görülebilmektedir.Yine lipomun çıkarıldığı bölgede oluşan potansiyel boşluk altında hematom oluşabileceğinden pansumanları dikkatle yapılmalıdır.Bizim vakamızda postoperatif takipte herhangi bir estetik veya fonksiyonel sorun saptanmamıştır.Takiplerinde rekürrens izlenmemiştir.

Lipomlar baş-boyun bölgesinde nadir görülen tümörlerdir. Tanı ve tedavileri basit olmasına rağmen asemptomatik olmaları nedeni ile tanı gecikebilmekte ve dev boyutlar görülebilmektedir. Özellikle boyun bölgesi gibi dar alanlarda hem kozmetik hem de fonksiyonel problemlere yol açabileceklerinden cerrahi olarak eksize edilmeleri önerilmektedir, rekürrens sık karşılaşılan bir durum değildir.

Resim 4. Takiplerinde sorun yaşanmadı.

KAYNAKLAR

1. Koç G, Altay C, Erdoğan N, Tuzuner M, Oyar O. Dev servikal lipoma, servikal bölgenin nadir benign tümörü: iki olgu sunumu. DEÜ Tıp Fakültesi Dergisi 2012; 26(3):207-10.
2. Mehdiyev H. Anterior servikal dev lipoma: olgu sunumu. Fırat Tıp Dergisi 2009;14(1):101-3.
3. Medina CR, Schneider S, Mitra A, Spears J, Mitra A. Giant submental lipoma: case report and review of the literature. Can J Plast Surg 2007;15(4):219-22.
4. Ryan MF, Allen B. A Massive posterior neck mass: lipoma or something more sinister? Case Reports in Emergency Medicine 2013;2013:205936.
5. Silistreli ÖK, Durmuş EÜ, Ulusal BG, Öztan YÖ, Görgü M. What should be the treatment modality in giant cutaneous lipomas? review of the literature and the report of 4 cases. Br J Plast Surg 2005;58(3):394-8.