KBB ve BBC Dergisi 23 (2):80-4, 2015

Larengeal Kondrosarkom: Olgu Sunumu

Laryngeal Chondrosarcoma: Case Report

Dr. Erol KELEŞ,[1] Dr. Orkun EROĞLU,[1] Dr. Ferda DAĞLI,[2] Dr. Gökhan AKTAŞ,[2] Dr. Şinasi YALÇIN[1]

[1]Fırat Üniversitesi Tıp Fakültesi, Kulak Burun Boğaz Hastalıkları AD,
[2]Fırat Üniversitesi Tıp Fakültesi, Patoloji AD, Elazığ

ÖZET

Kondrosarkomlar, larenksin nadir görülen malign tümörleridir ve sıklıkla krikoid kıkırdaktan kaynaklanır. Bu makalede, krikoid kıkırdaktan kaynaklanan, ciddi solunum sıkıntısına neden olan ve larengeal kondrosarkom tanısı konulan 62 yaşında bir erkek hasta sunuldu. Bu vaka nedeniyle larengeal kondrosarkomun tanı ve tedavisi literatür verileri ile tartışıldı.

Anahtar Sözcükler
Larenks; kondrosarkom

ABSTRACT

Chondrosarcoma is rare laryngeal malignant tumor, and it most commonly originates from cricoid cartilage. In this report, a 62-year-old man with severe respiratory distress and diagnosed with laryngeal chondrosarcoma was presented, and diagnosis and treatment of this rare tumor were discussed in the light of literature.

Keywords
Larynx; chondrosarcoma

Çalışmanın Dergiye Ulaştığı Tarih: **04.03.2015** Çalışmanın Basıma Kabul Edildiği Tarih: **04.04.2015**

≈

Yazışma Adresi
Dr. Erol KELEŞ
Fırat Üniversitesi Tıp Fakültesi,
Kulak Burun Boğaz Hastalıkları AD,
Elazığ, TÜRKİYE
E-posta: keleserol@yahoo.com

GİRİŞ

Larengeal kondrosarkom, tüm larenks malignitelerinin %1'inden azını oluşturan nadir bir tümördür. Erkeklerde kadınlardan 3-4 kat daha sık görülür. En sık 6-7. dekatta görülürler. Larengeal kondrosarkom tanısı konulan ilk vaka 1882 yılında tanımlanmıştır ve günümüze kadar literatürde sınırlı sayıda olgu rapor edilmiştir.[1]

Etiyolojide rol oynayan faktörler tam olarak bilinmemekle birlikte larengeal kıkırdaklarda özellikle larengeal kasların tutunma bölgelerinde yaşlanmaya bağlı meydana gelen ossifikasyon, baş-boyun bölgesine uygulanan radyoterapi, teflon enjeksiyonu ve sigara kullanımı larengeal kondrosarkom gelişmesinde suçlanan faktörlerdendir.[2,3] Kondromanın iskemik değişiklikler sonucu malign transformasyona uğrayarak, kondrosarkoma dönüşebileceği bildirilmiştir.[2,3]

Larengeal kondrosarkomlar, %70-75 krikoid kıkırdak endolarengeal yüzünden, %17 tiroid kıkırdak, %5 aritenoid, epiglot ve diğer kıkırdaklarda görülürler.[2-5] Krikoid kıkırdağın genellikle arka veya arka-yan, tiroid kıkırdağın ise alt-yan kısmından kaynaklanırlar.[4,5]

Kondrosarkomlar, genellikle yavaş seyirli büyüme gösterirler ve geç metastaz yaparlar. Ancak lokal nüks eğiliminde olan tümörlerdir.[6] Bu nedenle erken dönemde tanı koymak zordur. Metastaz oranı düşüktür, ancak lokal invazyon yaparlar ve nüks oranı sıktır. Kesin tanı histopatolojik olarak konur.

Tedavide radyoterapinin etkinliğini bildiren çalışmalar olmakla birlikte, genel kanı kondrosarkomların radyoterapiye dirençli olduğu yönündedir. Kabul edilen tedavi şekli geniş cerrahi eksizyondur. Tümörün yerleşim yerine ve büyüklüğüne bağlı olarak eksternal yaklaşımla veya endolarengeal yolla eksizyon yapılabilir.[1]

Bu makalenin amacı, krikoid kıkırdaktan kaynaklanıp ciddi solunum sıkıntısına neden olan larengeal kondrosarkomlu 62 yaşında erkek hastayı sunarak, nadir görülen bu durumun klinik özelliklerini, tanı ve tedavi yaklaşımlarını gözden geçirmektir.

OLGU SUNUMU

Altmış iki yaşında erkek hasta, yaklaşık bir yıl önce başlayan giderek artan ses kısıklığı ve nefes darlığı şikâyetleri ile kliniğimize müracaat etti. Alkol ve sigara kullanım hikayesi olamayan hastanın özgeçmiş ve soygeçmişinde bir özellik yoktu. Hastanın endoskopik larenks muayenesinde; solda krikoid kıkırdak seviyesine uyan subglotik bölgede larengeal pasajı ciddi anlamda daraltan, sol piriform sinüsü oblitere eden, altta trakeal pasaja doğru uzanan, interaritenoid bölgenin hemen altında sağa doğru ilerleyen düzgün yüzeyli kitle izlendi. Kitlenin üzerini örten larenks mukozası sağlamdı (Resim 1). Baş-boyun muayenesinde palpasyon ile ele gelen lenf nodu yoktu.

Hastaya boyun manyetik rezonans görüntüleme (MRG) yapıldı. MRG, subglottik bölgede kontrast tutulumu gösteren sınırları düzensiz, hava pasajını krikoid kıkırdak hizasında sol postero-lateralde daraltan 3,5x4,5 cm boyutta lezyon izlendi şeklinde raporlandı (Resim 2). MRG görüntüsünde lezyonun krikoid kıkırdak kaynaklı olduğu düşünülerek boyun bilgisayarlı tomografi (BT) çekildi. BT incelemesinde subglottik alanda hava pasajını sol postero-lateralde daraltan 3,5x4,5 cm boyutta, sol krikoid kartilaj kaynaklı olduğu düşünülen içerisinde kartilojenöz materyal içeren lezyon izlendi (Resim 3).

Bunun üzerine hastaya görüntüleme eşliğinde bir kez ince iğne aspirasyon biyopsisi, bir kez de tru-cut biyopsi yapıldı. Ancak alınan biyopsi materyali patolojik

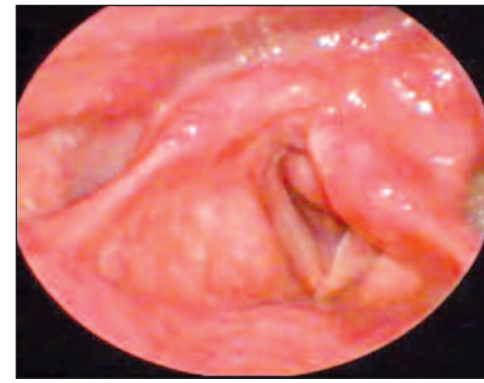

Resim 1. Lezyonun endoskopik görüntüsü.

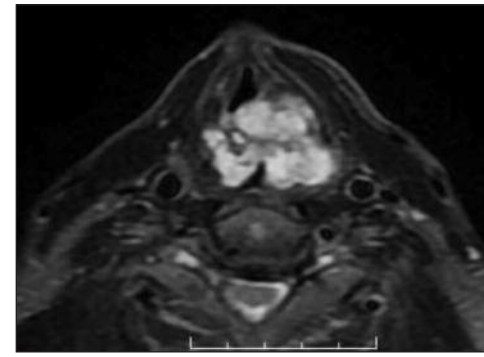

Resim 2. Lezyonun manyetik rezonans görüntüsü.

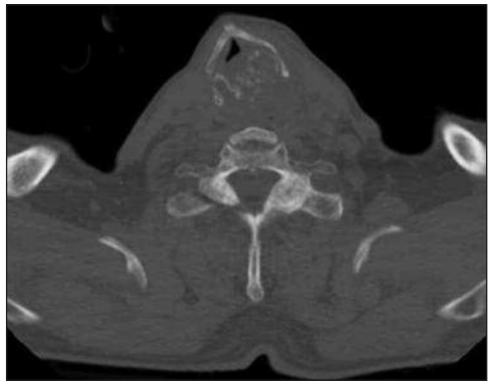

Resim 3. Lezyonun bilgisayarlı tomografi görüntüsü.

tanı için yetersiz olarak değerlendirildi. Solunum sıkıntısı dikkate alınarak hastaya elektif şartlarda trakeotomi açıldı. Trakeotomi insizyonu solda 2 cm uzatılarak krikoid kıkırdağa ulaşıldı ve punch biyopsisi yapıldı. Punch biyopsi sonucu "atipik kartilajinöz tümör/grade I kondrosarkom" olarak raporlandı.

Tümörün yayılımının konservatif bir cerrahiye olanak vermeyeceği düşünülerek total larenjektomi kararı alındı. Hasta bilgilendirilerek onamı alındı ve kitle total larenjektomi ile enblok olarak çıkarıldı (Resim 4). Preoperatif punch biyopsi alınımı esnasında tiroid bezi sol lobuna tümör penetrasyonu olabileceği düşüncesi ile total larenjektomi spesmenine tiroid sol lobektomi spesmeni eklendi. Histopatolojik inceleme sonucu, Grade I kondrosarkom ve cerrahi sınırlarda tümör izlenmedi olarak rapor edildi (Resim 5, 6). Tiroid sol lobektomi spesmeninde histopatolojik olarak tümöre rastlanmadı. Hastanın 1 yıllık takiplerinde nüks ile karşılaşılmadı.

Bu yazı nedeniyle hastadan 'Bilgilendirilmiş Olur' alındı.

TARTIŞMA

Kondrosarkom, baş-boyun bölgesinde nadir görülen bir malignite olup, en sık larenks, maksilla ve kafa tabanında görülür. Larengeal kondrosarkom, tüm larenksin malignitelerinin yaklaşık %1'inden azını oluşturur.[1,4] Larengeal kondrosarkomlar vücudun diğer bölgelerinde yerleşim gösteren kondrosarkomlara nazaran daha selim seyirlidir.[7,8]

Larengeal kondrosarkomların klinik belirtiler, tümörün büyüklüğü ve yerleşim yeri ile ilişkilidir. En sık görülen semptomlar ses kısıklığı, dispne, boğaz ağrısı bazen de yutma güçlüğü şeklindedir.[8] Semptomların süresi birkaç hafta veya uzun bir zaman dilimine yayılabilir. Bazen birkaç yılı dahi bulabilir. Bizim olgumuzda, yaklaşık bir yıl önce başlayan ve giderek artan ses kısıklığı, yutma güçlüğü ve nefes darlığı yakınmaları mevcuttu.

Lezyon endoskopik muayenede genellikle normal larenks mukozası altında submukozal şişkinlik şeklinde kendini gösterir. Ancak ilerlemiş olgularda mukozal ülserasyon izlenebilir. Tanı için direkt larengoskopi eşliğinde biyopsi önerilmektedir. Sıklıkla submukozal kitle olarak ortaya çıktığı için biyopsi derin dokudan yapılmalıdır. Biyopsi ile ilgili dikkat edilmesi gereken diğer nokta ise kitle sert olduğundan biyopsi sırasında güçlükle karşılaşılabileceğidir.[8] Bizim olgumuzda endoskopik muayenede solda krikoid kıkırdak seviyesine uyan subglotik bölgede larengeal pasajı ciddi anlamda daraltan, sol piriform sinüsü oblitere eden, altta trakeal pasaja doğru uzanan, interaretenoid bölgenin hemen altında sağa doğru ilerleyen düzgün yüzeyli kitle izlendi. Kitlenin üzerini örten larenks mukozası sağlamdı. Ol-

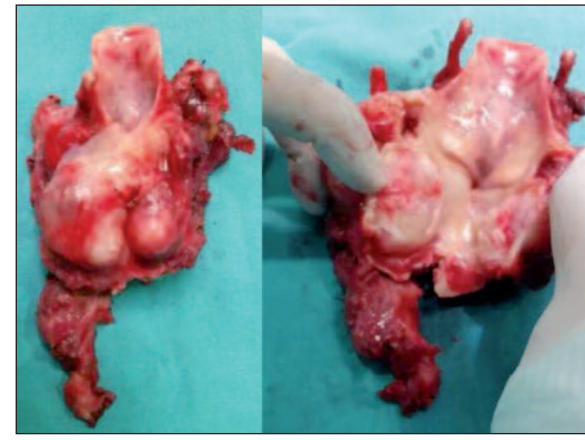

Resim 4. Total larenjektomi materyalinin görüntüsü.

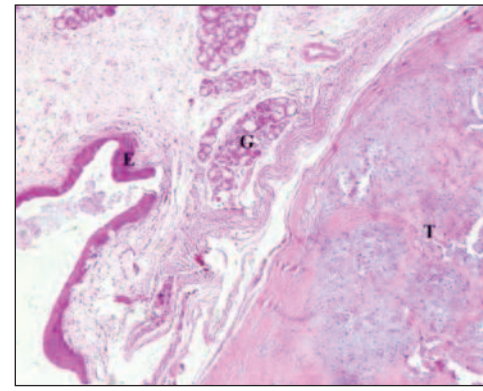

Resim 5. Yüzey epiteli (E) ve submukozal gland yapıları (G) altında görülen Grade 1 kondrosarkom histopatolojisi (HE, x40).

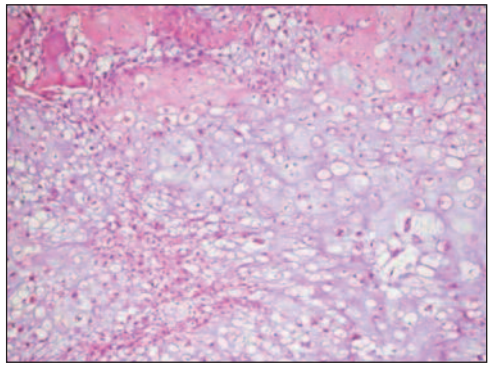

Resim 6. Miksoid değişiklik ve hücresellikte hafif-orta derecede artış gösteren hiperkromatik nükleuslu kondrositlerden oluşan, belirgin atipi ve mitoz artışı göstermeyen Grade 1 kondrosarkomun görünümü (HE, x400).

gumuza görüntüleme eşliğinde bir kez ince iğne aspirasyon biyopsisi, bir kez de tru-cut biyopsi yapıldı. Ancak alınan biyopsi materyalinden patolojik tanı konulamadı. Solunum sıkıntısı dikkate alınarak hastaya elektif şartlarda trakeotomi açıldı ve açık punch biyopsi yapıldı.

Kondrosarkomda, ideal radyolojik görüntülemenin kontrastlı BT olduğu, manyetik rezonans görüntülemenin de tanıda yardımcı diğer bir radyolojik tetkik olduğu bildirilmiştir.[8-10] Radyolojik olarak lokal dekstrüktif, çevre yapılardan sınırları kolaylıkla ayırt edilebilir ve patlamış mısır görüntüsü olarak tarif edilen benekli kalsifikasyon görünümüyle karakterize kondroit yapı izlenimin tanı koydurucu olduğu belirtilmektedir.[1,8,9] Olgumuzda çekilen boyun BT'de sol subglottik alanda hava pasajını sol postero-lateralde daraltan 3,5x4,5 cm boyutta, sol krikoid kartilaj kaynaklı olduğu düşünülen içerisinde kartilojenöz materyal içeren, kistik ve nekrotik komponentlere ait olduğu düşünülen hipodens alanlar bulunduran heterojen dansitedeki kitle periferal tarzda kontrastlanma gösteriyordu. Lezyon amorf kalsifikasyon ile uyumlu hiperdens alanlar (patlamış mısır görüntüsü) içeriyordu.

Biyopsi materyalinin elde edilmesindeki zorluklar gibi elde edilen biyopsi materyalinin histopatolojik incelemesinde kondrom/kondrosarkom ayrımını yapmak güç olabilir.[11] Lezyon tamamen çıkarılsa bile bazen kondrom ile düşük gradeli kondrosarkom ayrımı yapılamayabilir.[4,8] Kondromlarda hücreler genellikle tek nükleuslu olup mitotik aktivite izlenmezken kondrosarkomlarda artmış nükleer sellülarite, geniş tek veya multipl nükleuslu hücreler, yoğun kromatin yapı ve artmış mitotik aktivite izlenir.[8,11] Orta ve yüksek gradeli kondrosarkomları iğne aspirasyon sitolojisi ile tanımak mümkündür. Ancak düşük gradeli kondrosarkom ile kondrom arasındaki farkı ayırt etmek neredeyse mümkün değildir.[11] Olgumuz grade I kondrosarkom olarak raporlandı.

Larengeal kondrosarkom için temel tedavi cerrahi eksizyondur.[11] Larenks kondrosarkomlarının eksizyonunda dört cerrahi teknik kullanılmaktadır. Bunlar; epiglot veya aritenoid kıkırdak kaynaklı küçük tümörler için endolarengeal yoldan çıkartılması, orta büyüklükteki tümörlerin fonksiyonel larenks bırakılarak larengofissür yöntemiyle çıkartılması, tiroid kıkırdak kaynaklı olanlarda ekstalarengeal yaklaşım ve masif tümörlerde veya krikoid kıkırdağı tam kat kaplayan tümörlerde total larenjektomi uygulamasıdır.[5,9] Bütün araştırmacıların hem fikir olduğu; larenks fonksiyonlarının korunarak ve normal kıkırdak sınırları bırakılarak tümörün tamamının çıkartılmasıdır.[5,8,11] Tiroid kartilaj ve epiglot kaynaklı tümörlerin eksizyonu daha kolayken, rekürren laringeal sinir ve krikotrakeal bağlantının stabilitesi risk altında olduğundan krikoid kıkırdaktan kaynaklanan tümörlerin cerrahisi daha zordur.[10] Krikoid kıkırdağın yarısından fazlasını kapsayan tümörlerde total larenjektomi önerilmektedir.[11] Bizim olgumuzda, tümör krikoid kıkırdağı tam kat tutmuş ve tümör krikoid kıkırdağın sol arka-yan kısmından kaynaklanıp orta hattın sağına geçtiği için konservatif bir cerrahiye olanak vermeyeceği düşünülerek total larenjektomi yapıldı. Kemoterapi ve radyoterapi larengeal kondrosarkomlarda genellikle etkisiz olarak kabul edilmekle birlikte sadece radyoterapiyle tedavi edilen olgular da bildirilmiştir.[12]

Larengeal kondrosarkomlarda lokal nüks oranı yüksektir ve sağ kalım cerrahi olarak tümörün total olarak eksizyonuna bağlıdır.[8-11] Cerrahi olarak tümör tamamen eksize edilirse sağ kalım uzundur. Lokal nüks açısından hastalar düzenli olarak takip edilmelidir. Uzak metastaz ise nadirdir (%12-15).[8] Uzak metastaz olarak en sık hematojen yolla akciğer ve böbreğe, bölgesel metastaz olarak servikal lenf nodlarına metastaz yapabileceği ve bölgesel lenf nodu metastazının kötü prognoz göstergesi olduğu bildirilmiştir.[8-12]

Sonuç olarak; larengeal kondrosarkomlar nadir görülen, biyopsi yapılması ve bu biyopsinin değerlendirilmesinde ciddi sıkıntıların yaşanabileceği bir malignitedir. Yavaş büyüme özelliği ve düşük uzak metastaz yapma özelliği dikkate alındığında, erken tanı ve tedavinin önemi artmaktadır. Larengeal kondrosarkomun klinik özelliklerinin bilinmesinin erken tanı ve dolayısı ile tedaviye alınacak yanıt açısından çok değerli olduğu düşüncesindeyiz.

KAYNAKLAR

1. Thompson LD, Gannon FH. Chondrosarcoma of the larynx: a clinicopathologic study of 111 ca ses with a review of the literature. Am J Surg Pathol 2002;26(7):836-51.
2. Mesolella M, Motta G, Galli V. Chondrosarcoma of the epiglottis: report of a case treated with CO2 laser epiglottectomy. Acta Otorhinolaryngol Belg 2004;58(1):73-8.
3. Durmaz A, Küçüktağ Z, Birkent H, Karahatay S, Gerek M. Endolarengeal Eksizyonla Tedavi Edilen Larengeal Kondrosarkom. KBB ve BBC Dergisi 2010;18(3):112-5.
4. Neis P, McMahon M, Norris C. Cartilaginous tumors of the trachea and larynx. Ann Otol Rhinol Laryngol 1989;98(1):31-6.
5. Munoz A, Penarrocha L, Gallego F, Olmedilla G, Poch-Broto J. Laryngeal chondrosarcoma: CT findings in three patients. AJR Am J Roentgenol 1990;154(5): 997-8.
6. Saleh HM, Guichard C, Russier M, Kémény JL, Gilain L. Laryngeal chondrosarcoma: a report offive cases. Eur Arch Otorhinolaryngol 2002;259(4):211-6.
7. Civelek Ş, Sayın İ, Ercan İ, Kabukçuoğlu F, Turgut S. Larenks kondrosarkomu: Olgu sunumu: Türk Otolarengoloji Arşivi 2006;44(1):48-52.
8. Thompson LD. Chondrosarcoma of the larynx. Ear Nose Throat J 2004;83(9):609.
9. Nakayama M, Brandenburg JH, Hafez GR. Dedifferentiated chondrosarcoma of the larynx with regional and distant metastases. Ann OtolRhinol Laryngol 1993;102(10):785-91.
10. Tiwari R, Mahieu H, Snow G. Long-term re sults of or gan presevat on in chondrosarcoma of the crico id. Eur Arch Otorhinolaryngol 1999;256(6):271-6.
11. Kozelsky TF, Bonner JA, Foote RL, Olsen KD, Kasperbauer JL, McCaffrey TV, et al. Laryngeal chondrosarcomas: the Ma yo Clinic experience. J Surg Oncol 1997;65(4):269-73.
12. Dailiana T, Nomikos P, Kapranos N, Thanos L, Papathanasiou M, Alexopoulou E, et al Chondrosarcoma of the larynx: treatment with radiotherapy. Skeletal Radiol 2002;31(9):547-9.