KBB ve BBC Dergisi 23 (3):114-7, 2015

Boyunda Ganglionöroma: Olgu Sunumu

Ganglioneuroma of the Neck: Case Report

Dr. Murat KOÇYİĞİT, Dr. Serhat YASLIKAYA, Dr. Safiye GİRAN ÖRTEKİN

Kanuni Sultan Süleyman Eğitim ve Araştırma Hastanesi, Kulak Burun Boğaz Hastalıkları Kliniği, İstanbul

ÖZET

Ganglionöromalar, sempatik trunkus boyunca lokalize ve nöroektoderm kaynaklı, boyunda nadir görülen tümörlerdir. Ganglionöromaların preoperatif tetkiklerde servikal adenit, brankiyal yarık kisti, nöroblastom, nöroma, schwannoma, nörofibroma, sarkoma ve lenfoma gibi bazı diğer patolojilerden ayırt edilmesi güç olabilmektedir. Bu yazıda klinik olarak sadece boyunda şişlik ile başvuran 7 yaşındaki bir olgu sunulmuştur. Hastanın preoperatif tetkiklerinde granülomatöz hastalık veya kistik doğumsal anomalileri düşündüren bulgular olmasına rağmen, kitlenin cerrahi eksizyonu sonrası patolojik incelemede ganglionöroma olduğu saptandı.

Anahtar Sözcükler
Boyun; ganglionörom;
nöroektodermal tümörler

ABSTRACT

Ganglioneuromas are very rare tumors in the neck, localized along the sympathic trunk and derived from neuroectodermal crest cells. Their differentiation from the lesions such as servical adenitis, branchial cyst, neuroblastoma, neuroma, schwannoma, sarcoma and lymphoma are difficult. In this article, we explained a 7-year-old girl presented with only swelling in the neck. Preoperative examinations were suggestive of granulomatous diseases or cystic congenital anomalies, but the histopathological diagnosis of the mass was "ganglioneuroma" after total excision.

Keywords
Neck; ganglioneuroma;
neuroectodermal tumors

Çalışmanın Dergiye Ulaştığı Tarih: **30.03.2015** Çalışmanın Basıma Kabul Edildiği Tarih: **19.05.2015**

≈

Yazışma Adresi

Dr. Murat KOÇYİĞİT
Kanuni Sultan Süleyman Eğitim ve Araştırma Hastanesi,
Kulak Burun Boğaz Hastalıkalrı Kliniği,
İstanbul, TÜRKİYE
E-Posta: muratdr63@yahoo.com

GİRİŞ

Paragangliomlar periferik nörojenik tümörler arasında yer alırlar. Nöroblastik farklılaşmanın derecesi, tipi, malignleşme potansiyeli, schwann stroma gelişimi göz önüne alınarak periferik nörojenik tümörler nöroblastoma, ganglionöroblastoma, ganglionöroma olarak üç gruba ayrılırlar. Nörojenik veya nöroblastik tümörler olarak da adlandırılan ganglionöromalar, sempatik trunkus boyunca lokalize ve nöroektoderm kaynaklı olup, boyunda nadir görülen bir tümörlerdir. Bu nöroblastik tümörler çocukluk çağı tümörlerinin %6'sını oluşturur, ve sıklıkla abdomen (%65-80), toraks (%10) veya daha az sıklıkla (%5) baş boyun bölgesinde bulunurlar.[1] Rapor edilen servikal ganglionöromalar genellikle sempatik zincir kaynaklıdır. Kesin tanı sadece şüphe üzerine yapılan cerrahi eksizyon sonrası konulabilmektedir.[2] Bu yazıda klinik olarak sadece boyunda şişlik ile başvuran, preoperatif tetkiklerinde granülomatöz hastalık veya kistik doğumsal anomalileri düşündüren ve ilk etapta klinik olarak ganglinöromayı akla getirmeyen bir olgu sunulmuştur.

OLGU SUNUMU

Yedi yaşındaki bir kız hastanın boyun sağ tarafındaki şişlik şikayeti nedeniyle başvurması üzerine tam bir baş boyun muayenesi yapıldı. Hastanın nazofarenks, orofarenks ve larinks bölgelerinde primer odak olabilecek bir patolojisi saptanmadı. Boyun muayenesinde sağ üst juguler bölgeden başlayıp sternokleidomastoid (SKM) kası alt kenarına kadar uzanan, yumuşak kıvamlı, fikse olmayan, düzgün yüzeyli, cildi tutmayan ve üzerinde ısı artışı hissedilmeyen kitle saptandı. Hastanın ultrasonografi incelemesi "Sınırları iyi seçilen, düzgün yüzeyli, hipoekoik, septa içermeyen 38x44 mm boyutlarında kistik lezyon" olarak rapor edildi. Çekilen kontrastlı manyetik rezonans görüntüleme "Sağ SKM kasını deplase eden, 4,5x3,5x9,5 cm boyutlarında, T2A'da hiperintens, T1A'da hipointens özellikte ve belirgin kontrast tutulumu göstermeyen, düzgün yüzeyli kistik yapı; brankial kist ile uyumludur" şeklinde raporlandı (Resim 1).

Bunun üzerine sitolojik inceleme için hastanın sağ servikal bölgesindeki kitlesinden ince iğne (22 gauge) ile aspirasyon yapıldı ve havada kurutulan yaymalar Giemsa ile boyandı. Mikroskopik incelemede alınan örnekte benzer görünümde matür lenfoid elemanlar ve epiteloid benzeri iğsi çekirdekli histiositler saptandı. Bu sitolojik inceleme sonucu "Granulomatöz lenfadenitis"

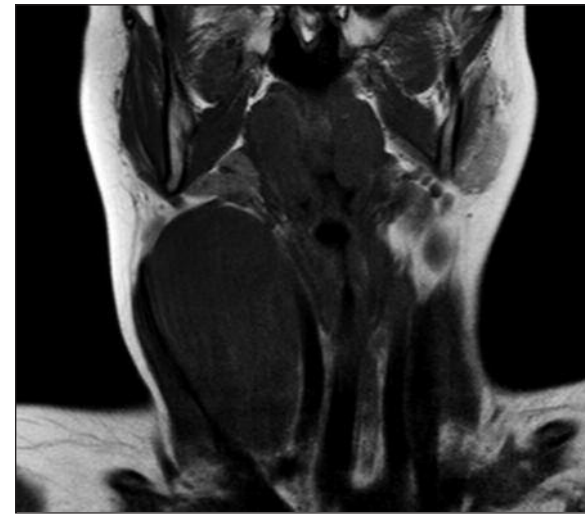

Resim 1. Manyetik rezonans görüntülemede T2 sekansta sağ servikal kitlenin görünümü.

olarak raporlandı. Bunun üzerine hastaya granulomatöz hastalıklar yönünde sistemik araştırma yapıldı. Hastaya mikobakterium tüberkülozis yönünden yapılan genomik DNA izolasyonu negatif olarak saptandı (stn-PCR tekniği). Hastanın rutin biyokimya tetkikleri de normaldi. Hastanın diğer sistemik muayenelerinde de granulomatöz hastalık lehine bulguya rastlanmaması üzerine kitleye 'brankial kist' ön tanısıyla, eksploratris servikotomi yapıldı. Kitle internal juguler venin ön yüzü boyunca vertikal olarak uzanmaktaydı. Kitle üzerinde boylu boyunca uzanmış kalınlaşmış bir sinir dokusu fark edildi ve sinir dikkatlice diseke edilerek korundu. Yaklaşık 12,0x3,0x5,0 cm'lik kitle bütünlüğü bozulmadan total olarak eksize edildi (Resim 2). Hastanın postoperatif erken dönemde sağ göz kapağında hafif düşüklük (ptozis) ve gözde küçülme (myozis) fark edildi. Horner Sendromuna ait olarak düşünülen bu bulgular ilerleyen günlerde tamamen kayboldu. Servikotomi ile eksize edilen kitlenin histopatolojik değerlendirilmesinde 'ganglionöroma' olarak rapor edildi.

TARTIŞMA

Ganglionöroma, sempatik zincirin bulunduğu herhangi bir yerde bulunan sempatoadrenal sinir sisteminin iyi diferansiye bir tümörüdür ve çok sıklıkla posterior mediastinum ve retroperitonium bölgesinde lokalizedir.[3] Bu tümörlerin görülme yaşı ortalama 11'dir ve kızlarda insidansı biraz daha fazladır.[4] Genellikle bu bölgelerde lokalize olmakla birlikte, farklı bölgelerde de olabilmektedir. Yılmaz ve ark. 11 temporal kemik tü-

Resim 2. Total olarak çıkarılan kitle.

möründen oluşan klinik deneyimlerinde bir olgunun da ganglinöroma olduğunu rapor etmiştir.[5] Bu nadir görülen çocukluk çağı tümörü baş boyun bölgesinde çok nadir olarak görülüp, genellikle yavaş büyüyen kitle olarak karşımıza çıkmaktadır.[1] Sempatik zincirin pozisyonuna bağlı olarak kitlenin parafarengeal veya retrofarengeal boşluğa yayılma potansiyeli vardır. Bu bölgelere doğru büyümenin etkisiyle kitlenin faringeal duvar, kranial sinirler, Östaki tüpü veya vasküler yapılara basısı sonucu hastalarda disfaji, boğazda takılma hissi, dispne, horlama veya obstruktif uyku apne semptomları rapor edilmiştir.[6,7] Sánchez-Galán ve ark. 24 ganglionöromalı hastanın 12'sini abdominal, 11'ini torasik ve 1'ini de servikal bölgede kitle olarak raporlamıştır.[8] Enzinger ve Weiss anatomik bölgelerine göre sınıflandırdıkları 88 ganglionöromalı hastanın 34'ünün mediastende, 27'sinin retroperitonial bölgede, sadece 1 vakada parafarengeal bölgede tümörünün olduğunu bildirmişlerdir.[9] Boyunda genellikle asemptomatik olarak karşımıza çıksa da, Urata ve ark.nın 18 yaşındaki bir hastasında kitlenin 160 x 190 x 60 mm boyutunda dev bir kitle olarak retrofarengeal bölgeye kadar uzanıp, solunum güçlüğü yaptığı da rapor edilmiştir.[10] Yokoi ve ark. 19 yaşındaki bir hastada parafarengeal bölgedeki ganglionöromanın yutma güçlüğü yaptığını bildirmişlerdir.[11] Gary ve ark. 42 yaşındaki bir hastada retrofarengeal bölge kaynaklı ganglionöromanın ense sertliği ve disfaji yaptığını rapor etmişlerdir.[12] Boyundaki ganglionöromalar retrofarengeal veya parafarengeal bölgelerde olduğunda semptom veya bulgu verirken, bizim olguda olduğu gibi boyun lateral bölgesinde asemptomatik olabilmektedir.

Ganlionöromalar, bazen endokrinolojik olarak aktif olup, kanda vazoaktif intestinal peptid hormon (VIP) üretimi, katekolaminlerde ve androjenik hormonda artış ve idrarda yükselmiş vanilmandelik asit düzeyi gösterebilirler. Bunun sonucunda diyare, terleme, hipertansiyon ve virilizasyon görülebilir. Bizim olgumuzda kan biokimya ve idrar tetkikleri normal değerlerdeydi.

İnce iğne aspirasyon biopsisi sıklıkla az hücre içermesi nedeniyle tanıda bu metodu zayıf hale getirmektedir.[13] Histolojik olarak ganglionöroma, iyi diferansiye ganglionik ve matür hücreler, nadir fusiform hücrelerden oluşmaktadır.[14] Bizim olgumuzda biokimya ve idrar tetkikleri normaldi. İnce iğne aspirasyon biopsisinde de matür lenfoid elemanlar ve epiteloid benzeri iğsi çekirdekli histiositler saptandı. Bu histolojik inceleme 'granulomatöz lenfadenitis' lehine yorumlanmıştı. Hastamız ince iğne aspirasyon biopsisi sonucuna göre granulomatöz hastalık lehine yorumlanıp eksizyon yapılmadan tedaviye başlansaydı, gereksiz yere uzun süre antitüberküloz ilaç tedavisi ya da diğer granulomatöz yapan hastalıkların tedavisini almak zorunda kalabilirdi.

Tanıda ince iğne aspirasyon biyopsisinin yerinin zayıf olması nedeniyle görüntüleme yöntemleri önem kazanmaktadır. Kitlenin bilgisayarlı tomografi görüntülemesinde kitlenin iç kısmında noktasal kalsifikasyonlar dikkati çeker. Manyetik rezonans görüntülemede ise T1 sekanslarda homojen hipointens görünüm, T2 sekanslarda ise hiperintens görünüm mevcuttur. Ganglionöromalar bu görünümleriyle de guatrdan ve brankiyal kitle anomalilerinden ayırt edilemezler. Dolayısıyla görüntüleme yöntemleri ile de kesin tanıyı destekleyecek bulgu olamamaktadır.[15] Ganglionöroma, boyunda nadir görülen iyi diferansiye bir tümördür. Kesin tanı sadece cerrahi eksizyon ve çıkarılan bu kitlenin histopatolojik olarak incelenmesinden sonra konulabilir. Cerrahi eksizyon tedavi ve kür için iyi bir seçenektir. Eğer tümör total olarak çıkarılırsa prognoz çok iyidir.[16]

Sonuç olarak, ganglionöromalar baş boyun bölgesinde çok nadir olarak görülse de, yapılan preoperatif tetkiklerde servikal adenit, brankiyal yarık kisti, nöroblastom, nöroma, schwannoma, nörofibroma, sarkoma ve lenfoma gibi bazı diğer patolojilerden ayırt edilmesi güç olabilmektedir. Boyunda kitle ile başvuran hastaların ayırıcı tanısında görüntüleme yöntemleri ve ince iğne aspirasyon biyopsi sonucuna göre hareket edilse de, preoperatif tetkikler ile kesin tanısı konulamayan ganglionöroma da mutlaka akılda tutulması gereken bir oluşumdur.

KAYNAKLAR

1. Cotton RT, Ballard ET, Zwerdling T, Ballard ET, Myer III CM, Koch BL. Tumors of the head and neck in children. In: Thawley SE, Panje WR, Batsakis JB, Lindberg RD, eds. Comprehensive Management of Head and Neck Tumors. 2nd ed. Philadelphia: WB Saunders; 1999. p. 1846-1902.
2. Baisakhiya NK, Mukundan S. Ganglioneuroma of the neck. J Pak Med Assoc 2008;58(12):699-701.
3. Albonico G, Pellegrino G, Maisano M, Kardon DE. Ganglioneuroma of parapharyngeal region. Arch Pathol Lab Med 2001;125(9):1217-8.
4. Hamilton JP, Koop CE. Ganglioneuromas in childhood. Surg Gynecol Obstet 1965; 121(4):803-12.
5. Yılmaz İ, Yavuz H, Çağıcı CA, Aslan S, Erbek S, Akdoğan V, Özlüoglu LN. Temporal kemik tumorleri: klinik deneyim. Türk Otolarengoloji Arşivi 2006;44(3):161-69.
6. Olsen KD. Tumors and surgery of the parapharyngeal space. Laryngoscope 1994;104 (Suppl 63):1-28.
7. Hughes KV, Olsen KD, McCaffrey TV. Parapharyngeal space neoplasms. Head Neck 1995;17(2):124-30.
8. Sánchez-Galán A, Barrena S, Vilanova-Sánchez A, Martín SH, Lopez-Fernandez S, García P. Ganglioneuroma: to operate or not to operate. Eur J Pediatr Surg 2014;24(1):25-30.
9. Enzinger FM, Weiss SW. Primitive neuroectodermal tumors and related lesions. In: Enzinger FM, Weiss SW, eds. Soft Tissue Tumors. 3th ed. St Louis: Mosby Year-Book; 1995.p.929-64.
10. Urata S, Yoshida M, Ebihara Y, Asakage T. Surgical management of a giant cervical ganglioneuroma. Auris Nasus Larynx 2013;40(6):577-80.
11. Yokoi H, Arakawa A, Inoshita A, Ikeda K. Novel use of a Weerda laryngoscope for transoral excision of a cervical ganglioneuroma: a case report. J Med Case Rep 2012 26(6): 88-91.
12. Gary C, Robertson H, Ruiz B, Zuzukin V, Walvekar RR. Retropharyngeal ganglioneuroma presenting with neck stiffness: report of a case and review of the literature. Laryngoscope 2010;120(Suppl 4):148.
13. Vadala G, Buffone A, Calcamo A, Mangiameli A, Matera R, Vadala V. Il ganglioneuroma del collo. Minerva Chir 1990; 45(19):1257-60.
14. Joshi VV1, Cantor AB, Altshuler G, Larkin EW, Neill JS, Shuster JJ, et al. Recommendations for modification of terminology of neuroblastic tumors and prognostic significance of Shimada classification. Cancer 1992;69(8): 2183-96.
15. Leonardis M, Sperb D, Alster C, Campisi C, Herter NT. Ganglioneuroma of the neck, masquerading as a goiter. Eur J Surg Oncol 2003;29(10):929-30.
16. Song Y, Liu H. Management of ganglioneuroma in the neck. Lin Chung Er Bi Yan Hou Tou Jing Wai Ke Za Zhi 2012; 26(9):392-3.