KBB ve BBC Dergisi 24 (2):43-6, 2016

Pediatrik Antrokoanal Polipli Olgularda Cerrahi Tecrübemiz

Our Clinical Experience in Pediatric Patients with Antrochoanal Polyps

Dr. Ethem İLHAN, Dr. Selim ULUCANLI, Dr. Mehmet Ali ÖZEL, Dr. Murat OKTAY, Dr. Hüseyin YAMAN

Düzce Üniversitesi Tıp Fakültesi, Kulak Burun Boğaz Hastalıkları AD, Düzce

ÖZET

Amaç: Bu çalışmada kliniğimizde izole antrokoanal polip nedeniyle endoskopik sinüs cerrahisi uygulanan pediatrik yaş grubundaki hastalar değerlendirilmiştir. **Gereç ve Yöntemler:** Kliniğimizde Ocak 2009 ile Haziran 2014 tarihleri arasında endoskopik sinüs cerrahisi yapılan pediatrik izole antrokoanal polip olgusu olan 8 hasta (6 erkek, 2 kız; 9-14 yaş arasında; ortalama yaş 11.5 ± 1.92) geriye dönük olarak değerlendirildi. Hastaların yaşı, cinsiyeti, klinik özellikleri, radyolojik tetkikleri ve histopatolojik tanıları gözden geçirildi. Nazal polipozis olguları çalışma dışı bırakıldı. Olgular operasyon sonrası nüks ve komplikasyon yönünden değerlendirildi. **Bulgular:** Hastaların beşinde sol, üçünde sağ maksiller sinüs kaynaklı antrokoanal polip saptandı. En sık görülen semptom burun tıkanıklığıydı. Hastaların beşine fonksiyonel endoskopik sinüs cerrahisi (FESC), üçüne FESC ile birlikte Adenoidektomi yapıldı. Hastaların hepsi genel anestezi altında opere edildi. Bir hastada postoperatif 2.yılında nüks görülmesi üzerine tekrar FESC uygulandı ve sonraki 1 yıllık takiplerinde nüks izlenmedi. **Sonuç:** Pediatrik olgularda burun tıkanıklığı nedenleri arasında antrokoanal polipler de mutlaka düşünülmelidir. Antrokoanal poliplerle birlikte adenoid vejetasyon da olabileceği göz önünde bulundurulmalı ve gerekirse tedaviye adenoidektomi de eklenmelidir. FESC pediatrik olgularda rekürrenslerin az görüldüğü uygun bir tedavi yöntemidir.

Anahtar Sözcükler

Nazofarinks; polipler; maksiller sinüs; nüks; nazal cerrahi işlemler

ABSTRACT

Objective: The aim of this study is to evaluate our experience on pediatric patients who underwent endoscopic sinus surgery for antrochoanal polyps. **Material and Methods:** Eight pediatric patients (6 males, 2 females; between 9-14 years; mean age 11.5 ± 1.92) who had undergone endoscopic sinus surgery for isolated antrochoanal polyp between June 2014 and January 2009 were analyzed retrospectively. Patient's age, sex, clinical features, diagnosis, radiological and histopathological examinations was reviewed. Patients with nasal poliposis were excluded from this study. Patients were evaluated for recurrence and postoperative complications. **Results:** Antrochoanal polyp was arise from the left maxillary sinus in 5 patients and from the right maxillary sinus in 3 patients. The most common symptom was nasal obstruction. Functional endoscopic sinus surgery (FESS) was performed all of 8 patients, adenoidectomy was also added in to the surgery in 3 of these patients. All patients were operated under general anesthesia. One of the patient underwent FESS again due to recurrence of polyp at 2 years from surgery. There was no recurrence in 1 year follow-up after second surgery. **Conclusion:** Antrochoanal polyps should be kept in mind among the causes of nasal obstruction in pediatric patients. We considered that the adenoid vegetation may be exist with antrochoanal polyp and the adenoidectomy should be added to surgery if it is necessary. FESS is an appropriate treatment in pediatric antrochoanal polips with low recurrence.

Keywords

Nasopharynx; polyps; maxillary sinus; recurrence; nasal surgical procedures

Bu çalışma, 36. Türk Ulusal Kulak Burun Boğaz ve Baş Boyun Cerrahisi Kongresi (5-9 Kasım 2014, Antalya'da)'nde yazılı poster olarak sunulmuştur.

Çalışmanın Dergiye Ulaştığı Tarih: **31.01.2016** Çalışmanın Basıma Kabul Edildiği Tarih: **01.06.2016**

≈

Yazışma Adresi

Dr.Ethem İLHAN

Düzce Üniversitesi Tıp Fakültesi, Kulak Burun Boğaz Hastalıkları AD,

Konuralp 81160, Düzce, Türkiye

e-posta: ethemilhan@yahoo.com

GİRİŞ

Koanal polipler nazal mukozadan kaynaklanan ve koanadan nazofarenkse uzanım gösteren benign, soliter lezyonlardır.[1] Koanal poliplerin etiyolojisinde alerji, inflamatuar nedenler, sinüs ostiumlarının tıkanıklığı ve özellikle çocukluk döneminde kistik fibrozis sorumlu tutulmakla birlikte etyolojisi tam olarak bilinmemektedir.[2-4]

Koanal polipler nadir görülen benign neoplazmlardır.[5] Genellikle çocuklarda ve genç erişkinlerde görülürler.[5] Konal polipler tüm nazal poliplerin %4-6'sını, çocuk yaş grubunda ise %33'ünü oluşturmaktadır.[4]

Pediatrik yaş grubunda en sık görülen burun tıkanıklığı sebebi adenoid hipertrofisidir. Koanal polipli hastalarda en sık görülen şikâyet burun tıkanıklığıdır. Özellikle tek taraflı burun tıkanıklıklarında, koanal polip ayırıcı tanıda mutlaka düşünülmelidir. Burun tıkanıklarında her iki nazal pasajın endoskopik muayenesi tanıda önemlidir, paranazal sinüs bilgisayarlı tomografi (BT) de tanıya yardımcıdır.

Koanal poliplerde tedavi cerrahidir.[6-8] Endoskopik sinüs cerrahisi en sık uygulanan yöntemdir.[9,10] Endoskopik sinüs cerrahisi morbiditesinin az olması, nüks oranlarının düşük olması nedeniyle günümüzde en çok kabul gören cerrahi tekniktir.[9,10] Caldwell luc ameliyatı sık tercih edilmemekle birlikte bazı yazarlar tarafından endoskopik olarak tamamen çıkarılması mümkün olmayan veya nüks eden olgularda önerilmektedir.[5,11]

Literatür gözden geçirildiğinde özellikle pediatrik antrakonal poliplerin tedavisinde endoskopik sinüs cerrahisini ve sonuçlarını bildiren az sayıda çalışma bulunmaktadır. Bu çalışmada kliniğimizde izole antrokoanal polip nedeniyle endoskopik sinüs cerrahisi uygulanan pediatrik yaş grubundaki hastalar değerlendirilmiştir.

GEREÇ VE YÖNTEMLER

Kliniğimizde Ocak 2009 ile Haziran 2014 tarihleri arasında endoskopik sinüs cerrahisi yapılan pediatrik izole antrokoanal polibi bulunan 8 hasta (6 erkek, 2 kız; 9-14 yaş arasında; ortalama yaş 11,5±1,92) geriye dönük olarak değerlendirildi. Hastaların yaşı, cinsiyeti, klinik özellikleri, radyolojik tetkikleri ve histopatolojik tanıları gözden geçirildi. Hastalarda nazal pasajlar topikal anestezi sonrası 2,7 mm rijit veya uyum sağlayamayanlarda fleksibl fiberoptik endoskop ile değerlendirildi. Endoskopik sinüs cerrahisi ile birlikte gerekli olan hastalarda adenoidektomi de yapıldı. İzole antrokoanal polip dışındaki nazal polipozis olguları çalışma dışı bırakıldı. Olgular operasyon sonrası nüks ve komplikasyon yönünden araştırıldı. Olguların takip süreleri 7 ile 36 ay (ortalama takip süresi: 14,75±9,1 ay) arasında değişiyordu.

BULGULAR

Toplam 8 hasta (6 erkek, 2 kız; 9-14 yaş arasında; ortalama yaş 11,5±1,92) mevcuttu. Hastaların beşinde sol, üçünde sağ maksiller sinüs kaynaklı antrokoanal polip saptandı. En sık görülen semptom tek taraflı burun tıkanıklığıydı, diğer semptomlar baş ağrısı, alerjik şikayetler, horlama, koku kaybı ve burun akıntısıydı. Hastaların tümünde burun tıkanıklığı şikayeti varken, adenoid hipertrofisi eşlik edenlerde tıkanıklık çift taraflı idi (Tablo 1). Olguların hiç birisinde sistemik hastalık bulunmuyordu.

Ameliyat öncesi şikayetleri sorgulanan hastalara nazal endoskopik muayene yapıldı. Hastaların tümüne paranazal sinüs BT çekildi (Resim 1). Muayene ve görüntüleme yöntemlerinde 3 hastada antrokoanal poliple birlikte adenoid hipertrofisi, 1 hastada da karşı maksiller sinüste retansiyon kisti tespit edildi. Retansiyon kistine müdahale edilmedi.

Tüm hastalar genel anestezi altında opere edildi. Hastaların beşine sadece FESC, üçüne FESC ile birlikte Adenoidektomi yapıldı. Hastaların hepsine unsinektomi yapıldı ve maksiller sinüs ostiumu genişletilerek sinüs içerisindeki rezidü polipoid dokular temizlendi. Çıkarılan polipoid dokular patolojiye gönderildi ve incelenmeleri sonucunda tüm hastaların patolojileri inflamatuar polip olarak rapor edildi. Hastaların takiplerinde şikayet-

Tablo 1. Hastaların başvuru şikayetleri.

Semptomlar	Görüldüğü hasta sayısı
Burun tıkanıklığı (tek taraflı)	5 (%62,5)
Burun tıkanıklığı (çift taraflı)	3 (%37,5)
Burun akıntısı	4 (%50)
Horlama	3 (%37,5)
Baş ağrısı	2 (%25)
Allerjik şikayetler	2 (%25)
Koku Kaybı	1 (%12,5)

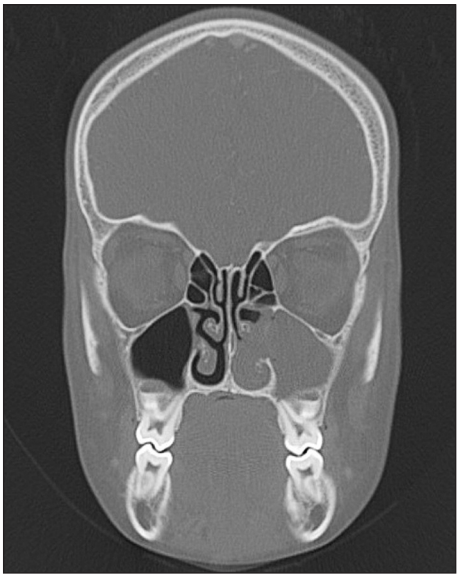

Resim 1. Antrokoanal polibin bilgisayarlı tomografideki görünümü.

lerinin tekrar oluşması nedeniyle operasyon sonrası 2.yılında kliniğimize başvuran ve nüks tespit edilen 1 hasta dışında nüks ya da komplikasyon izlenmedi. Nüks görülen hastaya tekrar genel anestezi altında FESC uygulandı. Hastanın sonraki 1 yıllık takibinde nüks izlenmedi.

TARTIŞMA

Nazal polipler histolojik olarak incelendiğinde yüzeyde respiratuar epitel, merkezde kistik komponent, çevresinde ödematöz stroma ve değişik oranlarda inflamatuar hücre infiltrasyonu izlenir.[1] Koanal poliplerde ise inflamatuar hücre infiltrasyonu daha fazla, eozinofilik infiltrasyon daha azdır. Özellikle submukozal gland sayılarının koanal poliplerde daha düşük olduğu görülmüştür.[2] Koanal poliplerin etiyolojisi tam olarak bilinmemekle birlikte inflamatuar nedenler ve alerji polip oluşumundan sorumlu tutulmuştur. Sinüs ostiumlarının kronik tıkanıklığı da önemli bir etken olarak düşünülmüştür. Özellikle çocukluk döneminde kistik fibrozis de predispozan fakör olarak akılda tutulmalıdır.[4]

Koanal polipler genellikle maksiler sinüsten kaynaklanan benign lezyonlardır ve bu nedenle antrokoanal polip olarak isimlendirilirler. Tüm polip olguları içinde antrokoanal polipler çocuklarda ve genç erişkinlerde daha sık görülür, kadın ve erkek oranı eşittir.[12] Genellikle tek taraflıdırlar. sfenoid sinüs, nazal septum, yumuşak ve sert damak, ethmoid sinüs gibi lokalizasyonlardan da kaynaklanabilir.[12] En sık semptom bizim hastalarımızda da olduğu gibi burun tıkanıklığıdır. Baş ağrısı, horlama, alerjik şikayetler, burun akıntısı, uyku apnesi, burun kanaması da görülebilir.[13]

Antrokoanal polipler, burun tıkanıklığı ile gelen çocukların ayırıcı tanısında akılda tutulmalıdır. Tanı nazal endoskopik muayene ve BT yardımı ile koyulur ve özellikle polibin hangi sinüsten kaynaklandığının tespit edilmesini sağlar. En uygun tedavi yöntemi endoskopik sinüs cerrahisidir. Antrokoanal poliplerle birlikte adenoid vejetasyon da olabileceği göz önünde bulundurulmalı ve gerekirse tedaviye adenoidektomi de eklenmelidir. Ayırıcı tanıda tek taraflı burun tıkanıklığı şikayetine yol açan anjiofibrom, thornwald kisti, malign tümörler gibi nazofarenks yerleşimli kitleler, gliomalar, alt konka hipertrofileri akılda tutulmalıdır.[13-15]

Antrokoanal poliplerde basit polipektomi ve Caldwell-Luc ameliyatları yıllardan beri uygulanan tekniklerdir. Basit polipektomi sonrasında %25-65 yüksek nüks oranları bildirilmiştir.[16,17] Caldwell-Luc ameliyat tekniği geniş çalışma alanı sağlayarak antrumdaki tüm polipoid dokularının temizlenmesini sağlamakla birlikte özellikle çocuklarda diş kökleri zarar görebilir ve maksiler kemik gelişimi bozulabilir. FESC pediatrik olgularda rekürrenslerin az görüldüğü uygun bir tedavi yöntemidir.[8] Daha önce FESC uygulanan ve nüks görülen çocuk hastada yine FESC uyguladık ve 1 yıllık takiplerinde bu kez nüks izlenmedi. FESC sırasında sinüsün içerisinin gözlenemediği ve rezidü doku kaldığından şüphe duyulan olgularda transkanin sinoskopi uygulanabilir. FESC ile birlikte transkanin sinoskopi uygulanan hastalarda daha az nüks görüldüğü bildirilmiştir.[18]

SONUÇ

Koanal polipler tek taraflı burun tıkanıklığı, baş ağrısı, burun akıntısı şikayetleri bulunan pediatrik hastalarda ayırıca tanıda akılda tutulmalıdır. Özellikle pediatrik yaş grubunda adenoid vegetasyon ile birlikte olabileceği düşünülerek adenoid hipertrofisi yönünden tüm hastalar mutlaka değerlendirilmeli ve gerekirse tedaviye adenoidektomi eklenmelidir. Burun tıkanıklığının araştırılmasında her iki nazal pasaj mutlaka endoskopik muayene ile değerlendirilmelidir. Koanal poliplerin tanısı nazal endoskopi ve BT ile konulmaktadır. Tedavide en iyi yöntem FESC'dir.

KAYNAKLAR

1. Berg O, Carenfelt C, Silfversward C, Sobin A. Origin of the choanal polyp. Arch Otolaryngol Head Neck Surg 1988;114(11):1270-1.
2. Towbin R, Dunbar JS, Bove K. Antrochoanal polyps. Am J Roentgenol 1979;132(1):27-31.
3. Chen JM, Schloss MD, Azouz ME. Antrochoanal polyp: a 10-year retrospective study in the pediatric population with a review of the literature. J Otolaryngol 1989;18(4):168-72.
4. Cook PR, Davis WE, McDonald R, McKinsey JP. Antrochoanal polyposis: a review of 33 cases. Ear Nose Throat J 1993;72(6):401-2.
5. Eladl HM, Elmorsy SM. Endoscopic surgery in pediatric recurrent antrochoanal polyp, rule of wide ostium. Int J Pediatr Otorhinolaryngol 2011;75(11):1372-5.
6. Altun H, Teker AM, Ceran M, Gedikli O. Koanal polipli olgularda endoskopik yaklaşım. Kulak Burun Bogaz Ihtis Derg 2008;18(2):74-8.
7. Yilmaz I, Yilmazer C, Yavuz H, Gençay S, Bal N, Özlüoğlu LN. Antrokoanal Polipli Çocuğun Tedavisi. KBB-Forum 2003;2(4):72-5.
8. Ozcan M, Ozlugedik S, Ikinciogullari A. Simultaneous antrochoanal and sphenochoanal polyps: a rare clinical entity. J Laryngol Otol 2005;119(2):152-4.
9. Aktas D, Yetiser S, Gerek M, Kurnaz A, Can C, Kahramanyol M. Antrochoanal polyps: analysis of 16 cases. Rhinology 1998;36(2):81–85.
10. Pinilla M, Gonzalez F, Garcia-Berrocal JR, Vergara J. Endoscopic approach of antrochoanal polyps. Acta Otorinolaringol Esp 1994;45(5):345–7.
11. Facon F, Paris J, Dessi P. Antrochoanal polyps: diagnosis and management. Ann Otolaryngol Chi Cervicofac 2004;121(6):315–21.
12. Yaman H, Yilmaz S, Karali E, Guclu E, Ozturk O. Evaluation and management of antrochoanal polyps. Clinical and experimental otorhinolaryngology 2010;3(2):110-4.
13. Özdek A, Samim E, Bayiz Ü, Meral I, Şafak M A, Oğuz H. Antrochoanal polyps in children. International Journal of Pediatric Otorhinolaryngology 2002;65(3):213-8.
14. Uslu S, İleri F, Sezer C, Asal K, Köybaşıoğlu A, İnal E. Koanal polipler: Orijin, mikroskopi ve yaklaşım. KBB ve Baş Boyun Cerrahisi Dergisi 1999;7(2):79-84.
15. Karakuş MF, İkincioğulları A, Oruk V, Ensari S, Dere H. Sfenoid sinüs kaynaklı koanal polip. KBB-Forum 2005;4(1):37-39.
16. El-Guindy A, Mansour MH. The role of transcanine surgery in antrochoanal polyps. The Journal of Laryngology & Otology 1994;108(12):1055-7.
17. Schramm VL Jr, Effron MZ. Nasal polyps in children. Laryngoscope 1980;90(9):1488-95.
18. Başak S¸ Karaman CZ, Akdilli A, Metin KK, Surgical approaches to antrochoanal polyps in children. International Journal of Pediatric Otorhinolaryngology 1998;46(3):197–205.