KBB ve BBC Dergisi 24 (2):61-4, 2016

Yaşlı Hastada Laringeal Sakküler Kist

Laryngeal Saccular Cyst in Geriatric Patient

Dr. Hüseyin YAMAN,[1] Dr. Selim ULUCANLI,[1] Dr. Ethem İLHAN,[1] Dr. Murat OKTAY,[2] Dr. Hakan ATEŞ,[3] Dr. Fahri Halit BEŞİR[4]

[1]Düzce Üniversitesi Tıp Fakültesi Kulak Burun Boğaz Hastalıkları AD,
[2]Düzce Üniversitesi Tıp Fakültesi Patoloji AD, Düzce
[3]Ahi Evran Üniversitesi Eğitim Araştırma Hastanesi Anesteziyoloji ve Reanimasyon, Kırşehir
[4]Düzce Üniversitesi Tıp Fakültesi Radyoloji AD, Düzce

ÖZET

Laringeal sakküler kistler nadir görülen benign lezyonlardır. Genellikle erken bebeklik döneminde ortaya çıkarlar. Disfaji, solunum güçlüğü ve stridor ile başvuran ve endoskopik muayenesinde sol ariepiglottik fold ve bant ventrikülü tutan kistik lezyonu bulunan 88 yaşındaki olgu literatür eşliğinde tartışıldı. Preoperatif trakeotomiye ihtiyaç duyulmadığı için hastaya orotrakeal entübasyon yoluyla genel anestezi uygulandı. Kitle başarıyla çıkarıldı ve patolojik inceleme sonucu laringeal sakküler kist olarak rapor edildi. Hasta yoğun bakım ünitesinde takibi sırasında ani aritmi ve kalp durmasına bağlı olarak operasyon sonrası 7. gün kaybedildi. Bizim bilgimize göre, literatürde 8. dekat sonrasında çok az sayıda laringeal sakküler kist bildirilmiştir. Larenks sakküler kistler geriatrik yaş grubunda oldukça nadir görülen lezyonlardır ve stridor ve solunum sıkıntısı bulunduğunda ayırıcı tanıda düşünülmelidir. Yaşamı tehdit eden havayolu obstrüksiyonuna ve hatta ölüme yol açabileceklerinden erken tanı ve tedavi çok önemlidir.

Anahtar Sözcükler
Sakküler kist; disfoni; dispne; larinks; disfaji

ABSTRACT

Laryngeal saccular cysts are rare benign lesions. They generally occur in the early infancy. We report a case with saccular cyst filling the left aryepiglottic fold and vocal fold of the larynx in a 88-year-old man that refer with dysphagia, dyspnea and stridor. He underwent operation via transoral approach under general anesthesia with orotracheal intubation. There was no need to perform emergency tracheotomy. The mass was successfully removed, and histopathologic examination revealed laryngeal sacculer cyst. The patient died 7th day of operation depending on sudden arhythmia and cardiac arrest in the intensive care unit follow up. To the best of our knowledge, laryngeal saccular cyst has been reported in few cases after the 8. decades. Laryngeal saccular cysts are rare masses in geriatric age and should be considered in the differential diagnosis of stridor and respiratory distress. Early diagnosis and treatment is important because it can cause life-threatening airway obstruction and even lead to death.

Keywords
Saccular cyst; larynx; dysphonia; dyspnea; dysphagia

Çalışmanın Dergiye Ulaştığı Tarih: **24.02.2016** Çalışmanın Basıma Kabul Edildiği Tarih: **08.05.2016**

≈

Yazışma Adresi

Dr. Ethem İLHAN
Düzce Üniversitesi Tıp Fakültesi Kulak Burun Boğaz Hastalıkları AD,
Konuralp 81160, Düzce, Türkiye
e-posta: ethemilhan@yahoo.com

GİRİŞ

Laringeal sakküler kistler genellikle erken bebeklik döneminde görülen nadir benign lezyonlardır. Laringeal sakkülün atrezisi ya da ventriküldeki submukozal mukusun retansiyonu sonucu oluşurlar.[1] Konjenital veya sonradan kazanılmış olabilirler. Konjenital sakküler kistler embriyolojik malformasyonlardan kaynaklanırken, kazanılmış kistlerin daha çok travmatik, inflamatuar ya da neoplastik obtrüksiyon sonucu oluştuğu düşünülmektedir.[1-3] Sakküler kistler laringomalazi, laringeal web, subglottik stenoz, trakeomalazi ve diğer üst solunum yolunda obstrüksiyona neden olan lezyonlar ile benzer semptomlara yol açarlar. En sık semptom inspiratuar stridordur.[2,3] Tanıda lezyonun direkt endoskopik görünümü ve radyolojik görüntüleme teknikleri önemlidir.[1-4] Bu kitlelerin tedavisi cerrahi eksizyondur.[1-4] Bu çalışmada, 88 yaşındaki erkek hastada sol ariepiglottik foldu ve bant ventrikülü dolduran sakküler kist olgusu sunulmuştur. Bizim literatür bilgimize göre, 8.dekat sonrasında rapor edilmiş çok az sayıda laringeal sakküler kist olgusu bulunmaktadır.[4]

OLGU SUNUMU

Seksen sekiz yaşında erkek hasta son 6 aydır mevcut olan ve zamanla artan stridor, disfaji, solunum güçlüğü, disfoni ve öksürük şikayetleri ile kliniğimize başvurdu. Hastanın herhangi bir sistemik hastalığı ve travma öyküsü bulunmuyordu. Alkol kullanmayan hastanın 65 paket/yıl sigara öyküsü bulunuyordu. Endoskopik muayenede larinkste sol supraglottik bölgede, rima glottis açıklığınının büyük bölümünü kapatan, solunum ve konuşma sırasında hareketli, düzgün sınırlı kitle izlendi. Bilgisayarlı tomografi görüntülemesinde iyi sınırlı, 3.5 x 2.5 cm boyutlarında hava yolunu daraltan ve sol supraglottik bölgeyi dolduran kistik kitle görüldü (Resim 1). Klinik olarak laringeal mukosel, laringopiyelosel ve sakküler kist tanıları düşünüldü. Ameliyat öncesinde hastanın kendisinden ve oğlundan aydınlatılmış onam formu alındı.

Hasta aynı gün trakeotomi hazırlıkları da yapılarak operasyona alındı. Genel anestezi altında operasyona alınan hastada trakeotomiye ihtiyaç duyulmadı ve orotrakeal entübasyon başarılı oldu. Direkt laringoskopi ile

Resim 1. Bilgisayarlı tomografide sol ariepiglottik folddan kaynaklanan ve hava yolunu daraltan kistik kitle görülmektedir.

mikroskop altında kitleye görüş sağlandı. Kitle supraglottik bölgenin büyük çoğunluğunu tıkamaktaydı ve sol ariepiglottik plikanın posterolateralinden rima glottise doğru şişlik şeklinde görüldü. Kitle mikropens ve mikromakas yardımı ile kesilerek tamamen çıkartıldı ve kitlenin kaynaklandığı nokta koterize edildi (Resim 2). Ameliyat sonrasında vokal kordlar doğaldı. Kitlenin histopatolojik tanısı sakküler kist olarak rapor edildi (Resim 3). Hastada ameliyat esnasında vital bulgularında bozulma olduğu için postoperatif dönemde yoğun bakıma alındı. Postoperatif 7. günde yoğun bakım ünitesinde ani gelişen aritmi ve kardiak arrest nedeniyle hasta kaybedildi.

TARTIŞMA

Sakküler kistler 2 tiptir. Anterior sakküler kistler anterior ventrükülden kaynaklanır ve yalancı ve gerçek vokal kordlar arasındaki laringeal lümene doğru uzanırlar. Lateral sakküler kistler ise yalancı vokal kordlar ve ariepiglottik fold bölgesinde genişleme sonucu oluşur.[2,3,5] Bizim olgumuz lateral sakküler kist olup, larinkste sol ariepiglottik fold bölgesindeydi.

Laringeal sakküler kistler asemptomatik olabilmekle birlikte, solunum güçlüğü, stridor, dispne, disfaji, apne, ses kısklığı, siyanoz ve beslenme güçlüğü yapabilir. Bizim olgumuzda da olduğu gibi bazen hayatı tehdit eden hava yolu tıkanıklıklarına ve hatta

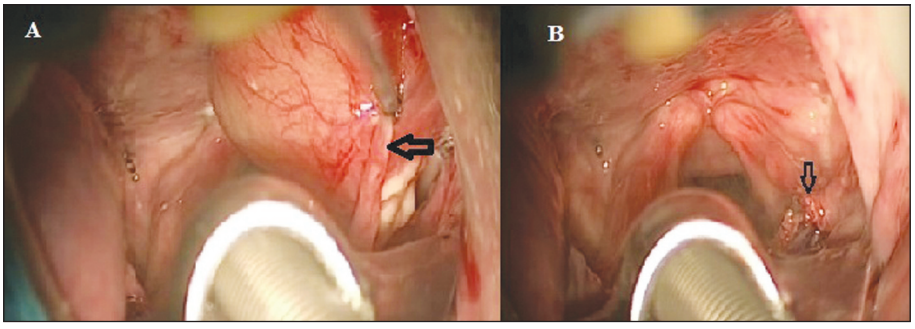

Resim 2. (A) Sol ariepiglottik folddaki sakküler kistin ameliyat sırasındaki görünümü. **(B)** Eksizyon sonrasında kitlenin kaynaklandığı noktanın ameliyat sırasındaki görüntüsü.

bunun sonucunda ölüme neden olabilirler.[1-6] Literatürde ölüme neden olan sakküler kistler genellikle bebeklerde görülmekle birlikte erişkinlerde çok nadir olarak ölüm bildirilmiştir.[7] Anamnez ve larinksin endoskopik muayenesi tanı ve ayırıcı tanı açısından son derece önemlidir. Lateral grafi, bilgisayarlı tomografi, manyetik rezonans görüntüleme lezyonun boyutları, kaynaklandığı ve genişlediği bölgelerin tespitine yardımcı olur.[3,6,7] Ayırıcı tanıda laringosel, laringomalazi, laringeal veb, vokal kord paralizi, subglottik stenoz, trakeomalazi, hemanjiom, hamartom ve üst hava yolunun diğer tıkayıcı ve solid kitleleri akılda tutulmalıdır.[1-3]

Bu kistlerin tedavisinde aspirasyon, marsupiyalizayon, CO2 lazer ile buharlaştırma ve cerrahi eksizyon uygulanabilir.[1-7] İğne ile aspirasyon ya da kiste yapılacak olan insizyon hem tanının doğrulanması hem de ciddi tıkayıcı sempomların rahatlatılması için uygulanabilir. Endoskopik olarak ya da eksternal yaklaşımla bu kistlerin tamamen çıkartılması bu kitlelerin tedavisinde gereklidir.[1-3] Geçici olarak trakeotomi açılmasına ihtiyaç duyulan vakalar da olmuştur.[2,3] Biz kitleyi transoral yaklaşımla mikroskop altında eksize ettik.

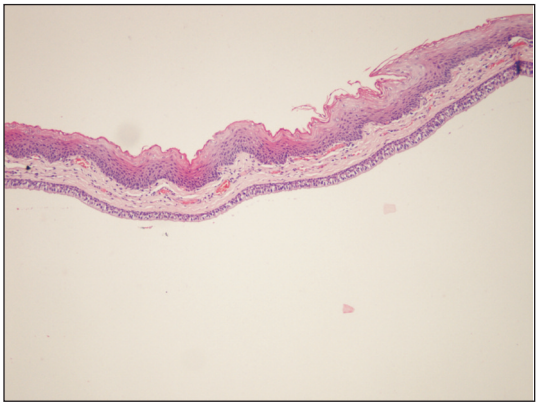

Resim 3. Pseudostratifiye kolumnar respiratuar epitelle döşeli ve aralarda intraselüler mukus üretimi içeren kistik lezyon (HE, X100).

SONUÇ

Laringeal sakküler kistler ileri yaşlı hasta grubunda çok nadir görülen lezyonlardır ve stridor ve solunum güçlüğü olan hastalarda ayırıcı tanıda mutlaka düşünülmelidir. Bu kitleler ciddi havayolu tıkanıklığı ve sonucunda ölüme yol açabileceklerinden erken tanı ve tedavi önemlidir.

KAYNAKLAR

1. Sennes LU, Imamura R, Frizzarini R, Hachiya A, Chagury AA. Congenital laryngeal saccular cyst. Braz J Otorhinolaryngol 2012;78(3):137.
2. Rodríguez H, Zanetta A, Cuestas G. Congenital saccular cyst of the larynx: a rare cause of stridor in neonates and infants. Acta Otorrinolaringol Esp 2013;64(1): 50-4.
3. Tosun F, Söken H, Ozkaptan Y. Saccular cyst in an infant: an unusual cause of life-threatening stridor and its surgical treatment. Turk J Pediatr 2006;48(2):178-80.
4. Kaur A, Kini U, Alva SK. Cysts of the larynx: A clinicopathologic study of nine cases. Indian Journal of Otolaryngology and Head and Neck Surgery 1998;50(3):250-6.
5. Bielamowicz S, Bhabu P. Saccular cyst. Ear Nose Throat J 2002;81(11):761.
6. Suzuki J, Hashimoto S, Watanabe K, Takahashi K. Congenital vallecular cyst in an infant: case report and review of 52 recent cases. J Laryngol Otol 2011;125(11):1199-203.
7. Kastowsky TK, Stevenson MP, Duflou JA. Sudden death from saccular laryngeal cyst. J Forensic Sci 2006;51(5):1144-6.