ENDOSKOPİK TRANSNAZAL DAKRİYOSİSTORİNOSTOMİ

ENDOSCOPIC TRANSNASAL DACRYOCYSTORHINOSTOMY

Dr. Metin AKINER(*), Dr. Yücel ANADOLU (*),
Dr. Tevfik AKTÜRK (*), Dr. Suat H. UĞURBAŞ (**), Dr. Güler ZİLELİOĞLU (**)

ÖZET: *Lakrimal sistemde direnaj bozukluğu sonucu, sürekli göz sulanması ve medial kantüste şişlik, hastanın günlük yaşantısını olumsuz yönde etkilemektedir. Duktıs lakrimalis tıkanıklığın oluşturduğu semptomları ortadan kaldırmak için çeşitli yöntemler denenmiştir. Bunlar arasında Toti yöntemi, günümüze dek en sık kullanılan yöntem olmuştur. Son yıllarda bu tedavi yöntemlerine eklenen ve oldukça yaygın bir şekilde kullanılmaya başlanan, endoskopik yöntemle direnajın sağlanması söz konusudur. Eksternal yöntemin sahip olduğu; insizyon ve buna bağlı olarak yüzde gelişen skatris, insizyon nedeniyle lakrimal pompa fonksiyonunun bozulması gibi sorunlar içermeyen endoskopik transnazal teknik, burun içinde kontrollü çalışma olanağı da sağlaması nedeniyle eksternal yönteme karşı bir alternatif olarak gündeme gelmektedir. Endoskopik transnazal teknik ve bu tekniği uygulayarak opere ettiğimiz 40 olgu ve takip sonuçları ile bu tekniğin avantaj ve dezavantajları bu maka/ede tartışılmıştır.*

Anahtar Sözcükler: *Nazal Endoskopi, Dakriyosistorinostomi.*

SUMMARY: *Due to the obstruction of the nasolacrimal duct, epiphora and eye complaints effect the daily life of the patient adversely. For the treatment of the obstruction of the nasolacrimal duet, several techniques are used up to date. Among these techniques, Toti procedure was the most popular. As the endoscopic nasal techniques are developing, endoscopic transnasal dacryocystorhinostomy (DCR) started to be popular to manage this disorder. In this technique, without any external incision, the nasolacrimal pump mechanism is not interfered and mainly the cosmesis is no more a problem for the patient. As the advantage of endonasal operation, it is possible for the surgeon the check as if he is in the right place or not, during the operation. in this study, we present 40 cases of primary and revision DCR procedures who were operated by Toti procedure before, whom we applied transnazal endoscopic technique and discussed the advantages and disadvantages of this technique.*

Key Words: *Nasal Endoscopy, Dacryocystorhinostomi*

GİRİŞ

Lakrimal sistemde akkiz olarak oluşabilecek obstrüksiyonlar, göz sulanması ve lakrimal kesenin rekürren enfeksiyonu gibi sorunlara yol açarak gözü tehlikeye atmaktadır. Lakrimal sistemdeki direnaj bozukluğu sonucu sürekli göz sulanması ve medial kantüste şişlik en sık görülen semptomlardır. Bu sorunun çözümü cerrahi olmaktadır.

Nazolakrimal duktus tıkanıklıklarını düzeltmek amacıyla uygulanan endonazal cerrahi girişim ilk kez, 1893 yılında Caldwell tarafından tanımlanmıştır (2,7,10). Ardından daha geniş açı ile görüş alanını genişletilmesini sağlayan transseptal teknik denenmiştir (10). Ancak her iki yöntemde de operasyon sahasının aydınlanmasının yetersiz oluşu nedeniyle bu teknikler yerini eksternal yaklaşımla operasyon tekniğine terketmişlerdir (10). Operasyon mikroskopunun kullanıma girmesiyle transnazal dakriyosistorinostomi (dsr) ile oldukça başarılı sonuçlar elde edilmiş ancak, operasyon mikroskopunda görüş alanının sınırlı ve açının dar olması, hastanın en ufak baş hareketinde görüşün kaybolması gibi teknik sorunlar bu yöntemin de bırakılarak, İ904 yılında Toli'nin tanımladığı eksternal dsr'yi bu alanda en popüler yöntem haline getirmiştir (2,9,10). 1921 yılında Dupuyemps ve Bourtjuet, aynı tekniği daha da geliştirerek lakrimal kese kenarlarını burun mukoza fleplerine sütüre ederek bu ameliyatın haşarı oranını artırmışlardır (2, 10).

Yüzün en görülebilir yerlerinden biri olan medial kantüs bölgesinde; ciltle oluşan skatris ve normal lakrimal pompa fonksiyonunu bozma riski taşıyan eksternal yöntem sahip olduğu bu dezavantajlarla sorun yaratabilmektedir (2).

Fonksiyonel endoskopik sinüs cerrahisinin son yıllarda popülarite kazanması ile intranazal sinüs cerrahisi tekniklerinde oldukça büyük gelişmeler elde edilmiştir (10). Nazal kavitenin mükemmel görüntülenmesi sayesinde endoskopik operasyonların başarı oranı yükselmiş ve nazolakrimal sisteme endoskopik yaklaşım gündeme gelmiştir. (2,7,10)

Bu yazımızda, videoendoskopik yöntemle uyguladığımız transnazal dsr tekniğini ve bu yöntemle opere ettiğimiz primer ve revizyon olan ilk 40 olgumuzu sunarak bu yöntemin klasik eksternal yönteme olan avantaj ve dezavantajlarını tartıştık.

YÖNTEM- GEREÇ

Ankara Üniversitesi Tıp Fakültesi Kulak Burun Boğaz ve Göz Hastalıkları Anabilim Dalları arasında oluşturulan ortak bir ekip ile Mart 1994-Temmuz 1995 tarihleri arasında çeşitli sebeplerle lakrimal kanal tıkanıklığı olmuş ve epifora, dakriosistit, hidrops şikayetleri olan 40 olgu çalışmaya dahil edilmişlerdir.

Bu çalışma XXIII. Ulusal Türk ORL ve Baş Boyun Cerrahisi Kongresinde tebliğ edilmiştir. ANTALYA- 1995.

(*) Ankara Üniversitesi Tıp Fakültesi Kulak Burun Boğaz Anabilim Dalı - ANKARA
(**) Ankara Üniversitesi Tıp Fakültesi Göz Hastalıkları Anabilim Dalı ANKARA

Olgu grubumuzun 27'si kadın, 13'ü erkek olup yaş ortalaması 39'dur.

Olguların tümüne başvuru sırasında serum fizyolojikle lavaj yapılarak; punktum, kanalikül ve ortak kanal tıkanıklığı gibi üst lakrimal sistem patolojisi olan olgular saptanarak çalışmaya dahil edilmemişlerdir.

Ameliyat öncesi her hastaya lipiodüllü kese grafisi çekilmiş, rutin burun muayenesi yapılmıştır (Resim I). Operasyon sahasına ulaşmayı ve görüşü engelleyen septum deviasyonıı preoperatif muayenede saptanarak, bir başka operasyonla düzeltilmiş ve hastalara keseye yönelik girişim daha sonra uygulanmıştır

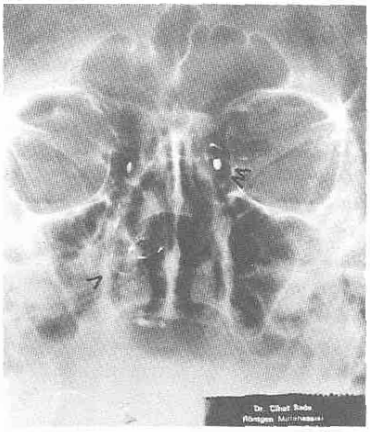

Resim 1: Preoperatif dönemde hastalara uygulanan lipiodollü kese grafisi. Normal tarafta (sağ) kontrast maddenin alt meatusa geçişi İzleniyor (ok). Sol tarafta kontrast maddenin kese içinde göllenmesi (Çift ok).

Çalışma grubumuzu oluşturan 40 olgunun 21'i daha önce hiçbir lakrimal sistem cerrahisi geçirmemiş primer olgulardır. 19 olgu ise daha önce çeşitli merkezlerde eksternal yöntemle dsr uygulanmış ancak, tekrar tıkanıklık gelişmiş olgulardı. Olgu grubumuzun 4'nü travmalı hastalar oluşturmaktaydı. Bu olgular, trafik kazası gibi sebeplerle maksillofasial travma geçirmiş olgulardı. Bu 4 olgunun 3'ne primer, l olguya ise revizyon cerrahisi uygulandı (Tablo 1).

Tablo 1: Olguların Dökümü

Primer Operasyon : 21 Olgu

Revizyon Cerrahi :19 Olgu

Toplam : 40 Olgu (27 kadın, 13 erkek)

Yaş :Ortalama 39

Takip Süresi: Ortalama 10 ay (1-18 ay)

Tablo II: Operasyona ait komplikasyonlar.

Nazal Komplikasyonlar

Nazal Sineşi : 5 Olgu

Periorbital Ödem : 1 Olgu

Periorbital Hematom : 1 Olgu

Göze ait komplikasyonlar

Punktum Yırtığı : 2 Olgu

Punktum Kisti : 2 Olgu

Punktumlararası Sineşi : 2 Olgu

Silikon Tüpe ait komplikasyonlar

Tüpü Çıkan : 4 Olgu

Tüp Dislokasyonu : 2 Olgu

Cerrahi Teknik

Olgularımızın tümü, A.Ü.T.F. Kulak Burun Boğaz ve Göz Hastalıkları Anabilim) Dallarınca oluşturulan ortak .bir ekip tarafından K.B.B Anabilim Dalı Endoskopik Sinüs Cerrahisi Ünitesinde opere edilmişlerdir.

Tüm olgulara preoperatif 30 dakika önce Dolantin (0.25 mg) ve Atropin (1/4) intramuskuler uygulanarak premedikasyon yapılmış ve hastalar operasyona alınmışlardır.

Operasyonda, buruna 7 %'lik Kokain solüsyonu gaz tamponlara emdirilerek lokal yüzeyel mukoza anestezisi uygulanmış, takiben göz oxybuprocain HCI % 0.04 (Benoxinate) ile topikal olarak ve Lidokain HC1 (Jetokain) ile nasosilier blokaj yapılmıştır. Burun içinde, orta konkanın lateral duvara yapışma noktası ile orta konkanın 1 cm. ön kısmına, laterai nazal duvara ve konkanın kendisine 1 %'lik Lidokain HCI-Adrenalin 1/100.000 (Jetokain) ile infiltrasyon anestezisi uygulanmıştır.

Operasyonda 4 mm kalınlığında 0 ve 30 derecelik Hopkins (Storz) rijid endoskoplar kullanıldı. Endoskopa tatbik edilen CCD video kamera ile operasyon cerrahın karşısında bulunan monitörden takip edilerek yapıldı.

Lakrimal kese için reper noktası olarak; orta konkanın hemen önünde bir çıkıntı şeklinde bulunan maksillanın frontal prosesinin posterior sınırı kullanıldı (2). Orta konkanın lateral nazal duvara tutunma noktasının yaklaşık l cm. önünden mukozaya orak bisturi ile yapılan, açıklığı arkaya bakan yay şeklinde inzisyonla operasyona başlandı (Şekil 1). Mukozal flep Freer elevatörüyle eleve edilerek lakrimal keseyi örten kemik duvar ekspoze edildi ve mukozal flep Blakeslcy -Weil düz forsepsi ile rezeke edilerek çıkarıldı (Şekil 2). Lakrimal keseyi örten kemik duvar orta kulak cerrahisinde kullanılan turla (12.000-25,000 devir/dak.) açılarak yaklaşık 0.5 cm. çaplı bir kemik peneere oluşturuldu (Şekil 3). Açılan kemik pencerenin kenarları, küret ve ronjer ile genişletildi ve lakrimal kese duvarı ekspoze edildi. Bu sırada ekspoze edilen oluşumun lakrimal kese olup olmadığını kesinleştirmek için hastaya göz kırpması söylenerek, kesenin göz kırpma ile senkronize hareketi burun içinden izlendi. Ardından Bowman Lakrimal Probu

(1-2 numara) inferior punktum ve kanalikülden sokularak kese içine girildi ve burun içinde açılmış olan pencereden görülen kesenin medial duvarının burun içinde çadır gibi oluşan kabartısı gözlendi (Şekil 4). Takiben burun içinden endoskop kontrolü ile keseye orak bisturi ile insizyon yapıldı ve kese açıldı (Şekil 5). Üst ve alt punktumlardan girilerek steril serum fizyolojikle lavaj yapıldı ve lavaj sıvısının burun içine geçtiği izlendi. Kese duvarlarını oluşturan doku, Blakesley Weil forsepsi ile kısmen rezeke edilerek kese cidarları kemik pencere seviyesine getirildi.

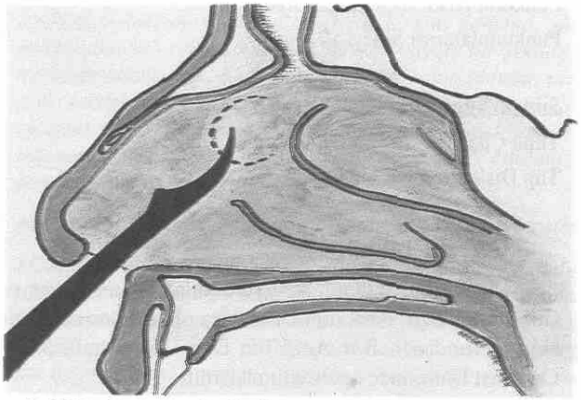

Şekil 1: Orta konka önünde, lateral duvarda mukozaya ı yapılan inzisyon.

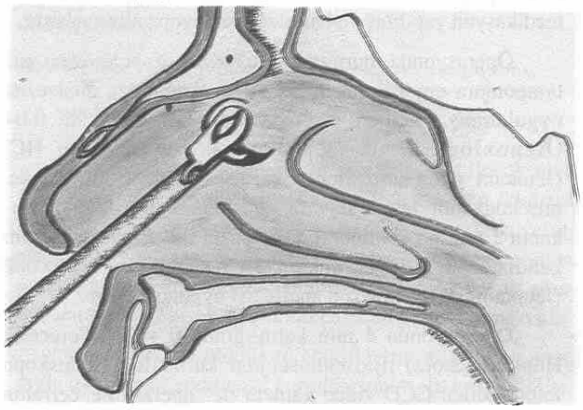

Şekil 2: Mukozal flebin elevasyonu ve rezeksiyonu.

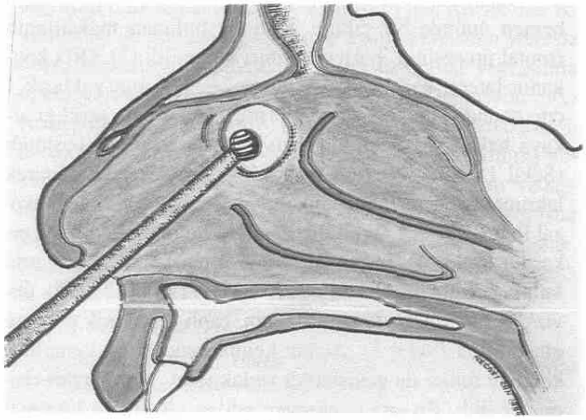

Şekil 3:Turla lakrimal kese üzerinde kemik : pencerenin hazırlanması

Hazırlanan kemik pencerenin granülasyon ve sikatris dokusunca daralarak kapanmasını engellemek amacıyla ucunda meta) prop bulunan silastik lakrimal tüpler (Visitec lacrimal intubation set: 5013, Warwickshire, England) üst ve alt kanaliküllerden geçirilerek yeni oluşturulan ostiumdan burun içine çıkarıldı (Şekil 5). Tüpler, özel olarak hazırlanmış forseps ile (Retrieval device 05013, Visitec Co., Warwickshire, England.) burun içine alındı. Burun içinden vestibüle çekilen tüpler birbirine bağlanarak vestibül lateral duvarına sütüre edildi. Takiben göze fluorescein damlatılarak burun içine geçip geçmediği ve kanalın açık olup olmadığı değerlendirildi. Kanama sorunu olmayan olgularda buruna tampon koyulmadı. Kanama olan olgularda ise, 2-24 saat süre ile ameliyat bölgesine Baron Sinüs Pak (Merocel) koyuldu. Hastalar operasyon günü taburcu edilerek 1. hafta, 1,3,6 ay sonra kontrola çağırıldı. Tüpler 6-8. aylar arası çıkarıldı. Oluşturulan yeni kanalın açık olup olmadığı fluoresein ile kontrol edildi.

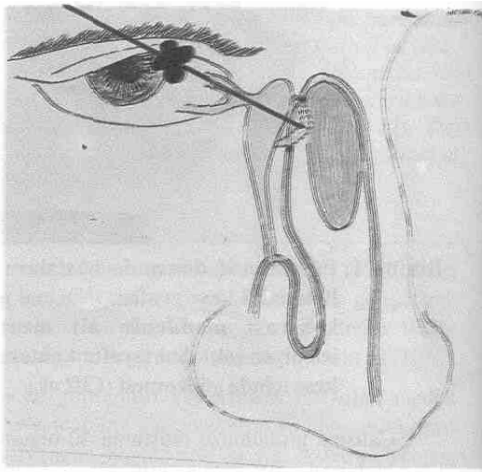

Şekil 4: Bowman lakrimal probu ile üst ve alt kanalikülden girilereke kesenin kontrolü ve burun içinden çadır şeklinde oluşan kabartının izlenmesi.

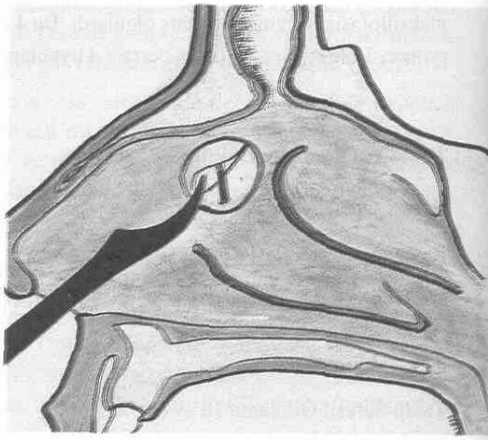

Şekil 5: Keseye yapılan insizyon ve lakrimal probun burun içine geçirilmesi.

SONUÇLAR

Uyguladığımız silikon tüpler postoperatif 4-6. ayda çıkarılmıştır. 18 olgunun tüpü takip sonucunda çıkarılmış, bu olgulardran 15'inde hiçbir şikayet görülmemiştir (% 83.3). 18 olgunun 3'nde (% 16.7) sonuç başarısız olmuş ve hastaların şikayetleri devam etmiştir. Geri kalan 22 olgu ise henüz takip sürelerini doldurmadığı 'için tüpleri alınmamıştır. Ancak bu olgularda silikon tüplerin kanallar içinde durmasına karşı hastaların epifora şikayeti 4 olgu haricinde olmamıştır. Tüplerin çevresindeki boşluktan gözyaşı salgısının buruna geçtiği izlenmiştir. Tüpü halen alınmamış olan 22 olgunun 4'ünde şikayetler vardır. Bu 4 olgunun 2'sinde epifora, 2'sinde ise dakriyosistit mevcuttur. 18 olguda ise tüplerin yerinde olmasına rağmen şikayet yoktur *(%* 81.8). Olgu grubumuzdaki komplikasyonlar tablo 2'de verilmiştir. Bunların haricinde tüpe veya operasyona ait bir şikayet olmamıştır. Çalışmamızda postoperatif dönemde 5 olguda burun içinde sineşi, l olguda periorbital ödem, l olguda da periorbital hematom, ekimoz oluşmuştur. Gözde, punktumlardaki stenoz sebebiyle entübasyon ve kanal dilatasyonu sırasında 2 olguda punktumlarda yırtılma gözlenmiştir. 2 olguda punktum kisti, 2 olguda da punktumlar arası sineşi görülmüştür. Tüpe ait komplikasyonlar ise, burun içindeki ostium çevresinde granülasyon dokusu 4 olguda gözlenmiş ancak bu dokunun pasajı tıkamadığı izlenmiştir. Granülasyon dokuları küret ve forsepsler yardımıyla temizlenmiştir. 4 olguda tüp çıkması ve 2 olguda tüp dislokasyonu olmuştur.

Takip süresi en az l ay, en fazla 18 ay olup, ortalama takip süresi 10 aydır.

TARTIŞMA VE SONUÇ

Lakrimal kanal obstrüksiyonlarını tedavi etmek amacıyla çeşitli yöntemler denenmiş, ancak nazolakrimal sistemin anatomik lokalizasyonu nedeniyle internal ve eksternal yöntemlerle ulaşılması güç bir bölgede olması, teknik donanım yetersizlikleri bu hastalığın tedavisinde yakın zamana dek yetersiz kalınmasına yol açmıştır.

1904 yılında Toti'nin tanımladığı eksternal yaklaşımlı dakriyosistorinostomi operasyonu ile; lakrimal kese ile nazal kavite arasında bir kanal açılarak obstrüksiyon olan bölge by-pass yapılarak devre dışı bırakılmıştır (1,4). Ardından Harris P. Moser isimli otolarengolog, Toti prosedürünü modifiye ederek burun içinde daha geniş bir açıklık oluşturmuş ve gerekli olgularda da orta konkanın ön kısmını rezeke ederek sahayı genişletmiştir (3).

Lakrimal sistemde akkiz olarak meydana gelen tıkanıklık sonucu gözyaşı salgısının dışarı akması, lakrimal kesede gelişebilecek rekürren enfeksiyonları ve medial kantüste oluşan intermittan şişlik, lakrimal direnaj sistemindeki bozuk direnajm ilk görülen semptomlarıdır (9).

Medial kantal ligamentin hemen önünden yapılan bir inzisyonla ve lakrimal kemiğe açılan bir kanalla lakrimal sistemin burun içine ağızlaştırılması şeklinde kullanılan klasik, konvansiyonel teknik olmuştur. Ancak bu teknikte, burun içinden kontrolün yeterince yapılamaması, lakrimal kesenin nazal mukozaya yeterli anastomozunun sağlanamaması nedeniyle, postoperatif dönemde stenoz ve yeni obstrüksiyonlar oluşmaktaydı. Öte yandan, anguler venin operasyon sahasında bulunması ve operasyon sırasında zedelenerek kanama riski taşıması da bu yöntemin bir diğer dezavantajıdır (6).

Fonksiyonel endoskopik sinüs cerrahisinin 1974 yılında messerklinger tarafından tanımlanması ve ardından Avrupa'da Stammberger (1984) ve A.B.D'de Kennedy'nin (1985) bu tekniği yaygın olarak paranasal sinüs ameliyatlarında kullanıma sokması sonrasında, ilk kez 1910 yılında West tarafından tanımlanan, ancak teknik yetersizlikler nedeniyle popülarite kazanmamış olan transnazal yöntem, endoskopların geliştirilmesi sonrasında, lakrimal kanal obstrüksiyonlarında son birkaç yıldır yaygın olarak kullanılmaya başlanmıştır (9).

Transnazal derin eksternal klasik yönteme göre bazı üstünlükleri vardır. Bunlar; medial kantüste uygulanan inzisyona bağlı sikatrisin olmayışı, nazolakrimal pompa mekanizmasının yapılan insizyonlarla zedelenmeyişi ve medial palpebral ligamentin zedelenmemesi ve endonazal operasyon sahasının son derece iyi aydınlatılarak görüntülenmesine bağlı olarak burun içinde kontrollü çalışma olanağıdır (5,6,8,9). Endoskopik yöntemde orbita ve diğer çevre dokulara ve hayati önem taşıyan oluşumlara hasar verme riski i!c postoperatif dönemde hastalardaki morbidite minimaldir (10).

Cerrahi olarak oluşturulan ostiumun burun içindeki doku cevabı sonucu membranöz oklüzyonu, eksternal dsr'ın en büyük başarısızlık sebeplerinden biridir. (2). En sık obstrüksiyon sebebi, açılan ostium ile orta konka veya nazal septum arasında oluşan sinesi ve ostium çevresinde granülasyon dokusu gelişimidir (2).

Daha önce eksternal yöntemle opere edilerek tekrar obstrüksiyon oluşan olgular intranazal endoskopik yöntemle, tekrar opere edilerek hastada minimal rahatsızlık ve morbidite ile revizyon sağlanmaktadır.

Whittet ve ark'ın 19 hastalık olgu grubunda % 94.7'lik bir başarı oranı belirtilmekte (10). Weidenbecher ve ark.'ın 56 hastalık olgu grubunda ise başarı oram % 86'dır (9). Bizim olgu grubumuzda tüpü çıkarılarak takip sürelerini tamamlamış olgularda başarı oranımız, % 83.3 olup tüpleri henüz çıkarılmamış ve takipleri devam eden hastaların yakınmalarının sona ermesi nedeniyle başarılı kabul ettiğimiz grupta başarı oranı % 81.2'dir. Olgu sayımız ve bu konudaki tecrübelerimiz arttıkça başarı oranının daha da yükseleceği inancındayız.

Endoskopik yöntemle ilgili belirgin bir komplikasyon bildirilmemekle birlikte endoskopik cerrahi için minör komplikasyon olarak adlandırılan burun içinde sineşiler, periorbital hematom, ve ödem görülebilir (4,6,7,9,10). Tüpün çıktığı ilk 4 olguda, tüpün çıkma nedeni olarak hastanın burun İçindeki tüpü eliyle veya burun temizleme sırasında oluşan travma ile sütürü veya tüpü koparması sebep olarak düşünülmüştür. Öte yandan 2 olguda gözlediğimiz tüp

dislokasyonu, burun içindeki tespitin vestibül bölgesinden kopması sonucu, burun içinde serbest kalan tüpün yukarı punktumlara doğru kayarak punktumlardan dışarı çıkması sonucu olmuştur. Bu durum, endoskopta kontrol edilerek burun içine çekilen tüpün vestibüle yeniden tutturulması ile düzeltilmiştir.

Silikon tüpün uygulanmasının nedeni; özellikle nazal kavitede açılan ostiumun rejenerasyon dokuları ile tıkanmasını engellemektir. Silikon tüpü 6-8 hafta sonra çıkardığımız olgularda burun içinde açılmış olan ostiumun mukoza rejenerasyonu ile kapandığını gözledik. Öte yanan 4-6 ay süre ile tüpü yerinde tuttuğumuz olgularda tüpün alınmasından sonra herhangi bir obstrüksiyona rastlamadık. Tüpün uzun süre tutulmasının hastalarda herhangi bir şikayete yol açmadığını gözledik. Bu sebeple tüpün uzun süreli kalmasının doku rejenerasyonu ile ostiumun tıkanmasını engelleyeceği ve revizyona gerek olmayacağı kanısındayız.

Endoskopik revizyon der, önceki operasyon sonrasında oluşmuş fibrozis nedeniyle yeniden meydana gelen darlık veya tıkanıklıkları açmak amacıyla uygulanmaktadır. Direkt olarak endoskop ile görüntülenerek daha önce açılmış olan ostium genişletilerek pasajın yeterli açıklığı sağlanmaktadır (4). Ostiumun orta konkaya çok yakın olması ve operasyon sırasında konka üzerindeki veya komşu septum mukozasının zedelenmesi postoperatif dönemde adhezyonlara sebep olarak obstrüksiyon sebebi olarak karşımıza çıkmaktadır (4).

Nazolakrirnal kanal ve lakrimal kese bölgesi endoskopik olarak iyi tanınmadığı takdirde, yanlış bölgeden kemik çıkarılması söz konusu olabilir. Bu da özellikle lateralde göz içine girmek ve intraorbital dokularla gözü zedelemek riski İçermektedir (6).

Burun içinde yeterli görüş sağlanmadan uygulanan eksternal DCR yöntemine göre birçok avantajları olan bu yöntem,burun içinde kesenin direkt görüntülenebilmesi .sayesinde klasik eksternal yöntemle karşılaştırıldığında oldukça avantajlı bir yöntem olarak karşımıza çıkmaktadır. Hen primer, hem de daha önce DCR uygulanmış hastalarda revizyon amacıyla uygulanabilirliği bu yöntemin bir diğer avantajıdır. Cilt insizyonu ve buna bağlı kozmetik sorunların olmayışı, nazolakrimal pompa fonksiyonunu bozma gibi sorunlar içermediğinden eksternal yönteme bir alternatif olarak kullanılabileceği göz önünde bulundurulmalıdır.

Yazışma Adresi: Dr. Metin AKINER
A. Ü. T. F.
Kulak Burun Boğaz
Anabilim Dalı
Samanpazarı - ANKARA

KAYNAKLAR

1. JONES LT, WOBIG JL. Surgery of the Eyelids and Lacrimal System. Chapter 17: pp. 194-217. Aesculapiıs Publishing Company, U.S.A., 1980.
2. MASSARO BM, GONNER1NG RS, HARRIS G. Endonasal Laser Dacryocystorhinostomy. Arch Opthalmol 108: 172-1176,1990.
3. MCDONOGH M, MEIRING JH. Endoscopic Transnasal Dacryocystorhinostomy. The Journal of Laryngology and Otology 103: 585-587, 1989.
4. METSON R. The Endoscopic Approach for Revision Dacryocystorhinostomy. Laryngoscope 100: 1344-1347, 1990.
5. OBA E, GÜRSEL O. Kronik Dakriyosistitlerin Tedavisinde Yeni Bir Cerrahi yaklaşım: Endosktipik Transnazal Dakriyosistorinostomi. Türk Oftalmoloji Gazetesi 23: 468-470,1993.
6. ÖNERCİ M. ORHAN M. Endoskopik intranazal Dakriyosistorinostomi. K.B.B ve Baş Boyun Cerrahisi dergisi 2(3) 219-222, 1994.
7. REBEIZ EE, SHAPSHAY SM, BOWLDS JH, et al. Anatomic Guidelines for Dacryocystorhinostomy. Laryngoscope 102: 1181-1184, 1992.
8. STEADMAN MG. Transnasal dacryocystorhinostomy. ololaryngologic Clinics of North America 18 (1)0 107-111, 1985.
9. WEIDENBECHER,M,HOSEMANN W, BUHR W. Endoscopic Endonasal Dacryocystorhinostomy; Results in 56 Patients. Ann Otorhinol laryngol 103: 363-367, 1994.
10. WHITTET HB, SHUN-SHIN GA, AWDRY P. Functinal Endoscopic Transnasal Dacryocystorhinostomy. Eye 7: 545-549,1993.