MAKSİLLER SİNÜS HİPOPLAZİSİ

MAXILLARY SINUS HYPOPLASIA

Dr. Ömer AYDIN, Dr. Gürkan KESKİN, Dr. Haluk ÖZKARAKAŞ, Dr. Emre ÜSTÜNDAĞ, Dr. Mete İŞERİ

ÖZET: *Maksiller sinüs hipoplazisi (MSH), sinonazal semptomlarla birlikte görülebildiği gibi rastlantısal da olabilen bir paranazal sinüs anomalisidir. Sinonazal yakınmalar ve diğer nedenlerle paranazal sinüs bilgisayarlı tomografileri çekilen 250 olgunun BT kesitleri incelendi. Paranazal sinüs BT kesitlerinin değerlendirilmesinde 12 (%4.8) olguda unilateral, 5 (%2) olguda bilateral olmak üzere, toplam 17 (%6.8) olguda MSH saptanmıştır. Direkt sinüs grafisinde, medikal tedaviye cevap vermeyen maksiller sinüs opasifikasyonu saptandığında, hipoplazi olasılığı da düşünülmelidir. MSH saptanan ve endoskopik sinüs cerrahisi planlanan hastalarda, olası orbital yaralanma yönünden daha dikkatli olunmalıdır.*

Anahtar Sözcükler: *Maksiller sinüs, hipoplazi, bilgisayarlı tomografi.*

SUMMARY: *Maxillary sinus hypoplasia in an anomaly of the paranasal sinuses that associated with sinonasal symptoms and may be a coincidental findings. Paranasal computerized tomography seans of the 250 cases with sinonasal symptoms and other causes are evaluated. Maxillary sinus hypoplasia was in 17 cases (6.8%). We obtained unilateraly hypoplasia in 12 cases (4.8%) and bilateraly hypoplasia in 5 cases (2%). The possibility of the hypoplasia also must be considered, if the opasification of the maxillary sinus had no respond to the medical therapy is determined on x-ray film. On the subject of the possibility of the orbital injuries, we must be more carefully in the patients with maxillary sinus hypoplasia which were planned to perform endoscopic sinus surgery.*

Key Words: *Maxillary sinus, hypoplasia, computerized tomography.*

GİRİŞ

Maksiller sinüs (MS) gelişimi, etmoidal-maksiller reses mukozasının laterale doğru kese haline gelmesiyle, intrauterin yaşamın 10. ila 12. haftasında başlar. Maksiller kesenin büyümesi ve çevre dokunun rezorpsiyonu aynı anda olur ve pirimitif kavite hacmi artar(4). Gebeliğin 16. haftasında maksiller sinüs kavitesi belirlenebilmektedir(15). Doğumda maksiller sinüsün hacmi 6-8 cm^3'dür ve içi sıvı ile dolu olduğundan konvansiyonel radyolojik inceleme ile değerlendirilmesi çok zordur. Doğumdan 4-5 ay sonra Water's grafisinde infraorbital foramen medialinde üçgen şeklinde bir bölge olarak görülebilir(14).

* Kocaeli Üniversitesi Tıp Fakültesi KBB Anabilim Dalı, KOCAELİ.

MSH, fasyal ağrı veya baş ağrısı yakınması olan semptomatik hastalarda tespit edilebileceği gibi, radyolojik tetkiklerde tesadüfen gözlenebilen bir anomali olarak da karşımıza çıkabilir. Kronik tetkiklerde tesadüfen gözlenebilen bir anomali olarak da karşımıza çıkabilir. Kronik sinüzitle beraber olduğu söylenen MSH, maksiller sinüs atelektazisi olarakta adlandırılmıştır(6). Bolger ve ark. literatürde kronik maksiller atelektazi olarak yorumlanan olgularıda, MSH başlığı altında değerl endirmiştir(4).

Bu çalışmada, koronal planda paranazal sinüs BT görüntülerinde, maksiller sinüslerinde belirgin hipoplazi saptanan tüm olgulara ait radyolojik özellikler değerlendirilerek, bu anomalinin endoskopik sinüs cerrahisi açısından önemi tartışılmıştır.

YÖNTEM ve GEREÇLER

Kocaeli Üniversitesi Tıp Fakültesi KBB Anabilim Dalında kronik sinonazal yakınmalar nedeniyle paranazal sinüs BT'leri çekilen, diğer nedenlerle (oftalmolojik, otolojik, nörolojik) araştırılan ve tomografik incelemeye koronal planda paranazal sinüslerinde dahil edildiği, 250 olguya ait BT kesitleri değerlendirildi. Fasyal travma, paranazal sinüs karsinomu, inverted papilloma veya sinüslere yönelik cerrahi geçiren 15 hasta çalışma kapsamı dışında tutuldu. 18 yaşın altında olan olgularda çalışmaya dahil edilmedi. Paranazal sinüs BT'leri koronal planda, kemik penceresinde, frontal sinüs önünden sfenoid sinüs arkasına kadar 3 mm kesit aralıkları ile kontrast madde kullanmaksızın çekildi. Maksiller sinüs hipoplazisi saptanan olgulara ait BT kesitleri, unsinat proçes ve bulla etmoidalis anomalileri, fontanel retraksiyonu, orbita vertikal yüksekliğinde artış, kanın fossa yüksekliği ve hipoplazik maksiller sinüs opasifikasyonu yönünden değerlendirildi.

BULGULAR

Çalışma kapsamına alınan 250 olgunun paranazal sinüs BT'lerinin değerlendirilmesinde 17 (%6.8) olguda MSH saptanmıştır. MSH, 12 (%4.8) olguda unilateral, 5 (%2) olguda bilateraldi. Olguların 10'u kadın, 7'si erkek olup yaşlan 18-68 arasında ve ortalama yaş 33'dü. Hiç bir olguda fasyal asimetri ve konjenital anomali yoktu. MSH saptanan olgularda rastladığımız radyolojik bulgulara ait özellikler Tablo I'de gösterilmiştir. Bu çalışmada unsinat proçese ait varyasyon 9 (%53) olguda saptandı, 4 (%24) olguda unsinat proçes hipoplazisi, 5 (%29) olguda unsinat proçesin laterale malpozisyonu gözlendi. Unsinat proçesin laterale malpozisyon gösterdiği olgularda infundibuler pasajın kapalı ve hipoplazik maksiller sinüsün total opasifiye olduğu saptandı (Resim 1). Fontanel retraksiyonu 8 (%47) olguda gözlendi ve bu olguların çoğunda aynı zamanda infundibuler pasaj kapalı ve maksiller sinüsün total opasifiye olduğu gözlendi. Kanin fossa yüksekliğine 12 (%70) olguda rastlandı (Resim 2). Bülla etmoidalis, aynı tarafta 3 (%18) olguda hipoplazikti. Hipoplazik maksiller sinüsün opasifiye ve osteomeatal ünitenin kapalı olduğu, semptomik 6 olguda, maksiller sinüs ostiumunun genişletilmesi ve infundibulotomi yapıldı. Bunlardan iki olguda lamina papireseada perforasyon oldu.

Tablo I. Hipoplazi ile Birlikte Saptanan BT Bulguları

Olgu	Yaş/cins	Taraf	UP varyasyonu	BE hipoplazisi	Fontanel retraksiyonu	Orbita yüksekliğinde artış	Kanin fossa yüksekliği	MS opasifikasyonu
1	34/E	R	-	-	-	-	-	-
2	31/E	R	+	-	-	-	+	+
3	56/K	R	-	-	-	+	+	-
4	32/E	L	-	-	-	-	-	+
5	19/K	R	+	-	+	+	+	+
6	36/K	L	+	-	+	+	+	+
7	30/K	R	+	-	+	+	+	+
8	18/E	R	-	-	+	-	-	-
9	20/K	R	+	+	+	-	+	-
10	23/K	R	-	+	+	-	+	-
11	25/K	R	-	-	-	-	+	-
12	68/E	R	+	-	-	-	+	+
13	26/E	B	+	-	-	-	+	-
14	39/E	B	-	-	-	-	+	-
15	30/K	B	+	-	+	-	-	+
16	39/K	B	+	+	+	-	+	+
17	34/K	B	-	-	-	-	-	-

UP: Unsinat proçes, BE: Bülla etmoidalis, L: Sol, R: Sağ, B: Bilateral.

Resim 1: Sağ maksiller sinüsde hipoplazi, total opasifikasyon ve fontanel retraksiyonu.

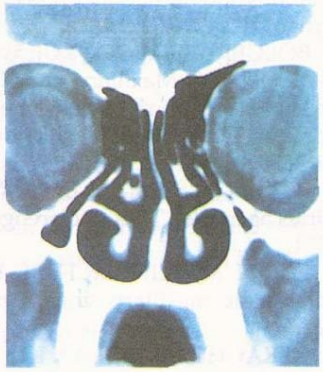

Resim 2: İleri derecede bilateral maksiller sinüs hipoplazisi ve kanin fossada yükselme.

TARTIŞMA

Primer MSH, sinonazal semptomlarla birlikte olabildiği gibi, rastlantısal da olabilen, radyolojik bir bulgudur. Doğumdan 8 yaşa kadar maksiller antrum vertikal ve lateral yönde 2 yılda 2 mm, anteroposterior olarak yılda 3 mm büyüme gösterir. Sekiz yaşından sonra daha yavaş bir büyüme görülür, 15-18 yaşa kadar erişkin boyuta ulaşır(14,15). Karmody ve ark. direkt radyolojik çalışmalarda 750 hastanın %1.7'de unilateral hipoplazi, %7.2'de bilateral hipoplazi saptamışlardır^). Bassiouny ve ark. ise 500 hastalık çalışma grubunda daha yüksek bir oranda (%3.6), unilateral hipoplazi saptamışlardır(2). Son zamanlarda BT'nin yaygın olarak kullanılmasına bağlı olarak MSH insidansında bir artış saptanırken, direkt grafilerde hipoplaziye bağlı sinüs opasitesinin ayırıcı tanısı ve bu antite ile beraber olan anatomik özelliklerin daha ayrıntılı incelenmesi mümkün olmuştur(4,5,7,15). Bolger ve ark. BT bulgularına dayanarak yaptıkları çalışmada %10.4 gibi daha yüksek bir oranda unilateral MSH saptamışlardır(4). Glasier ve ark. infantlara ait BT çalışmalarında %16 oranında bir insidans bildirmişlerdir(8). Çalışmamızda 250 olguya ait paranazal sinüs BT'sinin incelenmesinde, *%6.8* (17 olgu) oranında MSH saptandı. Bu olguların %4.8'inde (12 olgu) unilateral, %2'sinde (5 olgu) bilateral hipoplazi tespit edildi.

Kass ve ark. BT'de antral duvarların içe doğru kavislenerek, maksiller sinüs volümünde sürekli bir azalma ve opasifikasyon saptadıkları olguları, kronik maksiller atelaktazi olarak yorumlamıştır. Antral duvar kollapsının derecesine göre, kronik maksiller atelektaziyi üç evreye ayırmışlardır(11). Bolger ve ark. kronik maksiller atelektaziyi, MSH'nin bir sınıfı olarak ele almıştır. Unsinat proçesin normal, hipoplazik veya olmamasına göre, hipoplaziyi üç tipe ayırmışlardır(4).

MSH primer gelişimsel bir durum veya segonder akkiz bir proçes olarak ortaya çıkabilir(2,7). Erken çocukluk sinüzitlerinin MSH ile sonuçlanabileceği öne sürülmesine rağmen, neonatal BT çalışmalarına ait incelemelerde bildirilen relatif olarak yüksek hipoplazi insindansı vakaların çoğunda sebebin gelişimsel olduğunu düşündürür(4,8). Bazı araştırmacılar tarafından maksiller sinüs atelektazisi olarak da adlandırılan MSH, kronik sinüzitle ilişkili bulunmuş ve kronik rinosinüzitli hastalarda, osteomeatal kompleks mukozal hastalığının nadir bir sekeli olduğu düşünülmüştür(6). Sinüzitin MSH ile ilişkisinde primer veya segonder bir fenomen olup-olmadığı açık olmamasına rağmen, maksiller sinüs ostiumunun obstriksiyonu, maksiller sinüs atelektazisi gelişmesinde bir faktör olabileceği öne sürülmüştür(l). Kass ve ark. kronik maksiller atelektazili hastalarda yaptıkları manometrik çalışmalarda, bu durumun medial infundibuler duvar tarafından, doğal sinüs ostiumunun bir flep-valv oklüzyonunun sonucu olduğu görüşündedir(l0).

Akkiz MSH, fasyal travma veya cerrahi ile ilişkili olabilir(7,15). Akkiz MSH thalassemi gibi sistemik hastalıklarda, Wegener granulomatozis gibi inflamatuar olgularda, fibröz displazi veya Paget hastalığı gibi fibroprolîferatif durumlarda ve osteoblastik metastazlarda da bildirilmiş-

tir(2,7). Hayvan modelinde tek taraflı endoskopik sinüs cerrahisinden sonra hem maksiller hem de etmoid sinüs boyutunda değişiklikler olduğu gösterilmiştir (13). Kosko ve ark. endoskopik sinüs cerrahisi uyguladıkları beş çocuktan dördünde unilateral, birinde bilateral MSH gelişmiştir. Maksiller sinüs volumündeki değişikliklere, sinüs inflamasyonu ve/veya cerrahi travmanın sebep olduğu, pnomatizasyon merkezlerinin çıkarılması ve maksilla içinde kemik formasyonunun aktivasyonun kombinasyonu ile olabileceği öne sürülmüştür (l2).

Primer MSH olan vakalara ait bildirilen radyolojik özellikler; maksiller sinüs hipoplazisi ile birlikte aynı tarafta orbita tabanında alçalma, orbita vertikal yüksekliğinde artış, superior orbital fissür genişlemesi, kanin fossa yüksekliği, pterigopalatin fissür genişlemesi, infraorbital kanalın lateralizasyonu ve nazal kavite genişlemesini içerir(2,6,7). MSH ile rastlanılan en sık anomaliler unsinat proçese aittir(4,15). Çalışmamızda unsinat proçese ait anomaliler %52 oranında görüldü ve unsinat proçesin hipoplazik ve laterale malpozisyon gösterdiği olgularda sinüs opasifikasyonuna daha sık rastlandı.

Literatürde kronik maksiller atelektazi tedavisi için Caldwell-Luc prosedürü, endoskopik orta meatal antrostomi, endoskopik orta meatal antrostomi ile birlikte etmoidektomi gibi cerrahi yaklaşımlar uygulanmıştır(l,3,6,11). Endoskopik sinüs cerrahisi uyguladığımız iki olguda lamina papireseada perforasyon oldu. Bizim gözlemlediğimiz ve literatürde de vurgulandığı gibi bu olgularda endoskopik sinüs cerrahisi uygularken, unsinat proçes anomalilerinin olası bir orbita yaralanması açısından tehlike yaratabileceğidir(4,15).

Sonuç olarak, yeterli medikal tedavi uygulanmasına rağmen, direkt grafilerde uzun süre devam eden maksiller sinüs opasitelerinde, hipoplazi olasılığı da akılda bulundurulmalıdır. BT ile bu durumun ayırıcı tanısının yapılması gereksiz tedavi ve zaman kaybını önlemiş olacaktır. BT'de MSH saptanan ve endoskopik sinüs cerrahisi planlanan olgularda, unsinat proçes anomalileri iyi değerlendirilmeli ve olası orbita yaralanması yönünden daha dikkatli olunmalıdır.

Yazışma Adresi: *Dr. Ömer AYDIN*
Kocaeli Üniversitesi Tıp Fakültesi
KBB Anabilim
Dalı 41900-Sopalı/İZMİT

KAYNAKLAR

1. ANTONELLI PJ, DUVALL AJ, TEITELBAUM SL: Maxillary sinus atelectasis. Ann Otol Rhinol Laryngol 101:977-981,1992.
2. BASIOUNY A, NEWLANDS WJ, ALI H, ZAKI Y: Maxillary sinus hypoplasia and superior orbital fissure asyrnmetry. Laryngoscope 92:441-448, 1982.
3. BLACKWELL KE, GOLDBERG RA, CALCATERRA TC: Atelectasis of the maxillary sinus with enophtalmus and midface depression. Ann Otol Rhinol Laryngol 102:429-432,1993,
4. BOLGER WE, WOODRUF WW, MOREHEAD J, PARSONS DS: Maxillary sinüs hypoplasia: classification and description of associated uncinate process hypoplasia. Otolaryngol Head and Neck Surg 103:759-765, 1990.
5. ERKAN M, ERHAN E, CÜREOGLU S: Maksiller sinüs agenezisi. Türk Otolarengoloji Arşivi 32:13-14,1994.
6. FURIN MJ, ZINREICH SJ, KENNEDY DW: The atelectatic maxillary sinus. Am J Rhinol 5:79-83,1991.
7. GERAGHTY JJ, DOLAN KD: Computed tornography of the hypoplastic maxillary sinus. Ann Otol Rhinol Laryngol 98:916-916,1989.
8. GLASIER CM, MALLORY GB, STEELE RW: Significance of opacification of the maxillary and etmoid sinuses in infants. J Pediatr 114:45-50, 1989.
9. KARMODY CS, CARTER B, VINCENT ME: Developmental anomalies of the maxillary sinus. Trans Am Acad Ophtalmol Otolaryngol 84:723-728, 1977.
10. KASS ES, SALMAN S, MONTGOMERY WW: Manometric study of complete ostial oclusion in chronic maxillary atelectasis. Laryncoscope 106:1255-1258,1996.
11. KASS ES, SALMAN S, RUBIN PAD, WEBER AL, MONTGOMERY WW: Chrnoic maxillary atelectasis. Ann Otol Rhinol Laryngol 106:109-116, 1997.
12. KOSKO JR, HALL BE, TUNKEL DE: Acquired maxillary sinus hypoplasia: a consequence of endoscopic sinus surgery? Laryngoscope 106:1210-1213,1996.
13. MAIR EA, BOLGER WE, BREISCH EA: Sinus and fasyal growth after pediatric endoscopic sinus surgery. Arch Otolaryngol Head Neck Surg 121:547-552,1995,
14. ÖNERCİ M: Endoskopik Sinüs Cerrahisi. Kutsan Ofset. s:142, Ankara 1996.
15. WAKE M, SHANKAR L, HAWKE M, TAKENO S: Maxillary sinus hypoplasia, embryology and radiology. Arch Otolaryngol Head Neck Surg 119: 1353-1357, 1993.